

Aus dem Department für Diagnostische Labormedizin  
der Universität Tübingen  
Institut für Pathologie und Neuropathologie  
Abteilung Allgemeine Pathologie und Pathologische  
Anatomie

**Nachweis von Mutationen des *MYD88*-Gens in primären  
intraokulären B-Zell-Lymphomen**

**Inaugural-Dissertation  
zur Erlangung des Doktorgrades  
der Medizin**

**der Medizinischen Fakultät  
der Eberhard Karls Universität  
zu Tübingen**

**vorgelegt von**

**Giese, Sabrina Gabriele**

**2017**

Dekan: Professor Dr. I. B. Autenrieth

1. Berichterstatter: Professor Dr. F. Fend

2. Berichterstatter: Professor Dr. G. Jung

Tag der Disputation: 23.03.2017

Für die Patienten,  
denen die Erkenntnisse aus dieser Arbeit nützen.

## Inhaltsverzeichnis

<b>Inhaltsverzeichnis</b>	<b>I</b>
<b>Verzeichnisse</b>	<b>V</b>
Abbildungsverzeichnis	V
Diagrammverzeichnis	VI
Tabellenverzeichnis	VI
Abkürzungsverzeichnis	VIII
<b>1 Einleitung</b>	<b>1</b>
1.1 Allgemeines zum intraokulären Lymphom	1
1.2 Klinische Einteilung der Lymphome und WHO-Klassifikation	2
1.3 B-Zell-Entwicklung	3
1.4 Intraokuläres Lymphom	5
1.4.1 Epidemiologie und Ätiologie	7
1.4.2 Immunprivilegierte Bereiche	8
1.4.3 Klinik und Therapie	9
1.4.3 Diagnostik	12
1.4.3.1 Klinische Diagnostik	12
1.4.3.2 Morphologische Diagnostik – Zytologie und Immunzytochemie	15
1.4.3.3 Klonalitätsanalyse	18
1.4.3.4 Weitere Analysen	20
1.5 Genetische Hintergründe zur <i>MYD88</i> <sup>L265P</sup> -Mutation	21
1.6 Zielsetzung der Arbeit	28
<b>2 Material und Methoden</b>	<b>29</b>
2.1 Materialien	29
2.1.1 Patientenmaterial und Auswahl der Studienfälle	29
2.1.2 Geräteliste	30
2.1.3 Puffer	31
2.1.4 Primer und Sonden	31

2.1.5 Kits	32
2.1.6 Reagenzien und Chemikalien	33
2.1.7 Verbrauchsmaterialien	34
2.1.8 sonstige Materialien	34
2.1.9 EDV-Programme	34
<b>2.2 Morphologische Diagnostik</b>	<b>35</b>
2.2.1 Zytologie	35
2.2.2 Immunzytochemie	35
<b>2.3 DNA-Extraktion</b>	<b>36</b>
<b>2.4 Klonalitätsanalyse</b>	<b>36</b>
<b>2.5 Mutationsanalyse</b>	<b>37</b>
2.5.1 <i>MYD88</i> <sup>L265P</sup> -Mutationsanalyse	37
2.5.1.1 FRET-System	37
2.5.1.2 Allelspezifische PCR und Schmelzkurvenanalyse mit LNA basierter Wildtyp-Suppression im LightCycler 480 II	38
2.5.1.3 LNA – locked nucleid acid	41
2.5.2 Sanger-Sequenzierung <i>MYD88</i> Exon 3 und 4	41
2.5.2.1 PCR im ThermoCycler	42
2.5.2.2 Gelelektrophorese	43
2.5.2.3 Aufreinigung der PCR-Produkte mit Agencourt®AMPure® XP	45
2.5.2.4 Cycle Sequencing Reaktion	46
2.5.2.5 Aufreinigung mit Agencourt®CleanSeq®	46
<b><u>3 Ergebnisse</u></b>	<b>48</b>
<b>3.1 Klinische Präsentation der Patienten</b>	<b>48</b>
<b>3.2 Beschreibung des Kollektivs</b>	<b>48</b>
3.2.1 Geschlechtsverteilung	48
3.2.2 Altersverteilung	49
<b>3.3 Initiale Diagnose der Fälle – vor <i>MYD88</i>-Mutationsdiagnostik</b>	<b>50</b>
3.3.1 Morphologische Diagnostik – Zytologie und Immunzytochemie	51
3.3.2 Klonalitätsanalyse	53
3.3.3 Zusammenfassende Darstellung der initialen Diagnostik	53

<b>3.4 MYD88-Diagnostik</b>	<b>55</b>
3.4.1 Ergebnisse der <i>MYD88</i> <sup>L265P</sup> -Mutationsanalyse	55
3.4.2 Schmelzpunktanalyse	56
3.4.3 Sequenzierungen	58
3.4.3.1 Sequenzierung im Bereich von <i>MYD88</i> <sup>L265P</sup>	58
3.4.3.2 Sequenzierung von <i>MYD88</i> Exon 3 und 4	58
3.4.4 Diagnoseveränderungen des Kollektivs im Rahmen der <i>MYD88</i> - Diagnostik	60
<b>3.5 Reklassifikationen</b>	<b>61</b>
<b>3.6 Einfluss der <i>MYD88</i>-Mutationsanalyse auf die Diagnostik</b>	<b>66</b>
<b>3.7 Korrelation der endgültigen IOL-Diagnosen mit den Ergebnissen der     klassischen Methoden</b>	<b>68</b>
<b>3.8 Assoziation mit ZNS-Lymphomen und Lymphomen anderer     immunprivilegierten Bereiche</b>	<b>70</b>
<b>3.9 Ergebnisanhang – Übersichtstabelle aller Patienten</b>	<b>71</b>
<b><u>4 Diskussion</u></b>	<b><u>81</u></b>
<b>4.1 Intraokuläres Lymphom und Lymphome anderer immunprivilegierten     Bereiche</b>	<b>82</b>
4.1.1 Intraokuläres Lymphom und ZNS-Lymphome	82
4.1.2 Intraokuläres Lymphom und testikuläre Lymphome	82
4.1.3 Intraokuläres Lymphom und immunprivilegierte Bereiche	83
4.1.4 Weitere Mutationen	84
<b>4.2 Untersuchungsmethoden für intraokuläre Lymphome im Vergleich</b>	<b>86</b>
4.2.1 Zytologie	86
4.2.2 Immunzytochemische Nachweismethoden	88
4.2.2.1 Immunzytochemie	88
4.2.2.2 Durchflusszytometrie	88
4.2.3 Molekulare Diagnostik	89
4.2.3.1 Klonalitätsanalyse	89
4.2.4 Zytokin-Bestimmung	90
4.2.5 Liquoranalyse	90

4.2.6 Schmelzpunktanalyse	91
4.2.7 Sequenzierung	92
<b>4.3 Betrachtung des Kollektivs – Einordnung in der Literatur</b>	<b>92</b>
4.3.1 Inzidenzenvergleich	92
4.3.2 Geschlechtsverteilung	92
4.3.3 Altersverteilung	93
<b>4.4 Diagnostik vor Beginn dieser Studie</b>	<b>93</b>
4.4.1 Zytologie und Immunzytochemie	93
4.4.2 Klonalitätsanalyse	94
4.4.3 Abschließende Beurteilung der Standarddiagnostik	94
<b>4.5 Mutationsanalyse als diagnostische Ergänzung</b>	<b>95</b>
4.5.1 Auswirkung der <i>MYD88</i> <sup>L265P</sup> -Mutationsanalyse auf die Diagnostik	95
4.5.2 Sequenzanalyse der Exons 3 und 4	97
<b>4.6 Abschließende Wertigkeit der Mutationsanalyse</b>	<b>98</b>
<b>4.7 Schlussfolgerung und Ausblick</b>	<b>100</b>
<b><u>5 Zusammenfassung</u></b>	<b><u>102</u></b>
<b><u>6 Literaturverzeichnis</u></b>	<b><u>105</u></b>
<b><u>7 Erklärung zum Eigenanteil der Dissertationsschrift</u></b>	<b><u>120</u></b>
<b><u>8 Veröffentlichungen</u></b>	<b><u>121</u></b>
<b><u>9 Danksagung</u></b>	<b><u>122</u></b>

## Verzeichnisse

### Abbildungsverzeichnis

- Abbildung 1 Immunglobulin, bestehend aus zwei leichten und zwei schweren Ketten
- Abbildung 2 Zusammengesetzte Photographie des linken Auges eines Patienten mit IOL
- Abbildung 3 Funduskopie beim IOL
- Abbildung 4 Zytologie intraokulärer Lymphome
- Abbildung 5 Zytologie lymphatischer Zellen
- Abbildung 6 Prinzip und Ergebnis des Frameworkvergleichs in der Klonalitätsanalyse
- Abbildung 7 Polyklonale B-Zell-Population
- Abbildung 8 Monoklonale B-Zell-Population
- Abbildung 9 Entwicklung unterschiedlicher Lymphomentitäten
- Abbildung 10 Onkogene Signalwege für drei Subtypen des DLBCLs
- Abbildung 11 Frequenz der *MYD88*-Mutationen in Biopsien unterschiedlicher Lymphomsubtypen
- Abbildung 12 *MYD88*-Mutationen in Lymphombiopsien und Zelllinien
- Abbildung 13 *MYD88*-gesteuerter NF- $\kappa$ B Signalweg
- Abbildung 14 Prinzip des FRET-Systems
- Abbildung 15 Aspirat mit hoher Zelldichte und vielen atypischen Lymphozyten
- Abbildung 16 In der immunzytochemischen Färbung stellen sich die Tumorzellen alle CD20 positiv dar
- Abbildung 17 PIOL einer 70-jährigen Patientin
- Abbildung 18 PIOL eines 58-jährigen Patienten
- Abbildung 19 Schmelzpunktanalyse mit *MYD88*<sup>L265P</sup>-mutierter und *MYD88*<sup>WT</sup>-DNA
- Abbildung 20 Schmelzpunktanalyse mit Positiv- und Negativkontrolle, einer *MYD88*<sup>WT</sup>-DNA sowie einer *MYD88*<sup>L265P</sup>-DNA eines Patienten
- Abbildung 21 Darstellung einer Mutation in der Sanger-Sequenzierung



## Diagrammverzeichnis

Diagramm 1	Unterteilung des IOL
Diagramm 2	Reklassifikationen im Rahmen der Studie
Diagramm 3	Darstellung, über welchen Weg ein Lymphom diagnostiziert werden konnte

## Tabellenverzeichnis

Tabelle 1	A: PCR-Ansatz ohne Zugabe von LNA-Oligomeren (20 µl Ansatz) B: PCR-Ansatz mit Zugabe von LNA-Oligomeren (20 µl Ansatz)
Tabelle 2	Programm „Schmelzpunktbestimmung“ im LightCycler 480 II
Tabelle 3	PCR-Ansatz der PCR im ThermoCycler
Tabelle 4	Programm der PCR im ThermoCycler
Tabelle 5	Materialien zur Herstellung eines Agarosegels
Tabelle 6	Reagenzien für die Cycle Sequencing Reaktion
Tabelle 7	PCR-Programm zur Amplifikation
Tabelle 8	Altersverteilung der Lymphompatienten
Tabelle 9	Auszug aus der Übersichtstabelle aller Patienten: Darstellung der 14 Patienten mit initialer IOL-Diagnose
Tabelle 10	Befunde von Zytologie, Immunzytochemie und Klonalitätsanalyse der 14 Patienten mit initialer Lymphomdiagnose
Tabelle 11	Vergleich der IOL-Diagnosen im Rahmen der initialen Diagnostik mit den IOL-Diagnosen nach zusätzlicher Mutationsanalyse
Tabelle 12	Abschließende Ergebnistabelle der Patienten mit IOL
Tabelle 13	Initiale Diagnose der Pathologie und <i>MYD88</i> -Mutation
Tabelle 14	Sensitivität und Spezifität der IOL-Diagnostik anhand klassischer Methoden und bei Erweiterung um die Mutationsanalyse im Vergleich

Tabelle 15	Auswertung der Klonalitätsanalyse
Tabelle 16	Ergebnisse der klassischen Methoden bei den 21 Patienten mit final bestätigtem IOL
Tabelle 17	Vorkommen von ZNS-Lymphomen bei Patienten mit IOL
Tabelle 18	Übersichtstabelle aller Patienten

## Abkürzungsverzeichnis

### Liste der verwendeten Abkürzungen

<b>Abb.</b>	Abbildung
<b>ABC</b>	activated B-cell-like lymphoma
<b>bp</b>	Basenpaare
<b>BTK</b>	Brutons Tyrosinkinase
<b>CNSL</b>	central nervous system lymphoma / Lymphom des zentralen Nervensystems
<b>DLBCL</b>	diffuse large B cell lymphoma
<b>DNA</b>	deoxyribonucleic acid
<b>ddNTP</b>	Didesoxyribonukleosidtriphosphat
<b>dNTP</b>	Desoxyribonukleosidtriphosphat
<b>D-Region</b>	diversity region
<b>ELISA</b>	enzyme-linked immunosorbent assay
<b>et al.</b>	et alii (und andere)
<b>etc.</b>	et cetera
<b>FRET</b>	Fluoreszenz-Resonanz-Energie-Transfer
<b>FR-Region</b>	Gerüstregion (Framework-Region)
<b>GCB</b>	germinal-center B-cell-like lymphoma
<b>HRPO</b>	Hoseradish Peroxidase
<b>HV-Region</b>	hypervariable region
<b>IKK</b>	I $\kappa$ B-Kinase Komplex
<b>IG</b>	Immunglobulin
<b>IL</b>	Interleukin
<b>IOL</b>	intraokuläres Lymphom
<b>IRAK</b>	Interleukin-Rezeptor-assoziierte Kinase
<b>J-Region</b>	joining region
<b>LNA</b>	locked nucleid acid
<b>MALT</b>	mucosa-associated lymphoid tissue
<b>MHC</b>	Haupthistokompatibilitätskomplex
<b>MUT</b>	mutiert

<b>MYD88</b>	Myeloid Differentiation Factor 88
<b>MZL</b>	Marginalzonen B-Zell Lymphom
<b>NHL</b>	Non-Hodgkin-Lymphom
<b>NGS</b>	Next Generation Sequencing
<b>NK-Zelle</b>	natürliche Killerzelle
<b>NPV</b>	negativer prädiktiver Wert
<b>PAMP</b>	pathogen-associated molecular pattern
<b>PCNSL</b>	primary central nervous system lymphoma / primäres ZNS- Lymphom
<b>PCR</b>	polymerase chain reaction
<b>PIOL</b>	primär intraokuläres Lymphom
<b>PMBL</b>	primary mediastinal B-cell lymphoma
<b>PPV</b>	positiv prädiktiver Wert
<b>PVRL</b>	primär vitreoretinales Lymphom
<b>TAK</b>	TGF- $\beta$ -aktivierte Kinase
<b>TIR</b>	Toll-Interleukin-Rezeptor
<b>TLR</b>	Toll-like-Rezeptor
<b>TRAF</b>	Tumor-Nekrose-Faktor Rezeptor assoziierter Faktor
<b>V. a.</b>	Verdacht auf
<b>V-Region</b>	variable region
<b>VRL</b>	vitreoretinales Lymphom
<b>WT</b>	Wildtyp
<b>z. B.</b>	zum Beispiel
<b>ZNS</b>	Zentrales Nervensystem

Anmerkung: Es sind nur Abkürzungen aufgeführt, die im laufenden Text verwendet werden.

## 1 Einleitung

Das Ziel der Arbeit bestand darin, die Diagnostik im Bereich der intraokulären Lymphome zu verbessern und in diesem Zusammenhang den Nutzen der Schmelzpunktanalyse der *MYD88*<sup>L265P</sup>-Mutation zu bestimmen.

### 1.1 Allgemeines zum intraokulären Lymphom

Das intraokuläre oder vitreoretinale Lymphom (IOL beziehungsweise VRL) zählt laut WHO-Definition zu den Lymphomen des zentralen Nervensystems (ZNS) <sup>1, 2</sup>.

Diese werden unterteilt in primäre ZNS-Lymphome (PCNSL = primary central nervous system lymphoma), deren Ursprungsort im ZNS liegt, und in sekundäre ZNS-Lymphome, welche das ZNS erst im Rahmen einer Metastasierung durch ein systemisches Non-Hodgkin-Lymphom (NHL) befallen. Analog hierzu wird auch okulär das primäre vom sekundären VRL unterschieden <sup>3, 4</sup>.

Das primäre VRL (PVRL) weist eine hohe Koinzidenz mit dem prognostisch ungünstigen ZNS-Lymphom auf: Bei Erstpräsentation liegt bei ca. 16 - 34% der Patienten zusätzlich ein ZNS-Lymphom vor, bis zu 92% entwickeln es im Verlauf <sup>3, 4, 5</sup>. Umgekehrt existiert bei 15 - 25% der Patienten mit PCNSL zum Zeitpunkt der Erstpräsentation eine okuläre Beteiligung, im Verlauf steigt diese Rate auf bis zu 90% an <sup>4, 6, 7, 8, 9, 10, 11</sup>. Eine weitere, sehr seltene Assoziation besteht mit dem testikulären Lymphom. Hierauf wird zu einem späteren Zeitpunkt eingegangen <sup>12, 13</sup>.

Das IOL ist eine äußerst seltene Erkrankung; allerdings stimmen sämtliche Quellen dahingehend überein, dass eine Inzidenzsteigerung zu verzeichnen ist <sup>4, 14, 15</sup>.

Die Diagnostik ist aufgrund der geringen Zellmenge, die gewonnen werden kann, ohne das Auge zu schädigen, schwierig <sup>16</sup>.

Da das PIOL meist einem hochmalignen NHL entspricht, ist die damit verbundene Prognose sehr schlecht: Im Mittel liegt die Überlebenszeit bei nur 58 Monaten <sup>5, 17</sup>. Grundsätzlich ist eine kurative Behandlung möglich; aufgrund

der Seltenheit der Erkrankung, kombiniert mit der Ähnlichkeit der Symptomatik zu anderen (häufigeren) Erkrankungen, ist die Diagnose und damit auch die Therapie jedoch häufig verzögert, was zum Verlust des Augenlichts oder einer palliativen Situation führen kann <sup>18, 19, 20, 21, 22</sup>.

## 1.2 Klinische Einteilung der Lymphome und WHO-Klassifikation

### Lymphome

Lymphome sind laut Definition maligne monoklonale Neoplasien, die von B- oder T-Lymphozyten des lymphatischen Gewebes ausgehen <sup>23</sup>.

Sie werden unterteilt in Hodgkin-Lymphome und NHL <sup>23, 24</sup>.

Darüber hinaus werden klinisch indolente (niedrig maligne) von aggressiven (hochmalignen) NHL unterschieden. Während indolente NHL erst bei raschem Fortschreiten oder ausgeprägten klinischen Symptomen therapiert werden und schlecht auf eine Chemotherapie ansprechen, verläuft die Erkrankung bei aggressiven NHL rasch tödlich, der Therapieansatz ist hier jedoch überwiegend kurativ <sup>23</sup>. NHL gehen zu 80% von B-Lymphozyten, zu 14% von T-Lymphozyten und zu 6% von natürlichen Killerzellen (NK-Zellen) aus <sup>24, 25, 26</sup>.

### DLBCL

Das diffus großzellige B-Zell-Lymphom (DLBCL = diffuse large B-cell lymphoma) entspricht einem aggressiven NHL und bildet die häufigste Neoplasie des lymphatischen Systems <sup>23</sup>. Unter diesem Oberbegriff wird eine sehr heterogene Gruppe reifer B-Zell-Neoplasien subsummiert, die sich in ihren klinischen, pathologischen oder biologischen Merkmalen stark unterscheiden (nähere Ausführungen hierzu siehe Punkt 1.5) <sup>1, 2, 27, 28</sup>.

Der Großteil der PVRL fällt ebenfalls in die Kategorie der DLBCL <sup>3, 4, 29</sup>.

### WHO-Klassifikation

Da die Zellen des lymphatischen Systems, die die entartete Zellpopulation der Lymphome bilden, eine sehr heterogene Gruppe darstellen, gab es in der Vergangenheit diverse Einteilungsschemata. Seit 1998 gilt die WHO-Klassifikation, die erstmalig weltweite Gültigkeit besitzt. Sie kombiniert die

Erkenntnisse und Vorzüge vorangegangener Klassifikationen. So übernahm sie beispielsweise den Ansatz der Kieler Klassifikation, die entarteten Zellen ihren *nicht neoplastischen Vorläuferzellen* zuzuordnen <sup>30</sup>. Weiterhin wurden morphologische, klinische und genetische Eigenschaften berücksichtigt sowie die Immunglobuline (IG), was bis heute ein wichtiges Instrument für die Diagnose eines Lymphoms darstellt <sup>2, 31</sup>.

Als Grundstruktur für die Zuordnung der jeweiligen Entitäten innerhalb der WHO-Klassifikation gelten:

1. Linienzugehörigkeit (B-/T-Zell-Lymphome) und
2. Differenzierungs- beziehungsweise Reifungsgrad  
(Vorläuferzell-Lymphome/periphere Lymphome) <sup>27, 31, 32</sup>.

Die WHO-Klassifikation ist dabei nicht nur auf „klassische“ NHL anwendbar, sondern auf alle Neoplasien, deren Ursprung in lymphatischen Zellen liegt – also ebenso auf Hodgkin-Lymphome, lymphatische Leukämien, das multiple Myelom und NK-Zell-Neoplasien <sup>1, 25, 27, 31</sup>.

### 1.3 B-Zell-Entwicklung

Die Einteilung der B-Zell-Lymphome orientiert sich an Reifestadium, Differenzierungsgrad und Lokalisation der neoplastischen B-Lymphozyten zum Zeitpunkt ihrer Entartung <sup>25</sup>.

B-Lymphozyten werden von lymphatischen Progenitorzellen des blutbildenden Knochenmarks gebildet. Bevor sie als sogenannte „naive“ B-Lymphozyten in die Peripherie entlassen werden, durchlaufen sie mehrere Reifungsprozesse: ihre Hauptaufgabe besteht in der Bildung eines funktionellen Immunglobulins.

Dies geschieht in der sogenannten „somatischen Rekombination“. Grundsätzlich besteht ein Immunglobulin aus zwei schweren Peptidketten (auch H wie „heavy chain“) und zwei leichten Peptidketten (auch L wie „light chain“) (dargestellt in Abbildung 1), die über Disulfidbrücken verbunden sind <sup>33, 34</sup>.

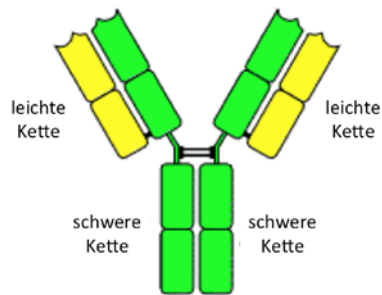


Abbildung 1: **Immunglobulin, bestehend aus zwei leichten (gelb) und zwei schweren Ketten (grün)**

entnommen aus: Janeway's Immunologie, 7. Auflage, 2009, Seite 145 <sup>35</sup>

Die beiden Enden, an denen leichte und schwere Kette auf gleicher Höhe enden, dienen als Antigenbindungsstelle; der untere Teil, an dem die beiden schweren Ketten aneinander binden, ist bei allen B-Zellen, die noch nicht zur Plasmazelle differenziert sind, mit seinem Ende membranständig. <sup>35</sup>

Die in der Keimbahn-DNA noch vielfach codierten V- (variable), D- (diversity) und J- (joining) Region-Bereiche, die die Form der Antigenbindungsstelle bestimmen, werden im sogenannten VDJ-Rearrangement nach dem Zufallsprinzip miteinander verknüpft. Durch einzelne Nukleotidadditionen und -deletionen während des Verknüpfungsprozesses zwischen den D- und J-Gensegmenten erfahren die individuellen Rearrangements eine weitere Diversität <sup>34</sup>.

Innerhalb der variablen Region werden drei hypervariable Regionen (HV1, HV2 und HV3) von vier sogenannten Gerüstregionen (auch Frameworkregionen genannt; FR1, FR2, FR3 und FR4,) unterschieden. Die drei hypervariablen Bereiche weisen innerhalb der gesamten variablen Region der B-Zellen die größte Variabilität auf. Antikörper, deren hypervariable Regionen sich gleichen, erlauben die Rückfolgerung, dass sie von demselben B-Zell-Klon abstammen.

Nachdem in der sogenannten „negativen Selektion“ die Wahrung der „Selbsttoleranz“ überprüft wurde, also keine zu starke Affinität der Rezeptoren zu den Oberflächenproteinen körpereigener Zellen besteht, werden die nun als „naive“ B-Lymphozyten bezeichneten Zellen in die Peripherie entlassen und gelangen – üblicherweise im Keimzentrum eines Lymphknotens – erstmalig in Kontakt mit Fremdartigen <sup>36, 37</sup>.

Treffen die Lymphozyten auf kein Antigen, auf das ihr Antigenrezeptor passt, gehen sie nach wenigen Tagen in die Apoptose. Sofern ihr Rezeptor eine



ausreichende Affinität aufweist, werden die Lymphozyten zu einem weiteren Reifungsprozess angeregt <sup>34, 35, 38, 39</sup>.

Der reife, naive Lymphozyt exprimiert auf seiner Oberfläche ausschließlich Immunglobuline vom IgM- und IgD-Typ. Im Keimzentrum findet ein sogenannter Isotyp-Switch in weitere IG-Klassen statt, beispielsweise in IgG. Darüber hinaus wird durch die „somatische Hypermutation“, die zu Mutationen in der variablen Region der schweren und leichten Kette führt, eine steigende Affinität der Immunglobuline erreicht <sup>34, 35</sup>.

Bleibt hierbei die Selbsttoleranz nicht gewahrt, werden die Zellen in die Apoptose getrieben <sup>37</sup>.

Bildet sich im Zuge dieser Rezeptorumlagerung ein stark antigenaffiner Rezeptor, der die Selbsttoleranz erfüllt, entsteht im letzten Schritt der B-Zell-Differenzierung eine Plasmazelle, deren Antikörper nicht mehr membranständig sind, sondern sezerniert werden können <sup>35</sup>. Diese Plasmazelle kann sich klonieren, sodass bei einer Immunreaktion genügend Antikörper zur Infektabwehr zur Verfügung stehen. Lässt die Stimulation der Zellen mit dem Abklingen der Krankheit nach, gehen die meisten Plasmazellen in die Apoptose. Ein Teil bleibt jedoch als Gedächtniszellen erhalten. Bei erneutem Befall durch denselben Erreger können diese Zellen erneut proliferieren und so innerhalb sehr kurzer Zeit effektive Gegenmaßnahmen einleiten <sup>34, 35, 37, 40, 41</sup>.

#### 1.4 Intraokuläres Lymphom

Die das Auge betreffenden Lymphome, die in ihrer Gesamtheit weniger als 10% der extranodalen Lymphome ausmachen, können in zwei Subgruppen unterteilt werden:

Lymphome, die die okulären Adnexe und die Orbitae befallen, sind hauptsächlich extranodale Marginalzonen-B-Zell-Lymphome (MZL) des MALT-Typs (MALT = Mukosa assoziiertes lymphatisches Gewebe; engl.: mucosa-associated lymphoid tissue) sowie unterschiedliche systemische NHL <sup>42</sup>.

Die zweite Gruppe befällt intraokuläre Strukturen: Retina, Glaskörper, Uvea, Iris, die posterioren Augensegmente sowie den Nervus opticus <sup>8, 42</sup>. Diese

zweite Gruppe ist Gegenstand dieser Studie und wird, basierend auf Zelltyp und betroffener intraokulärer Struktur, wiederum unterteilt (Diagramm 1):

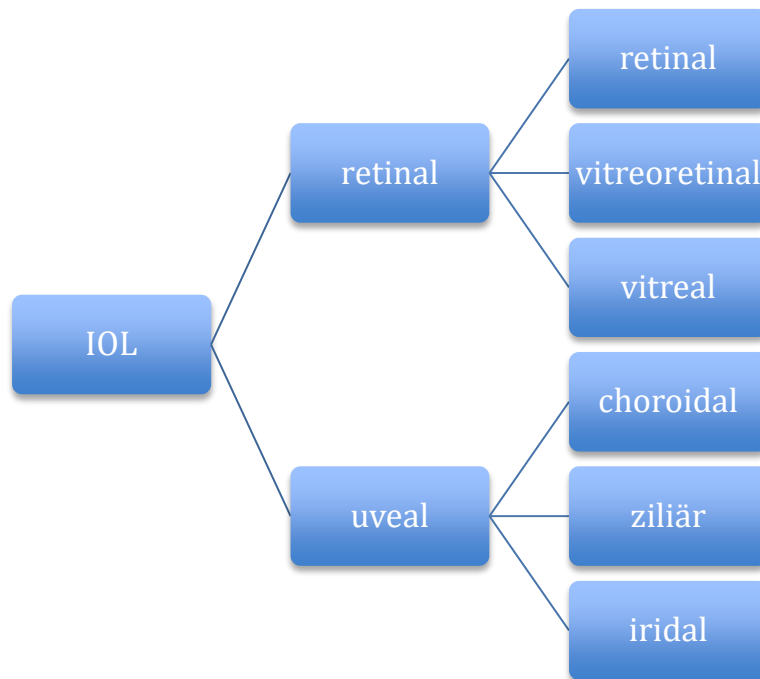


Diagramm 1: **Unterteilung des IOL**

modifiziert nach: Coupland et al., 2008, „Understanding intraocular lymphomas“<sup>42</sup>

IOL = intraokuläres Lymphom

Das PVRL ist der häufigste Subtyp des IOL, häufig werden daher beide Begriffe synonym verwendet<sup>17</sup>. Es entspricht in etwa 95% der Fälle einer hochgradigen malignen B-Zell-Neoplasie (DLBCL) und ist mit einer schlechten Prognose assoziiert, da es – als Untergruppe des ZNS-Lymphoms – häufig dorthin disseminiert<sup>24</sup>. Übergänge zwischen retinal und vitreal sind fließend und insofern relevant, dass je nach Grad der Überschneidung eine diagnostische Biopsie des Glaskörpers (vitreal Biopsie) frustan sein kann (beispielsweise im Fall eines rein retinalen Befalls)<sup>3, 42</sup>.

In der Gruppe der uvealen IOL bilden choroidale Lymphome die häufigste Manifestation. Primär choroidale Lymphome (nicht zu verwechseln mit sekundären, die im Rahmen von systemischen Lymphomen oder Leukämien das Auge befallen) ebenso wie Ziliarkörperlymphome sind meist niedriggradig und ähneln morphologisch den oben genannten MZL des MALT-Typs. Sekundär können sie die okulären Adnexe befallen. Eine Abgrenzung zum

PVRL ist auch insoweit wichtig, dass diese uvealen Lymphome im Gegensatz zum PVRL nicht ins ZNS disseminieren und Patienten mit primär choroidalem Lymphom eine sehr gute Prognose haben <sup>42</sup>.

Sekundäre IOL (überwiegend im Zusammenhang mit einem systemischen DLBCL) sind eher selten und manifestieren sich hauptsächlich uveal beziehungsweise choroidal <sup>4, 42</sup>.

Aufgrund dieser Heterogenität sollte der unpräzise Ausdruck „intraokuläres Lymphom“ generell durch die spezifische Terminologie ersetzt werden <sup>3, 42</sup>.

#### 1.4.1 Epidemiologie und Ätiologie

Die exakte Epidemiologie des primären IOL (PIOL) ist nicht bekannt, ebenso wie die Inzidenz des PVRL, da zum jetzigen Zeitpunkt keine zentrale Datenbank existiert <sup>3, 43</sup>. Dies könnte sich bald durch die Gründung der „The AJCC Ophthalmic Oncology Task Force“ ändern, die sich um eine internationale multizentrische Registrierung der VRL bemüht. Einer retrospektiven Studie in British Columbia zufolge hat sich zwischen den Jahren 1990 und 2010 die Inzidenz des VRL verdoppelt, mit einer finalen Inzidenz von 0,047/100.000 Personen pro Jahr <sup>3, 14, 15</sup>.

Der Großteil aller bislang erhobenen Daten bezieht sich auf die größere Gruppe der PCNSL, die ebenfalls eine Inzidenzsteigerung erfahren <sup>3, 43</sup>. Diese verursachen etwa zwei bis vier Prozent aller Tumoren des ZNS und können laut der Central Brain Tumor Registry der USA mit einer Inzidenz von etwa 0,45/100.000 Personenjahren angegeben werden (für die Jahre 2005-2009), mit einer höheren Inzidenz seitens der Männer (0,54/100.000 Personenjahren) als der Frauen (0,39/100.000 Personenjahren). Das entspricht einem Verhältnis von 1,38 : 1. Ähnliche Zahlen gelten für Europa <sup>3, 14, 44, 45, 46, 47</sup>.

Die Mehrheit der IOL sind DLBCL. Intraokuläre T-Zell-Lymphome sind eine Rarität und scheinen einen weniger aggressiven Verlauf zu nehmen (unabhängig von einer ZNS-Beteiligung) <sup>4, 25, 29, 42, 48</sup>.

Die Altersverteilung der Betroffenen erstreckt sich von der dritten bis zur achten Lebensdekade (wenngleich Ausnahmen beschrieben wurden <sup>49, 50</sup>) mit einem Häufigkeitsgipfel in der fünften bis siebten Lebensdekade <sup>3, 4, 20, 51, 52</sup>.

Zur Geschlechts-Prävalenz bei IOL gibt es unterschiedliche Literaturangaben; manche Quellen geben ein ausgeglichenes Verteilungsverhältnis an, andere eine erhöhte Befallsrate der Frauen im Verhältnis 2 : 1. Eine verstärkte Prävalenz seitens der Männer, wie sie beim ZNS-Lymphom vorkommt, wird jedoch nicht beschrieben <sup>3, 4, 5</sup>.

Die exakte Ätiologie des PIOL ist nach heutigem Wissensstand unklar <sup>3, 4</sup>. Bekannt ist, dass sowohl das PVRL als auch das PCNSL bei immunsupprimierten Patienten (auch im Rahmen von HIV) fast immer mit einer latenten B-Zell-Infektion durch das Epstein-Barr-Virus assoziiert ist, wenngleich – wie häufig bei sehr kleinen Fallzahlen – in der Literatur auch hier unterschiedliche Angaben existieren <sup>3, 53, 54, 55</sup>. Der HIV-Status scheint eine weniger zentrale Rolle zu spielen als beim PCNSL, dessen Inzidenz bei AIDS-Patienten etwa tausendfach erhöht ist <sup>4, 53, 56, 57, 58</sup>.

#### 1.4.2 Immunprivilegierte Bereiche

Das Auge zählt wie auch Hirn, Ovarien, Hoden, der schwangere Uterus und die Plazenta zu den sogenannten „immunprivilegierten Bereichen“ des Körpers, denen ein immunologischer Sonderstatus zukommt. Diese Organe verfügen über sehr ähnliche molekulare Mechanismen, die zugunsten der Empfindlichkeit des Gewebes der betroffenen Organe den Zugang des Immunsystems regulieren. Ein Schlüsselmechanismus besteht in der Expression des sogenannten Fas-Liganden. Der Fas-Ligand induziert bei allen Zellen, die über einen Fas-Rezeptor (ein TNF-Rezeptor, auch unter CD95 bekannt) verfügen, Apoptose <sup>59</sup>. Da nahezu alle Zellen des lymphatischen Systems diesen Rezeptor exprimieren, wird eine regelrechte Entzündungsreaktion innerhalb der immunprivilegierten Bereiche verhindert <sup>60, 61</sup>.

Abgesehen davon, dass diese Organe Entzündungszellen den Zugang von außen erschweren, sind die nicht regenerationsfähigen Zellen in Auge und Hirn zusätzlich geschützt durch einen Mangel oder das komplette Fehlen von Haupthistokompatibilitätskomplex Klasse Ia-Molekülen (MHC Ia = major histocompatibility complex Ia.). Dadurch wird im Falle einer Infektion die Zelle vor der Lysierung durch zytotoxische T-Lymphozyten bewahrt <sup>62, 63</sup>. Um

gleichzeitig nicht durch den Mangel an MHC Ia-Molekülen von NK-Zellen als körperfremd eingestuft und zerstört zu werden, exprimieren die Zellen HLA-G und HLA-E (engl. Human leukocyte antigen, entspricht dem Haupthistokompatibilitätskomplex; der Zusatz G, beziehungsweise E bezeichnet die einzelnen Genloci <sup>35</sup>), wodurch die NK-Zell-Antwort verhindert wird <sup>60, 64, 65</sup>.

Das komplexe Zusammenspiel dieser Regulatoren ist noch nicht vollständig verstanden. Wie effizient es funktioniert, äußert sich unter anderem dadurch, dass beispielsweise Hornhauttransplantate ohne eine generelle Immunsuppression möglich sind <sup>66</sup>.

Dass – wie bei den PCNSL und im Gegensatz zu systemischen DLBCL – eine Disseminierung des IOL außerhalb der immunprivilegierten Bereiche äußerst selten auftritt, könnte mit der komplexen immunologischen Organisation der immunprivilegierten Bereiche im Zusammenhang stehen <sup>67</sup>. Immunphänotypisierungen ergaben bestimmte Muster von Chemokinen und Chemokinrezeptorexpressionen der malignen Zellen der PCNSL, die ihre Disseminationseigenschaften erklären könnten. Die Interaktionen der B-Zell-Chemokine CXCL12 und CXCL13 mit ihren Rezeptoren CXCR4 und CXCR5 vermitteln Chemotaxis und könnten das Überleben der B-Zellen begünstigen <sup>3, 67, 68, 69, 70, 71</sup>. Erhöhte CXCL13 Werte im Liquor sind mit einer schlechten Prognose assoziiert und könnten eventuell zu diagnostischen Zwecken verwendet werden <sup>3, 72</sup>. Zu IOL fehlen zum jetzigen Zeitpunkt noch Studien, die diese Effekte bestätigen oder deren Einfluss auf die klinische Ausprägung des VRL analysieren <sup>3</sup>.

#### 1.4.3 Klinik und Therapie

Abhängig davon, welche Struktur des Auges vom Lymphombefall betroffen ist und ob eine Beteiligung des ZNS vorliegt, variiert die klinische Symptomatik stark. Typische okuläre Symptome liegen meist nur beim PVRL vor. Viele Patienten befinden sich in einem guten Allgemeinzustand, in 10 – 15% der Fälle liegt eine maligne Neoplasie in der Vorgeschichte vor <sup>3, 4, 42, 47</sup>.

Charakteristische Symptome bei Erstmanifestation des PVRL sind Verschwommensehen (40 - 50%), schmerzloser Visusverlust, Mouches volantes und Photophobie <sup>4, 9, 55, 73, 74, 75</sup>. Da diese Beschwerden ebenso bei einer chronischen Uveitis und Vitritis bestehen können, die wesentlich häufiger vorkommen, ist die Symptomatik zwar charakteristisch, aber auch sehr unspezifisch. Diese Verschleierung der tatsächlichen Problematik als eine scheinbare Uveitis wird auch als „Maskerade-Syndrom“ bezeichnet <sup>3, 4, 8, 73, 75</sup>.

Dieselben Symptome können durch okuläre Metastasen hervorgerufen werden <sup>4</sup>.

In bis zu 84% der Fälle besteht ein bilateraler Lymphombefall, der teilweise durch ungleiche Verteilung einen einseitigen Befall imitieren kann <sup>6, 8, 20, 75, 76, 77</sup>.

Bei gleichzeitigem ZNS-Befall verändert sich die klinische Symptomatik der Patienten abhängig vom Grad der intrazerebralen Beteiligung; meist ist der Allgemeinzustand der betroffenen Patienten schlechter <sup>3, 47</sup>. Je nach Ausprägung des ZNS-Befalls können (zusätzlich zu den okulären) folgende neurologische Symptome beobachtet werden: Verhaltens- und kognitive Veränderungen bei 25 - 30%, eine Hemiparese, Kopfschmerzen und Aphasie jeweils bei 10 - 15% der Patienten und selten Anfälle und Ataxien <sup>3, 47, 78</sup>. Eine völlig asymptomatische ZNS-Beteiligung stellt bei okulärer Symptomatik die Ausnahme dar <sup>77</sup>.

Da es sich beim VRL um Einzelfälle handelt, konnte bislang keine evidenzbasierte Leitlinientherapie etabliert werden. Weil eine ZNS-Beteiligung die Prognose jedoch drastisch verschlechtert, bildet die lokale Tumorkontrolle des okulären Befalls mit der Verhinderung einer zerebralen Dissemination die oberste Priorität <sup>3, 75</sup>.

Die medikamentöse Therapie basiert grundsätzlich auf zwei Ansätzen: der systemischen Methotrexattherapie sowie der intravitrealen Methotrexatinjektion. Intravitreale Rituximabgaben sind ebenfalls Gegenstand aktueller Studien und scheinen vielversprechend <sup>3, 4</sup>. Als besonders effektiv hat hochdosiertes Methotrexat sich in Kombination mit anderen Chemotherapeutika erwiesen.

Nebenwirkungen können unter anderem Neutropenie und Leukenzephalopathie sein, bei bis zu 50% der Patienten tritt eine schwere Demenz auf. Besonders

Patienten über 60 Jahren sind verstärkt von den Nebenwirkungen betroffen <sup>5, 79, 80</sup>. Da diese Nebenwirkungen nicht unerheblich sind, ist die zentrale Frage, bei welchen Patienten allein über die lokale Therapie eine Tumorkontrolle erreicht werden kann und wer eine systemische Therapie benötigt, um einen ZNS-Befall zu verhindern. Zwar wurden hierzu Studien bei primären und sekundären IOL durchgeführt, allerdings war dies nur retrospektiv möglich, wodurch es so viele Selektions- und Interpretationsunterschiede gab, dass keine einheitlichen prognostischen Parameter definiert werden konnten <sup>3, 5, 77, 81</sup>. Beispielsweise variierte der Anteil der Patienten mit zerebraler Dissemination stark: 60% war die verzeichnete Disseminationsrate bei Studienkollektiven von Neuroonkologen, mit 36% wurde sie bei Studienkollektiven von Ophthalmologen angegeben <sup>3, 5, 81</sup>.

Trotz dieser Selektionsbias haben sich die beiden oben genannten Ansätze durchgesetzt: eine lokale Therapie für Patienten mit neu diagnostiziertem PVRL und eine „erweiterte Behandlung“ bei ZNS-Befall. Dieses Vorgehen ist insofern sinnvoll, als dass auf die systemische Toxizität einer intravenösen Methotrexattherapie zugunsten einer intravitrealen Chemotherapie verzichtet werden kann, die zusätzlich eine Verlängerung der therapeutischen Medikamentenkonzentration im Auge bewirkt <sup>3, 5, 81</sup>.

Durch die zusätzliche lokale Bestrahlung wird ebenfalls eine verbesserte Kontrolle erreicht <sup>4, 78</sup>. Abgesehen von neurotoxischen Nebenwirkungen bei zu hoher Dosis, treten als weitere Komplikationen Sicca-Symptomatik, Katarakt und Retinopathie auf <sup>4, 19</sup>.

Dass anhand dieser intravitrealen Therapie eine lokale Tumorkontrolle möglich ist, zeigt der geringe Anteil von nur 13% an Patienten, die im Rahmen dieser Therapie ein intraokuläres Rezidiv erlitten (innerhalb einer durchschnittlichen Verlaufsbeobachtung von 4 Jahren) <sup>81</sup>. Das Hauptproblem bleibt das Risiko einer ZNS-Dissemination, die bei etwa der Hälfte aller Patienten unter Lokalthherapie auftrat und dazu führte, dass die vierjährige Überlebensrate bei nur 32% lag <sup>5</sup>. Interessanterweise entwickelten unter systemischer Therapie zwar ebenfalls 43% eine ZNS-Dissemination, die 4-Jahres Überlebensrate lag jedoch bei 85% <sup>3, 81</sup>.

Im Rahmen klinischer Studien werden Chemotherapieprotokolle und der Nutzen einer Hochdosischemotherapie mit autologer Stammzelltransplantation evaluiert <sup>7, 82, 83, 84, 85</sup>.

Beim intraokulären Rezidiv scheint die intravitreale Therapie mit Methotrexat eine gute lokale Tumorkontrolle herbeiführen zu können <sup>86</sup>. Die autologe Stammzelltransplantation spielt auch in der Rezidivtherapie eine untergeordnete Rolle <sup>7, 87</sup>.

Der Behandlungserfolg ist beim PVRL und PCNSL grundsätzlich schlechter als bei systemischen NHL - einerseits aufgrund der erschwerten Diagnostikbedingungen und dem damit verzögerten Therapiebeginn, andererseits durch die eingeschränkte Blut-Hirn-Schranken-Gängigkeit der gebräuchlichen Chemotherapeutika <sup>7, 46</sup>.

### 1.4.3 Diagnostik

#### 1.4.3.1 Klinische Diagnostik

Die Diagnostik eines VRL kann über verschiedene Ansätze erfolgen. Da das Auge ein sehr empfindliches Organ ist, werden primär nicht-invasive Methoden wie Inspektion und Bildgebung verwendet, und erst im letzten Schritt wird eine Probenentnahme zur Diagnosesicherung durchgeführt <sup>4, 75, 88</sup>.

Da das IOL als sogenanntes Maskerade-Syndrom – auch bei initial starkem Verdacht auf ein Lymphom – in seiner klinischen Präsentation anderen, häufigeren Krankheitsbildern ähnelt, (siehe 1.4.2. „Klinik und Therapie“), gestaltet sich die Diagnostik des VRL schwierig <sup>3, 73, 74, 88</sup>. Die übliche Erstdiagnostik erfolgt über die sogenannte Funduskopie, eine Augenhintergrundspiegelung, wie sie beispielhaft in den Abbildungen 2 und 3 dargestellt ist <sup>4</sup>.



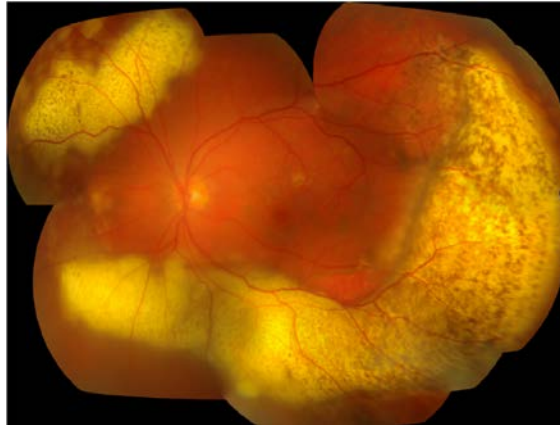

Abbildung 2: **Zusammengesetzte Fotografie des linken Auges eines Patienten mit IOL** entnommen aus Sagoo et al., 2014, „ Primary intraocular lymphoma.“<sup>4</sup> Man erkennt die unscharfe Erscheinung des Fundus durch die Glaskörperzellen, gelb gekennzeichnete subretinale Infiltrate mit überlagernden retinalen Pigmentepithelzellveränderungen („Leopardflecken“) sowie die Akkumulation subretinaler Flüssigkeit.<sup>4</sup>

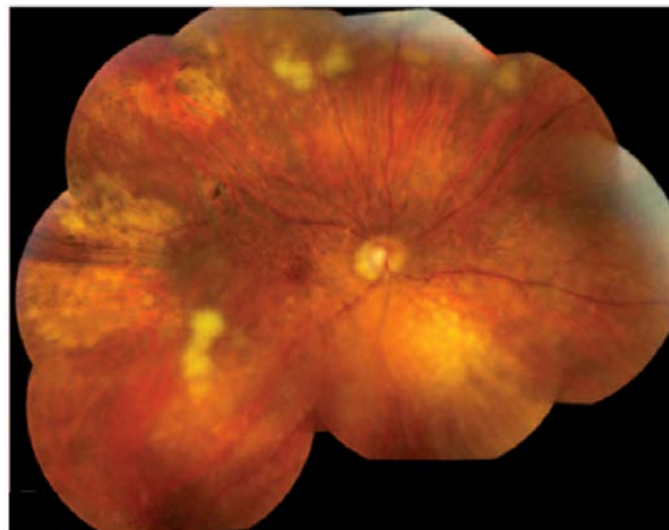


Abbildung 3: **Funduskopie beim IOL** entnommen aus: Faia et al., 2009, „ Primary intraocular lymphoma“<sup>75</sup> Unterschiedliche Läsionen sind erkennbar - von aktiven über inaktive bis hin zu nekrotisierenden Bereichen.<sup>75</sup>

Die Überprüfung des posterioren Segments offenbart in den meisten Fällen eine deutliche Entzündung des Glaskörpers (Vitritis), oft in Assoziation mit Infiltraten der Retina oder des retinalen Pigmentepithels, welche zum charakteristischen Phänomen des „Leopardenfells“ führen (Abbildung 2)<sup>4, 9, 89, 90.</sup>

Veränderungen des anterioren Segments sind eher untypisch, wenn auch nicht ausgeschlossen <sup>4, 8, 67</sup>.

Allerdings kann auch in der Funduskopie eine Verwechslung mit einer chronischen posterioren Uveitis oder im Einzelfall mit einer intraokulären Metastase vorkommen (gelegentlich auch mit dem „White-Dot-Syndrom“, einer idiopathischen Uveitis, bei der weiße Flecken im Auge dominieren) <sup>4</sup>. Ein weiteres Problem birgt in diesem Zusammenhang auch die initiale Symptomverbesserung bei Steroidtherapie <sup>4, 9, 88</sup>.

Eine wichtige Differentialdiagnose bildet das sehr seltene MZL <sup>42</sup>.

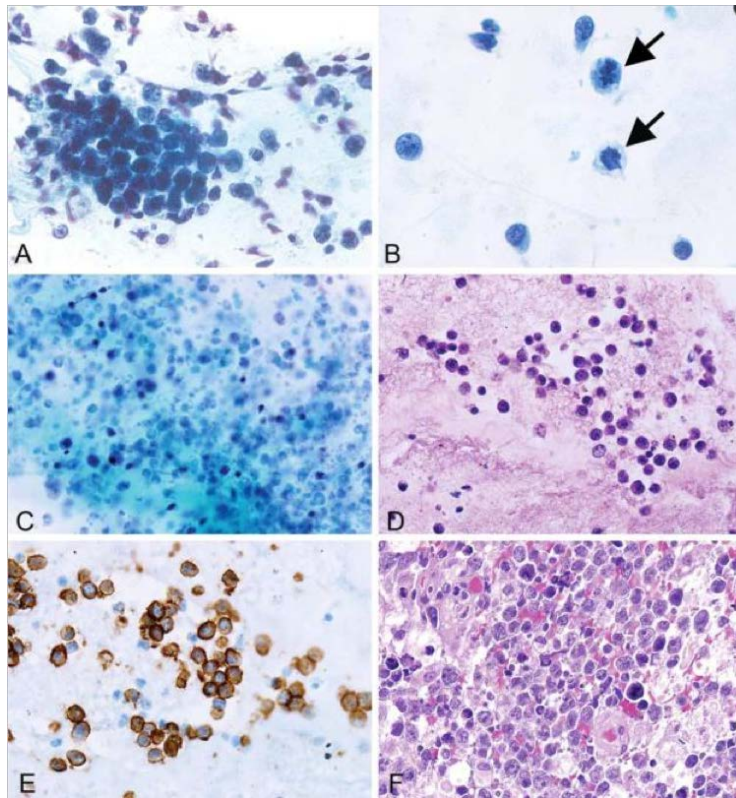
Die Sicherung der Verdachtsdiagnose eines IOL erfolgt ausschließlich anhand einer Probenentnahme. Diese erfolgt üblicherweise mittels Glaskörperaspiraten, wenn nötig, werden auch subretinale Aspirate oder chorioretinale Biopsien entnommen <sup>88</sup>. Da aufgrund der speziellen anatomischen Situation nur sehr wenig Zellmaterial gewonnen werden kann, ohne das Organ nachhaltig zu schädigen, sind teilweise mehrere Biopsien erforderlich <sup>16</sup>. Das gewonnene Material wird anschließend anhand unterschiedlicher Diagnostikmethoden beurteilt (zytologische und immunzytochemische Untersuchungen, molekulare Analyse, Zytokinlevelbestimmungen etc.) <sup>88</sup>.

#### 1.4.3.2 Morphologische Diagnostik – Zytologie und Immunzytochemie

Im Rahmen der morphologischen Diagnostik eines VRL werden Zelldichte, Zellgröße, Anordnung der Zellen (einzeln/gruppiert), Kernunregelmäßigkeiten, Pleomorphismen, mitotische Aktivität, Apoptosen oder Nekrosen sowie das Vorhandensein von Histozyten und/oder Makrophagen beurteilt (Abbildungen 4, 5) <sup>75, 91</sup>. Besonders typisch für ein VRL sind deutlich vergrößerte Lymphozyten mit irregulären Kernkonturen und einem oder mehreren Nucleoli sowie einer gesteigerten Kern-Plasma-Relation <sup>75, 92</sup>. Die häufig hohe Zahl nekrotischer Zellen resultiert unter anderem aus einer hohen Proliferations- und Apoptoserate <sup>3, 24, 88</sup>. Diese Kriterien weichen kaum von den gängigen Kriterien für ein malignes Geschehen ab; die Schwierigkeit in der zytologischen Diagnostik von Glaskörperaspiraten beruht auf der spärlichen Zellzahl im Aspirat. Zusätzlich zu den neoplastischen Zellen können nicht-neoplastische, inflammatorische Zellen, wie zum Beispiel nicht-neoplastische Lymphozyten oder Makrophagen enthalten sein, die die malignen Zellen teilweise zahlenmäßig bei Weitem übertreffen. Darüber hinaus sind die neoplastischen Lymphozyten anfällig für Beschädigungen während des Transports, was zu Artefakten führen kann <sup>3, 22, 88</sup>.

Eine Vorbehandlung mit Steroiden, die aufgrund von Fehldiagnosen nicht selten ist, kann eine vorübergehende Tumornekrose induzieren, was die morphologische Diagnosestellung unmöglich gestalten kann <sup>16, 91, 93, 94</sup>.

Im Rahmen immunzytochemischer Analysen wird der Phänotyp der lymphatischen Zellen bestimmt. Hierbei wird die spezifische Affinität von Antikörper und Epitop genutzt, um farbstoffgekoppelt beispielsweise bestimmte B-Zellmarker darzustellen. Zur Diagnostik des VRL wird die immunzytochemische Färbung von CD3 zur Identifikation T-Lymphozyten sowie die Färbung von CD20 zum Nachweis von B-Lymphozyten durchgeführt <sup>3, 75, 88</sup>.



**Abbildung 4: Zytologie intraokulärer Lymphome**

entnommen aus: Rodriguez et al., 2014, „Cytologic features in vitreous preparations of patients with suspicion of intraocular lymphoma“<sup>91</sup>

**A** Gruppierte neoplastische lymphatische Zellen kennzeichnen Aspirate mit IOL (Papanicolaou-Färbung, Originalvergrößerung x 600)

**B** In anderen Aspiraten kommen nur vereinzelt neoplastische Zellen vor. Einige Fälle weisen Mitosenfiguren auf (siehe Pfeile) (Papanicolaou-Färbung, Originalvergrößerung x 600).

**C** Die meisten positiven Fälle enthalten nekrotische Areale, insbesondere bei ausgedehnten Befunden (Papanicolaou-Färbung, Originalvergrößerung x 200).

**D** Besonders in Aspiraten mit hoher Zelldichte können Zellblöcke angefertigt werden (Hämatoxylin-Eosin-Färbung, Originalvergrößerung x 200)

**E** Immunzytochemische Bestätigung eines IOL (CD20-Färbung, Originalvergrößerung x 400)

**F** In einigen Fällen besteht eine zusätzliche ZNS-Beteiligung (Hämatoxylin-Eosin-Färbung, Originalvergrößerung x 400)<sup>91</sup>

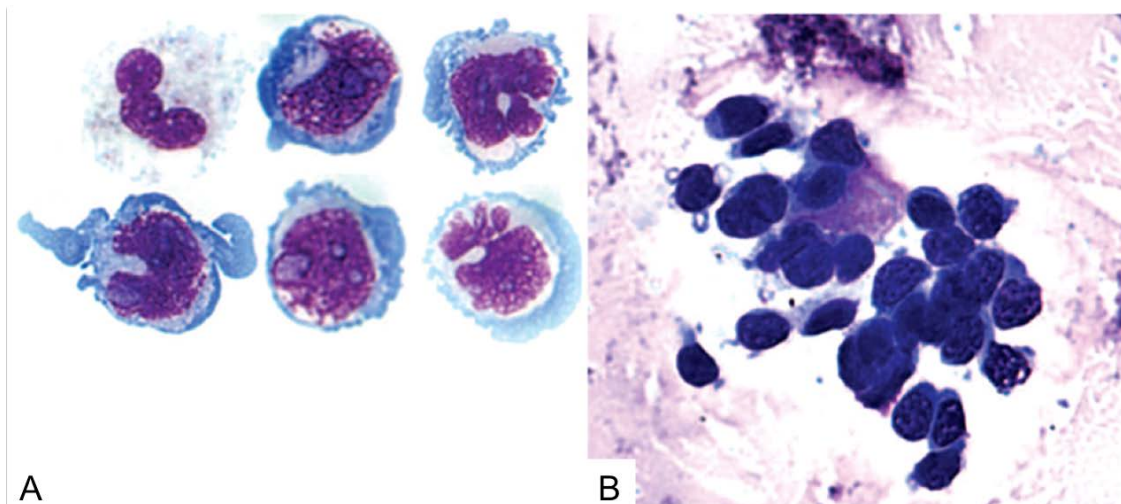


Abbildung 5: **Zytologie lymphatischer Zellen**

entnommen: Faia et al., 2009, „ Primary intraocular lymphoma“ <sup>75</sup>

(Bezeichnungen in der Abbildung modifiziert)

A: Große, atypische lymphatische Zellen mit großen Kernen, einem prominenten Nucleolus und basophilem Zytoplasma, gewonnen aus dem Lumbalpunktat eines Patienten, bei dem später ein intraokuläres Lymphom diagnostiziert wurde (Giemsa, Originalvergrößerung x 1.000).

B: Glaskörperprobe, die große lymphatische Zellen mit großen Kernen, prominenten Nucleoli und basophilem Zytoplasma aufweist (Giemsa, Originalvergrößerung x 640) <sup>75</sup>

Sofern von einem Spezialisten durchgeführt, ist die zytologische Auswertung äußerst sensitiv (positiv prädiktiver Wert (PPV) bis 100% und negativer prädiktiver Wert (NPV) ca. 60%) <sup>92, 95</sup>. Dies setzt jedoch eine gute Qualität und Quantität der biopsierten Zellen voraus <sup>8</sup>.

Eine weitere Methode, die Zellen anhand ihrer Oberflächenmarker charakterisiert und die zum Nachweis eines VRL geeignet ist, ist die Durchflusszytometrie <sup>75, 96, 97</sup>.

### 1.4.3.3 Klonalitätsanalyse

Eine gute Unterstützung in der IOL-Diagnostik bietet die Klonalitätsanalyse. Sie stellt den Goldstandard zur Analyse lymphatischer Infiltrate auf das Vorliegen eines malignen B-Zell-Klons dar (Abbildung 6) <sup>3</sup>:

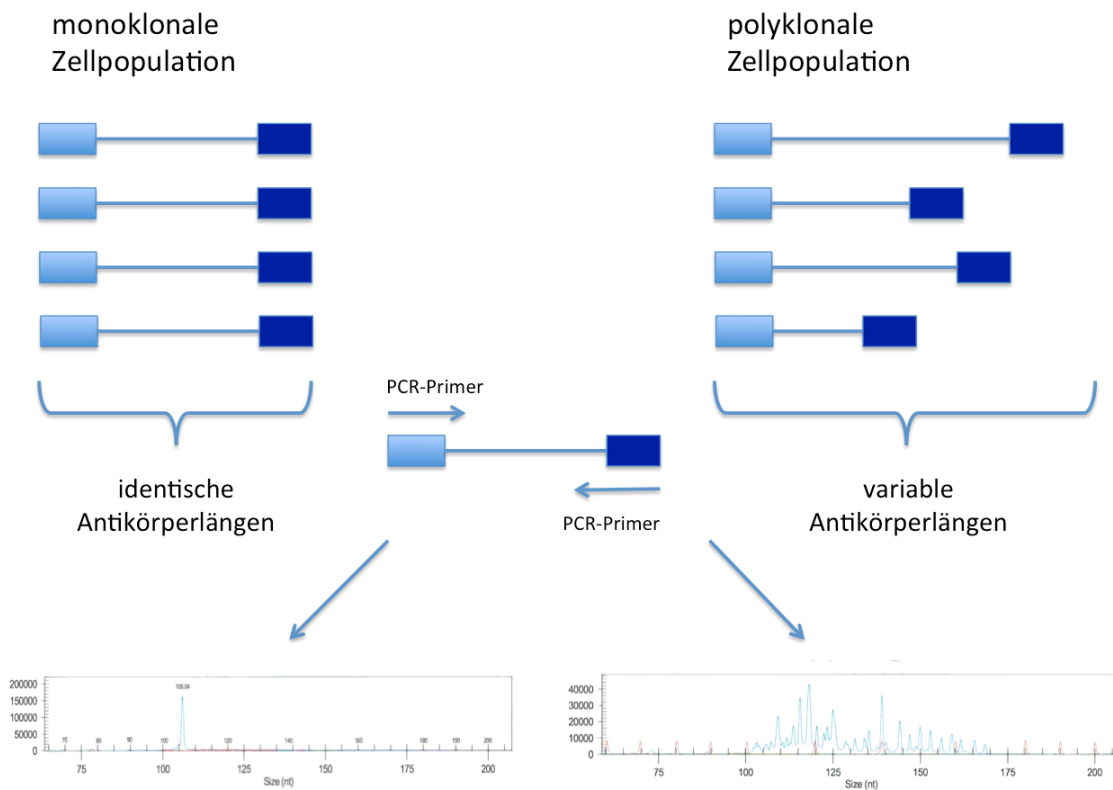


Abbildung 6: **Prinzip und Ergebnis des Frameworkvergleichs in der Klonalitätsanalyse**

modifiziert nach: Archiv der Pathologie Tübingen, Klonalitätsanalyse

Anschließend an die Vervielfältigung der Framework-Region über eine PCR werden nach elektrophoretischer Auftrennung die Basenpaarlängen miteinander verglichen.

Links ist ein Beispiel für eine klonale Zellpopulation dargestellt, rechts für eine polyklonale, die beispielsweise bei einem reaktiven Geschehen vorkommt.

Hierbei werden die Immunglobulin-Schwerketten-Gene der B-Lymphozyten dahingehend überprüft, ob es sich um monoklonale oder polyklonale Umlagerungen und somit um neoplastische oder reaktive Lymphozyten handelt. Dafür werden die VDJ-Rearrangements mithilfe einer Polymerase-Kettenreaktion (englisch: polymerase chain reaction = PCR) amplifiziert, die Produkte anschließend kapillarelektrophoretisch aufgetrennt und die Produktlängen beurteilt <sup>98</sup>. Enthält die Probe nur reaktive B-Zellen, bilden die

Produktlängen in etwa eine Gauß-Normalverteilung (Abbildung 7); stammen die Immunglobulin-Schwerketten-Gene von einem malignen Klon, entsteht durch Produkte einer bestimmten Länge ein dominanter Einzelpeak (Abbildung 8) <sup>3</sup>.

Beispiele:

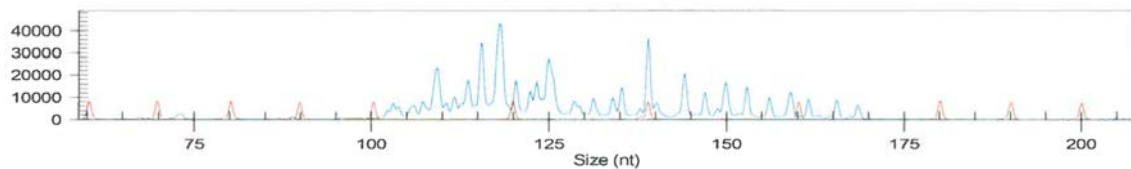


Abbildung 7: **Polyklonale B-Zell-Population**

Quelle: Klonalitätsanalyse von Patient Nummer 31, Pathologie Tübingen

Aufgrund der geringen Zellmenge liegt keine eindeutige Gauß-Normalverteilung vor, die Polyklonalität der Genproduktlängen ist jedoch deutlich erkennbar.

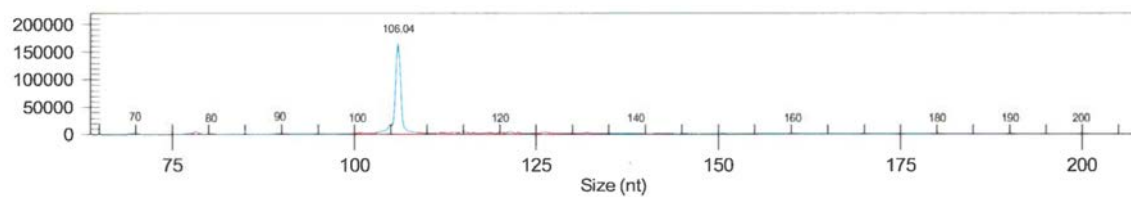


Abbildung 8: **Monoklonale B-Zell-Population**

Quelle: Klonalitätsanalyse von Patient Nummer 12, Pathologie Tübingen

Die Amplifikation monoklonaler B-Zell-Rezeptorgene resultiert in einem dominanten Einzelpeak.

Da zur Analyse eines VRL meist nur sehr wenig Zellmaterial vorliegt, ist eine fehlende Monoklonalität in der Klonalitätsanalyse nicht als Gegenbeweis für ein Lymphomgeschehen zu verstehen; eine reproduzierbare Monoklonalität hingegen ist als starker Hinweis, aber nicht als Beweis, für ein Lymphomgeschehen zu werten <sup>3, 99, 100, 101</sup>.

#### 1.4.3.4 Weitere Analysen

Der sogenannte Interleukin-Index (IL-10/IL-6 Verhältnis), der in der ZNS-Lymphom-Diagnostik Anwendung findet, kann auch beim IOL genutzt werden. Er ermöglicht eine Unterscheidung zwischen Uveitis und Lymphom, da sich bei Lymphomen häufig ein erhöhter IL-10 Wert findet. Bei  $IL-10/IL-6 > 1$  spricht der Wert für ein Lymphom <sup>3, 102</sup>.

Ergänzende Analysen wie die Durchflusszytometrie können ebenfalls hilfreich sein, allerdings ist die geringe Zellmenge auch hier der limitierende Faktor <sup>17</sup>.

Mediatoren wie CXCL13 (Mediator der B-Zell-Migration), welches zur Abgrenzung von ZNS-Lymphomen gegenüber anderen Hirnpathologien herangezogen wird, sind zwar keine übliche Diagnostik beim IOL, können aber ebenfalls verwendet werden <sup>72</sup>.



## 1.5 Genetische Hintergründe zur *MYD88*<sup>L265P</sup>-Mutation

Die maligne Entartung entsteht beim DLBCL in unterschiedlichen Reife- und Differenzierungsstadien (Abbildungen 9, 10). Wie bereits erwähnt, bildet das DLBCL die größte Untergruppe der IOL. Die drei wichtigsten Subgruppen sind hierbei GCB (germinal-center B-cell-like), ABC (activated B-cell-like) und PMBL (primary mediastinal B-cell-like), die sich insbesondere durch unterschiedliche Genexpressionsprofile auszeichnen (Abbildung 9) <sup>28, 103</sup>.

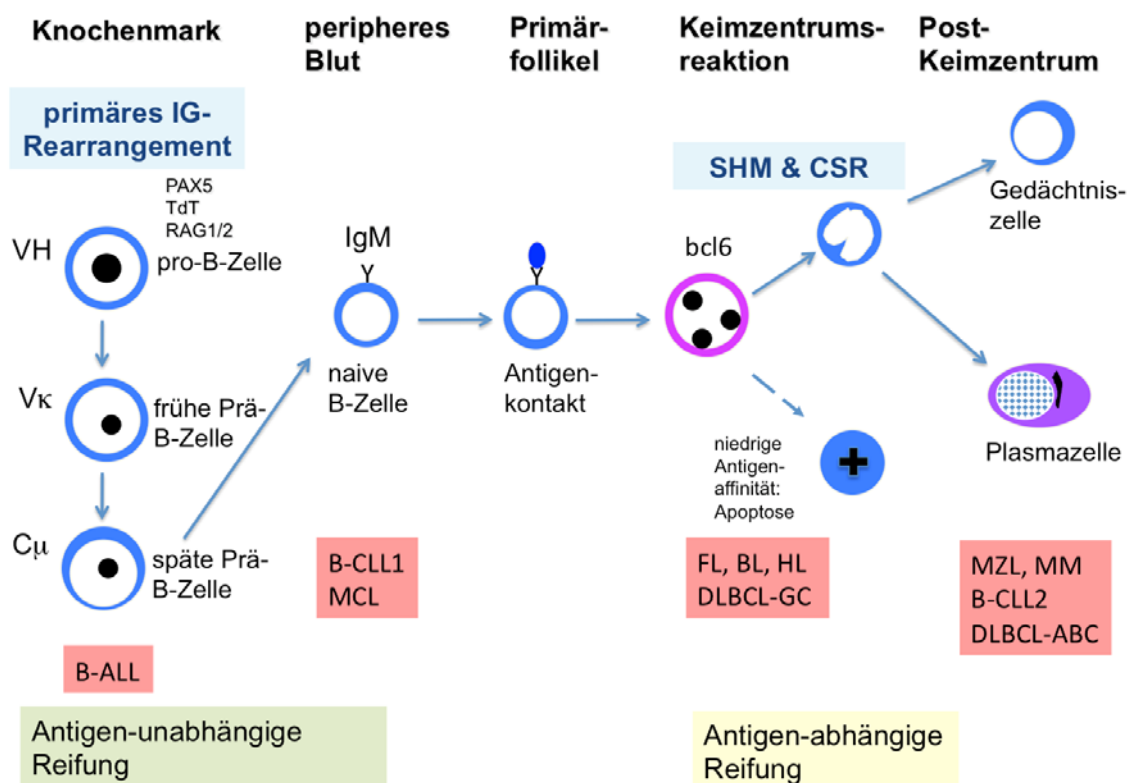


Abbildung 9: **Entwicklung unterschiedlicher Lymphomentitäten**

modifiziert nach Dunphy et al.: „Molecular Pathology of Hematolymphoid Diseases“, Springer-Verlag, New York, 2010, Seite 12 <sup>104</sup>

Schematische Darstellung der B-Zell-Entwicklung und Lymphomentstehung. B-CLL = chronisch lymphozytische Leukämie der B-Zellen; MCL = Mantelzell-Lymphom (mantle cell lymphoma); FL = follikuläres Lymphom; DLBCL-GC = diffus großzelliges B-Zell Lymphom vom Keimzentrumstyp (germinal center type); BL = Burkitt-Lymphom; B-ALL = B-lymphoblastische Leukämie; MM = multiples Myelom; MZL = Marginalzonen B-Zell Lymphom; SMH = somatische Hypermutation; CSR = Klassenwechselrekombination (class switch recombination) <sup>104</sup>

GCB DLBCL exprimieren vorrangig Gene von B-Zellen in der Keimzentrumsreaktion, ABC DLBCL überwiegend solche (in vitro) aktivierter B-Zellen, bei denen noch keine Differenzierung zur Plasmazelle stattgefunden hat.

PMBL DLBCL stammen vermutlich von B-Zellen des Thymus ab (Abbildung 10)  
28, 103

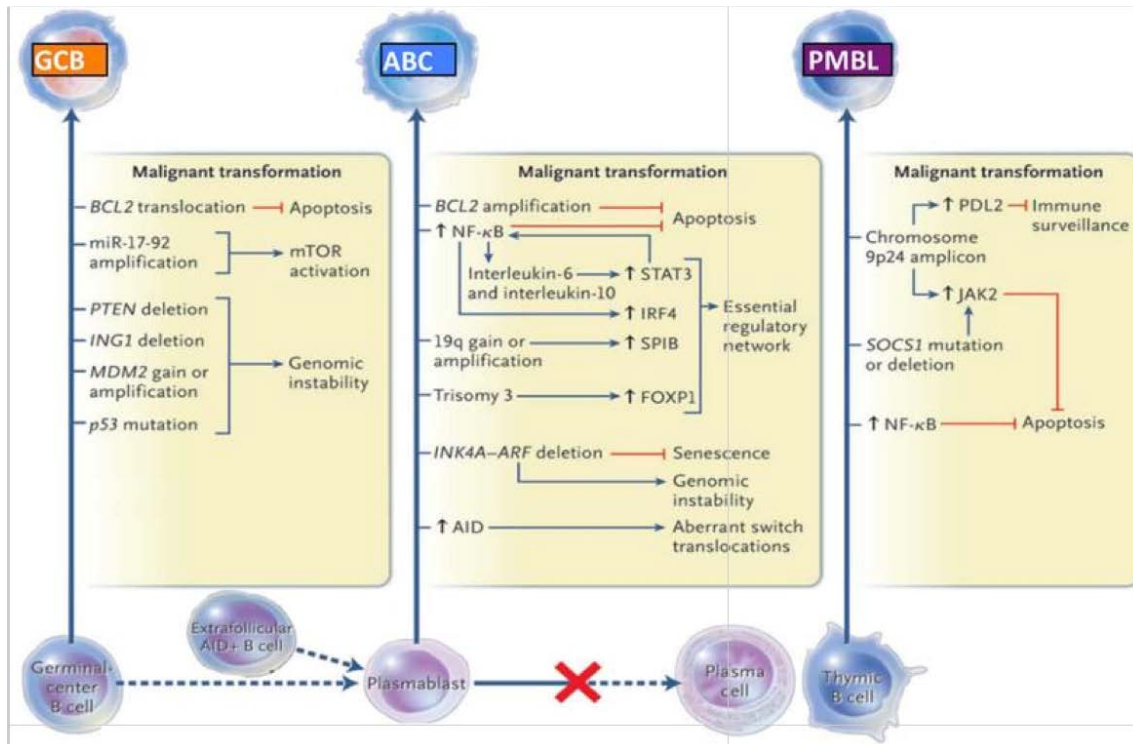


Abbildung 10: **Onkogene Signalwege für GCB DLBCL, ABC DLBCL und PMBL**

entnommen aus: Dunleavy et al., 2013, „Using biologic predictive factors to direct therapy of diffuse large B-cell lymphoma“<sup>103</sup>

Auf der Basis der Genexpressionsprofile können DLBCL in drei Subtypen unterteilt werden: GCB, ABC und PMBL. Diese Subtypen entstehen aus unterschiedlichen Stadien der B-Zell Differenzierung und besitzen unterschiedliche onkogene Genexpressionsprofile.

Blaue Linien stehen für eine Aktivierung, rote für eine Inhibierung.

AID: activation-induced cytidine deaminase; ITAM: immunoreceptor tyrosine-based activation motifs; mTOR: mammalian target of rapamycin (bereitgestellt von Dr. Louis Staudt, NCI.)<sup>103</sup>

In 80 - 90% der Fälle ist das PCNSL (inklusive des PVRL) anhand seines Genexpressionsprofils und Mutationsstatus dem ABC-Typ zuzuordnen<sup>3, 46, 69</sup>.

Typisch beim ABC DLBCL ist die Expression üblicher B-Zell-Marker wie CD20, Pax-5 und CD79a. Darüber hinaus lassen sich häufig die Expression von MUM1/IRF4, BCL-2 und BCL-6 sowie ein Fehlen vom Keimzentrumsmarker CD-10 und Plasmazellmarkern nachweisen<sup>3, 42, 105, 106</sup>. Darüber hinaus können bei VRL auf chromosomaler Ebene Gewinne in den Bereichen von 1q, 3q, 18q (mutmaßliches Zielgen: BCL-2) und 19q (mutmaßliches Zielgen: SPIB) beobachtet werden, sowie Verluste in den Bereichen 6q, 6p oder 9p<sup>28</sup>.

Ähnliche genetische Veränderungen sind in PCNSL nachweisbar <sup>3</sup>. Allerdings variieren die publizierten Daten teilweise stark und weitere Analysen sind zur Validierung der Erkenntnisse erforderlich.

Die Einteilung in unterschiedliche Subtypen besitzt prognostisch eine hohe Relevanz, da die 5-Jahres-Überlebensrate nach konventioneller Chemotherapie zwischen den einzelnen Gruppen stark variiert: bei Patienten mit GCB DLBCL liegt sie bei bis zu 90%, bei ABC DLBCL-Patienten bei bis zu 60% <sup>23, 107</sup>.

Zum Verständnis des Pathomechanismus in VRL ist aufgrund der Häufigkeit des aktivierten B-Zell-Typs bei diesem Krankheitsbild eine gute Kenntnis über diese Subgruppe der DLBCL sinnvoll.

Häufig sind beim ABC-Typ bestimmte Signalwege konstitutiv aktiviert, beispielsweise der NF (nuclear factor)  $\kappa$ B- oder der JAK/STAT-Signalweg <sup>28, 108, 109</sup>.

Eine der Ursachen dieser Aktivierung besteht im Falle des NF $\kappa$ B-Signalwegs in einer Aminosäuresubstitution an Position L265P des „Myeloid Differentiation Factor 88“ (*MYD88*) <sup>109</sup>.

Bei nodalen DLBCL weist der ABC-Typ diese Substitution in knapp 30% der Fälle auf, der GCB- und PMBL-Typ nicht (siehe Abbildung 11) <sup>110, 111, 112, 113, 114, 115</sup>.

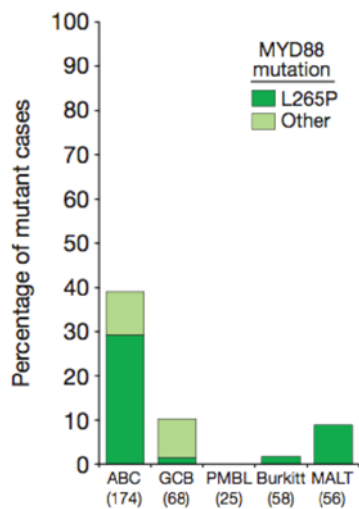


Abbildung 11: **Frequenz der MYD88-Mutationen in Biopsien unterschiedlicher Lymphomsubtypen**

entnommen aus: Ngo et al, 2011, „Oncogenically active MYD88 mutations in human lymphoma”<sup>109</sup> (Bezeichnungen in der Abbildung modifiziert)

Etwa 30 % der ABC DLBCL sind MYD88<sup>L265P</sup>-mutiert, nur knapp 10% weisen andere Mutationen innerhalb des MYD88-Gens auf. Etwa 10% der GCB sind innerhalb des MYD88-Gens mutiert und MYD88 L265P<sup>WT</sup>.<sup>109</sup>

Knapp 10% der nodalen ABC DLBCL weisen außerhalb des L265P-Lokus Mutationen des MYD88-Gens auf. Einen Überblick über die Verteilung der Lokalisationen anderer Mutationen bietet folgende Abbildung (Abbildung 12)<sup>109</sup>.

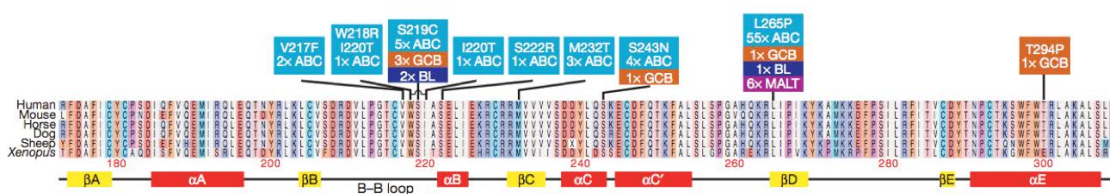


Abbildung 12: **MYD88-Mutationen in Lymphombiopsien und Zelllinien**

entnommen aus: Ngo et al, 2011, „Oncogenically active MYD88 mutations in human lymphoma”<sup>109</sup> (Bezeichnungen in der Abbildung modifiziert)

Hellblau sind die Mutationen in ABC DLBCL gefärbt<sup>109</sup>.

Die hier aufgeführten Zahlen sind nur bedingt auf ZNS-Lymphome übertragbar: Die MYD88<sup>L265P</sup>-Mutation liegt beispielsweise bei 38 – 79 %, anstatt der angegebenen 30% bei nodalen DLBCL<sup>46, 116, 117</sup>.

## **Molekulargenetischer Pathomechanismus der ABC DLBCL und der Zusammenhang mit *MYD88***

Der Fokus dieser Arbeit liegt auf dem Nachweis der *MYD88*<sup>L265P</sup>-Mutation, einer 2011 erstmals beschriebenen Substitution in Position 38182641 des Chromosoms 3p22.2. Bei der beschriebenen Punktmutation wird Thymin durch Cytosin ersetzt, was zu einer Veränderung der codierten Aminosäure von Leucin zu Prolin führt (an Position c.728G→A (p.L265P))<sup>17, 118</sup>.

Dieser Bereich der DNA codiert für ein Gen, dem eine zentrale Rolle im NF-κB-Signalweg zukommt. Der abhängige molekulargenetische Pathomechanismus wird im Folgenden dargestellt:

Grundsätzlich ist der NF-κB-Signalweg über verschiedene Mechanismen aktivierbar (statt vom MYD88-Protein geht er z. B. in ca. 10% der Fälle von CARD11 aus)<sup>119, 120, 121</sup>.

Zum Verständnis der Wirkungskette wird der Signalweg über das MYD88-Protein im gesunden Menschen beschrieben:

Extrazellulär bindet ein passender Ligand an einen Toll-like Rezeptor 4 (TLR 4) oder Interleukin-1-Rezeptor. Passende Liganden sind Zytokine (beim Interleukinrezeptor) oder für den Toll-like Rezeptor diverse PAMP (pathogen-associated molecular patterns)<sup>122</sup>. Diese sogenannte TIR-Domäne (Toll-Interleukin-Rezeptor Domäne) bindet C-terminal am MYD88-Protein und aktiviert es dadurch. Im Falle der Interleukin-Rezeptor-Aktivierung erfolgt die Aktivierung direkt, bei der TLR-Aktivierung sind das TIR-Adapter-Protein und Brutons Tyrosinkinase (BTK) zwischengeschaltet<sup>109</sup>. Durch seine Aktivierung bildet das MYD88-Protein einen Dimer und führt über die Bindung mit seiner N-terminalen „Todesdomäne“ (death domain) zur Autophosphorylierung der Interleukin-Rezeptor-assoziierten Kinase 4 (IRAK4)<sup>122</sup>. Im phosphorylierten Zustand triggert IRAK4 eine weitere Phosphorylierung, in diesem Falle die der IRAK1. IRAK1 wiederum führt in diesem Zustand zur Ablösung des membrangebundenen Tumor-Nekrose-Faktor Rezeptor assoziierten Faktors 6 (TRAF6) ins Zytosol, wo TRAF6 mithilfe der Proteine TAB1 und TAB2 an TAK1 (TGF-β-aktivierte Kinase) bindet. Dieser Komplex induziert die Phosphorylierung eines weiteren – heterotrimeren – Proteinkomplexes,

bestehend aus NEMO/IKK $\gamma$ , IKK $\alpha$  und IKK $\beta$ , zusammengefasst I $\kappa$ B Kinase Komplex (IKK). Durch diesen IKK erfolgt in aktiviertem Zustand die Phosphorylierung des I $\kappa$ B $\alpha$ -Proteins, das schließlich den letzten Schritt dieses Signalwegs initiiert: NF- $\kappa$ B, p65 und p50 translozieren zum Nucleus und führen zur Aktivierung des NF- $\kappa$ B Signalwegs (Abbildung 13) <sup>118</sup>.

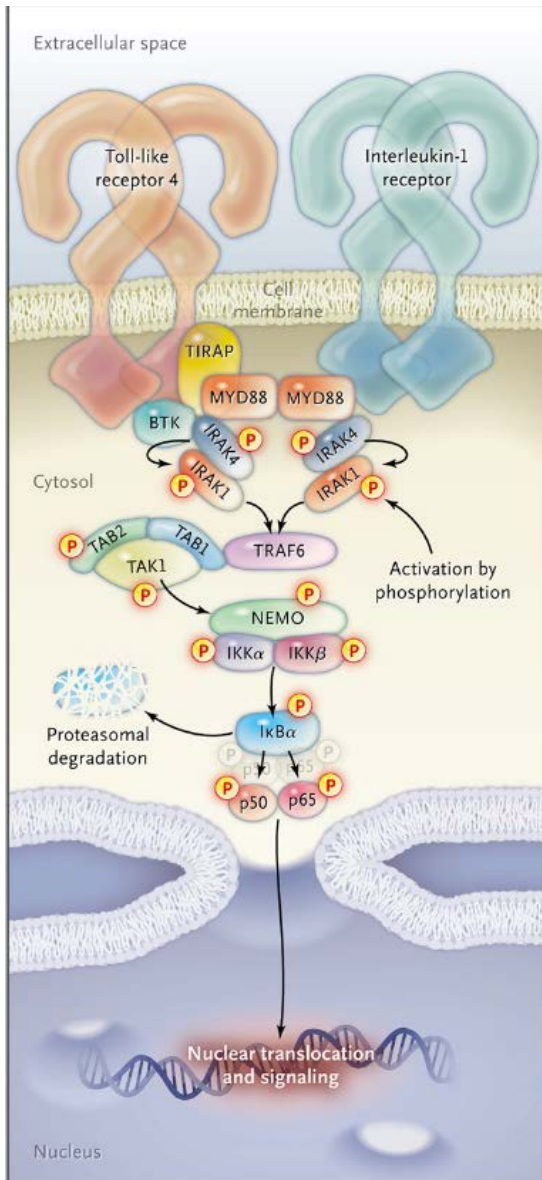


Abbildung 13: **MYD88-gesteuerter NF- $\kappa$ B Signalweg**

entnommen aus: Treon et al., 2012, „MYD88 L265P somatic mutation in Waldenström's macroglobulinemia“ <sup>118</sup>

Wirkungskette des NF- $\kappa$ B Signalwegs. TIRAP = toll-interleukin-1 receptor domain containing adaptor protein, BTK = Bruton's tyrosine kinase, IRAK = interleukin-1 receptor-associated kinase, TRAF6 = tumor necrosis factor receptor-associated factor 6, TAK1 = TGF- $\beta$ -activated kinase 1, TAB1 and TAB2 = TGF- $\beta$ -activated kinase binding proteins, IKK = I $\kappa$ B kinase complex, NEMO/IKK $\gamma$ , IKK $\alpha$ , and IKK $\beta$  = I $\kappa$ B kinase complex, p = phosphoryliert <sup>118</sup>

NFκB ist ein Transkriptionsfaktor, der eine Vielzahl von Genen reguliert, unter anderem im Bereich der Immunantwort im Zusammenhang mit Entzündungsvorgängen sowie der Zellproliferation der B-Lymphozyten<sup>123</sup>. Dies äußert sich beispielsweise in der Sekretion bestimmter Zytokine (IL-6 und IL-10), was die Vermutung eines autokrinen Signalmechanismus in den jeweiligen (neoplastischen) Zellen nahelegt, da diese Zytokine unter anderem B-Lymphozyten stimulieren<sup>7, 124, 125</sup>.

Welchen entscheidenden Faktor des Immunsystems die Signalkaskade über NFκB liefert, belegen Fälle, bei denen dieser Signalweg (durch Defektmutationen beispielsweise bei MYD88 und IRAK4) gestört ist und in denen die Patienten unter deutlichen Immundefekten leiden<sup>122</sup>.

Im Bereich der epigenetischen Veränderungen und micro-RNA Expressionsprofilen sind Erkenntnisse für VRL noch rar. Ein potenziell neuer Biomarker könnte micro-RNA-155 sein, der zur Unterscheidung zwischen PVRL und Uveitis herangezogen werden könnte<sup>3, 68, 126</sup>.

## 1.6 Zielsetzung der Arbeit

Die Zielsetzung dieser Arbeit war die Verbesserung der Diagnostik des IOL.

Die Problematik bei der Diagnostik von Glaskörperaspiraten resultiert in der oftmals sehr geringen Zellmenge, die die korrekte Interpretation der derzeitigen Standarddiagnostik (Zytologie, Immunzytochemie und Klonalitätsanalyse) schwierig gestaltet <sup>22, 88</sup>.

Die hohe Frequenz der DLBCL vom ABC-Typ und die hohe Rate an *MYD88*<sup>L265P</sup>-Mutationen bei ZNS-Lymphomen sowie die Tatsache, dass IOL eine Untergruppe der ZNS-Lymphome bilden, war Veranlassung zur Bestimmung der *MYD88*<sup>L265P</sup>-Mutationsfrequenz in IOL <sup>1, 32, 46, 116</sup>. Der Vorteil dieser Mutationsanalyse liegt darin, dass sie sehr sensitiv ist und nur ein geringer Anteil der untersuchten Zellen mutiert sein muss, um anhand dieser Methode detektiert werden zu können <sup>127</sup>.

Die Hoffnung war, die Mutationsanalyse als zusätzliche Diagnostikmethode zu etablieren, um Sensitivität und Spezifität der Diagnostik bei geringer Zellmenge zugunsten der Patienten steigern zu können.

Die Pathologie Tübingen verfügt mit 75 Glaskörperaspiraten über eine große Anzahl an Proben, welche im Rahmen dieser Arbeit retrospektiv untersucht wurden.



## 2 Material und Methoden

### 2.1 Materialien

#### 2.1.1 Patientenmaterial und Auswahl der Studienfälle

Es wurden DNA-Proben aus Glaskörperaspirationen in das Kollektiv dieser Arbeit aufgenommen, die im Zeitraum von 2010 bis 2014 im Institut für Pathologie und Neuropathologie, Tübingen, archiviert wurden.

In das Kollektiv eingeschlossen wurden alle Proben mit ausreichend vorhandenem Material, das den Produktlängen der späteren Analysen entsprechend amplifizierbar war. Insgesamt wurden 75 Proben von 69 Patienten in die Studie eingeschlossen.

Alle Präparate waren bereits im Vorfeld dieser Arbeit anhand ihrer Zytologie, Immunzytochemie und Klonalität analysiert worden.

Die Studie wurde vom lokalen Ethik-Komitee genehmigt.

ANTRAGSNUMMER: 105/2013BO2

## 2.1.2 Geräteliste

<b>Gerät</b>	<b>Hersteller, Ort</b>
Gelelektrophorese-System	Peqlab Biotechnologie GmbH, Erlangen, Deutschland
GeXP-Sequenzier	Beckman Coulter, Brea, CA, USA
LightCycler 480 II	Roche Applied Science, Penzberg, Deutschland
Magnetplatte Agencourt SPRIPlate	Beckman Coulter, Brea, CA, USA
Magnetrührer IKAMAG®RCT	IKA-Werke, Staufen im Breisgau, Deutschland
Minizentrifuge	Biozym, Hessisch Oldendorf
Minizentrifuge	neoLab, Heidelberg, Deutschland
Pipetten	Eppendorf, Hamburg
Pipetten	Gilson, Middleton, WI, USA
Thermocycler GeneAmp 9700	Applied Biosystems, Foster City, CA, USA
Thermocycler Gene Touch (Bioer)	Biozym Scientific GmbH, Hess. Oldendorf
Vortexer	Heidolph, Schwabach
Vortexer UZUSIO VTX-3000L	LMS, Tokio, Japan
Votex-2-Genie®	Scientific Industries, Inc. Bohemia, NY, USA
Zentrifuge Biofuge fresco	Heraeus, Hanau, Deutschland
Zentrifuge COMBI-SPIN FVL-2400	PEQLAB, Biotechnologie GmbH, Erlangen, Deutschland

### 2.1.3 Puffer

<b>Puffer</b>	<b>Zusammensetzung</b>		<b>Hersteller, Ort</b>
<u>TBE-Puffer</u>	TRIS	0,89 M	Sigma Aldrich, St. Louis, MO, USA
	Borsäure	0,89 M	Merck, Darmstadt, Deutschland
	EDTA-Na <sub>2</sub>	0,02 M	AppliChem, Darmstadt, Deutschland
<u>HF-Puffer</u>	u. a. MgCl <sub>2</sub>	7,5mM	Thermo Fisher Scientific Inc., Waltham , Massachusetts, USA

### 2.1.4 Primer und Sonden

#### **Primer und Sonden der Light Cycler-PCR**

**Hersteller, Ort der folgenden sechs Primer und Sonden:**

TIB Molbiol, Berlin, Deutschland

<b>Primer / Sonde</b>	<b>Sequenz</b>
HybProbe Probe L265P mut	5´ CAgAAgCgACCgATCCCC – FL 3
HybProbe Probe Anc L265P	5´ 640- CAAgtACAAggCAATgAAgAAAgAgTTCCC-Ph 3
LNA-Oligomer	5´ AAgCgACTgATCCC – NH <sub>2</sub> 3´
PCR Primer A (Reverse)	5´ gTTgTTAACCCTggggTTg 3´
PCR Primer F (Forward)	5´ TgCaggggTTggTgTAgt 3´

## Primer für die Sanger-Sequenzierung der MYD88 Exons 3 und 4

### **Hersteller, Ort der folgenden vier Primer:**

Sigma-Aldrich, St. Louis, MO, USA

### **Primer, Sequenz**

MYD88\_Ex3\_M13\_F

5' TGTA AACGACGGCCAGTTCTGACCACCACCCttgttg 3'

MYD88\_Ex3\_M13\_R

5' CAGGAAACAGCTATGACAATCATCACCCCGTGGCCTTcta 3'

MYD88\_Ex4\_M13\_F

5' TGTA AACGACGGCCAGTGGCCCTTCCTGAAGCTATTC 3'

MYD88\_Ex4\_M13\_R

5' CAGGAAACAGCTATGACCCACCTACACATTCCCTCA 3'

### M13-Primer für die Sanger-Sequenzierung

**Hersteller, Ort:** Sigma-Aldrich, St. Louis, MO, USA

#### **Primer**

M13F

M13R

#### **Sequenz**

5' TGTA AACGACGGCCAGT 3'

5' CAGGAAACAGCTATGAC 3'

### 2.1.5 Kits

#### **Kit**

GenomeLab DTCS-Quick Start Kit

#### **Hersteller, Ort**

Beckman Coulter, Brea, CA, USA;  
Krefeld, Deutschland

## 2.1.6 Reagenzien und Chemikalien

<b>Reagenz / Chemikalie</b>	<b>Hersteller, Ort</b>
Agencourt®Clean-Seq®	Beckman Coulter, Brea, CA, USA; Krefeld, Deutschland
Agencourt®AMPure®XP	Beckman Coulter, Brea, CA, USA; Krefeld, Deutschland
ddH <sub>2</sub> O (DNase- und RNase-frei)	Gibco® Life Technologies™, Carlsbad, CA, USA
dNTP (10µM)	Fermentas, Burlington, Canada
Ethanol (in verschiedenen Verdünnungen)	Merck, Darmstadt, Deutschland
GelRed™Nucleic Acid Stain	Biotium®, Hayward, CA, USA
GeneRuler™, 100bp DNA- ladder	Fermentas, Burlington, Canada
LightCycler®480 Probes Master	Roche Applied Science, Penzberg, Deutschland
MgCl <sub>2</sub>	Roche Applied Science, Penzberg, Deutschland
Mineralöl	Beckman Coulter, Brea, CA
LE Agarose	Biozym Scientific GmbH, Hess. Oldendorf Biozym Biotech Trading GmbH, Wien, Österreich
Ladepuffer	Fermentas, Burlington, Canada
Phusion Hot Start-DNA- Polymerase	Finnzymes, Woburn, MA, USA
SLS (sample loading solution)	Beckman Coulter, Brea, CA, USA Krefeld, Deutschland

### 2.1.7 Verbrauchsmaterialien

<b>Material</b>	<b>Hersteller, Ort</b>
Deckel für LightCycler Platte	Greiner Bio One, Kremsmünster, Österreich
LightCycler Platte	Greiner Bio One, Kremsmünster, Österreich
Pipettenspitzen Safe	Biozym Scientific GmbH Hess. Oldendorf
Seal Tips	Biozym Biotech Trading GmbH, Wien, Österreich

<b>Reaktionsgefäße</b>	<b>Hersteller, Ort</b>
0,2 ml	Biozym Scientific GmbH, Hess. Oldendorf, Deutschland Biozym Biotech Trading GmbH, Wien, Österreich
1,5 ml	SARSTEDT AG & Co, Nümbrecht, Deutschland

### 2.1.8 sonstige Materialien

<b>Material</b>	<b>Hersteller, Ort</b>
Erlenmeyerkolben	Schott Duran, Mainz, Deutschland

### 2.1.9 EDV-Programme

<b>Programm</b>	<b>Hersteller, Ort</b>
EndNote X7	Thomson Reuters, New York, USA
GenomeLab GeXP Genetic Analysis System	Beckman Coulter, Brea, CA, USA
GenomeLab GeXP Software 10.2	Beckman Coulter, Brea, CA, USA
Nexus/PAS-NET	NEXUS AG, Frankfurt am Main, Deutschland
Office Version 2011	Microsoft Cooperation, Redmond, USA

## 2.2 Morphologische Diagnostik

Die morphologische Diagnostik war bereits zum Zeitpunkt der Primärdiagnostik, also vor Beginn der Studie, durchgeführt worden.

Die Glaskörperaspirate wurden nach Entnahme nativ (sofern innerhalb einer Stunde die Weiterverarbeitung erfolgen konnte) oder mittels HOPE-Fixation zur Analyse in die Pathologie Tübingen transportiert und dort umgehend weiterverarbeitet <sup>88</sup>.

### 2.2.1 Zytologie

Die zytologische Evaluation erfolgte mittels May-Grünwald-Giemsa-Färbung (in dieser Kombination auch Pappenheim-Färbung genannt). Hierzu wurden die luftgetrockneten Ausstriche auf dem Objektträger für 3 min mit unverdünnter May-Grünwald-Lösung gefärbt, was anschließend mit verdünnter May-Grünwald-Lösung (im Verhältnis 1:1 mit destilliertem Wasser) wiederholt wurde. Im darauf folgenden Schritt wurden die Ausstriche für 10 min mit Giemsa-Gebrauchslösung behandelt und anschließend zweimal in Weise-Puffer gespült und lufttrocknen gelassen.

Nach dem vollständigen Trocknen wurden die Ausstriche kurz in Xylol getaucht und mit Pertex eingedeckt.

Nach der Färbung stellen sich Zellkerne rot-violett dar, das Zytoplasma der Lymphozyten (hell-)blau, das Zytoplasma der Granulozyten rötlich, Erythrozyten rosa (bei alkalischem pH grün-blau), Bakterien blau und Azurgranula bei pH 6,8 (der durch die Verwendung des Weise-Puffers erreicht wird) rot.

### 2.2.2 Immunzytochemie

Immunzytochemisch wurden CD3- und CD20-Färbungen durchgeführt (Dako, Glostrup, Dänemark, 1:250), indem die Präparate im Anschluss an eine dreißigminütige Paraformaldehyd-Fixation mit Hilfe eines Immunfärbeautomaten (Ventana Medical Systems, Inc., Tucson, AZ, USA) gefärbt wurden <sup>17</sup>.

Hierfür wurde zunächst zur Blockierung der gewebeeigenen Peroxidase 3%iges Hydrogen-Peroxid  $H_2O_2$  zugegeben und für 4 min inkubiert. Im zweiten Schritt wurde ein biotinylierter sekundärer Antikörper zugeführt und für 8 min inkubiert, anschließend – wieder für 8 min – Streptavidin Meerrettich Peroxidase und Streptavidin-HRPO (Horseradish Peroxidase) zugegeben. Zum Abschluss wurde der Farbstoff Chromogen ergänzt sowie ein Katalysator, sodass anschließend durch die Zugabe von Kupfer eine enzymatische Reaktion stattfinden konnte, die die sichtbare braune Farbe ergab.

Zur Pufferung wurde EDTA-Puffer verwendet, die Antikörperinkubation erfolgte bei 37°C.

### 2.3 DNA-Extraktion

Bei den Proben der Studie handelte es sich um bereits archivierte DNA-Proben. Die DNA war unmittelbar nach Eingang des Glaskörpermaterials im Institut isoliert worden.

Die Extraktion der DNA war mit der von Sotlar et al. beschriebenen Methode mit Hilfe Proteinase K-Verdau, anschließender Phenol/Chloroform/Isoamylalkohol-Aufreinigung und darauffolgender Ausfällung mit Ethanol erfolgt <sup>128, 129</sup>.

### 2.4 Klonalitätsanalyse

Die Klonalitätsanalyse war ebenfalls vor Beginn der Studie durchgeführt worden.

Für die Klonalitätsanalyse wurde die DNA extrahiert und aufgereinigt, wie in bereits veröffentlichten standardisierten Vorgehensweisen beschrieben <sup>129</sup>. Nach dem BIOMED-2-Protokoll wurde anschließend mittels PCR die DNA-Qualität beurteilt. Unter Verwendung von Fluoreszenz-markierten Primern (Consensus-Primern und mehreren Einzelprimern) wurde eine PCR zur Analyse des Immunglobulin-Schwerketten-Gen-Rearrangements durchgeführt. Zur je zweifach durchgeführten Standarduntersuchung der B-Zell-Klonalitätsanalyse zählen Gerüstregion 2 und 3 der Immunglobulin-Schwerketten (IgH)(FR2 mit einer Länge von 250-295 Basenpaaren (bp) sowie IgH FR3 mit einer Länge von 100-170 bp).



In Einzelfällen wurde diese Standardanalyse um die Analyse mittels BIOMED-2 IgH FR1- und  $\kappa$ -Primern ergänzt (ebenfalls wie in bereits veröffentlichten standardisierten Vorgehensweisen beschrieben) <sup>129, 130</sup>.

Mittels Kapillarelektrophorese am GeXP Sequencer konnten die jeweiligen Produktlängen aufgetrennt werden. Anhand der Produktlängenunterschiede konnten monoklonale Banden von annähernd Gauß-verteilter Längenvariabilitäten unterschieden werden. Bei zweimaligem Nachweis einer monoklonalen Bande durch Amplifikation eines klonalen Rearrangements besteht der dringende Verdacht auf einen malignen B-Zell-Klon; Produkte unterschiedlicher Längen (Gauß-Verteilung) deuten auf ein reaktives Geschehen hin <sup>17, 98, 129</sup>.

## 2.5 Mutationsanalyse

### 2.5.1 *MYD88*<sup>L265P</sup>-Mutationsanalyse

#### 2.5.1.1 FRET-System

Die *MYD88*<sup>L265P</sup>-Mutation wurde anhand einer Schmelzpunktanalyse untersucht, die auf dem FRET- (Fluoreszenz-Resonanz-Energie-Transfer) System basiert (Abbildung 14).

Hierbei werden Sonden benutzt, die mit verschiedenen Fluorophoren versehen sind (HybProbe Probe L265P mut und HybProbe Anc L265P). Die erste Sonde wird auch als „Donor“ bezeichnet (HybProbe Probe L265P mut), da sie ihre Fluoreszenzenergie durch Anregung mittels einer Lichtquelle an einen passenden Akzeptor (HybProbe Anc L265P) abgibt. Diese Energie wird anschließend vom Akzeptor-Fluorophor in Form messbaren Lichts anderer Wellenlänge wieder abgestrahlt, was vom LightCycler 480 II detektiert wird.

Damit die Übertragung der Fluoreszenzenergie stattfindet, müssen sich Donor und Akzeptor in engster räumlicher Nähe befinden.

In der *MYD88*<sup>L265P</sup>-Mutation ist Thymin durch Cytosin ersetzt. Die Sonde HybProbe Probe L265P mut besitzt die zur Mutation komplementäre Basensequenz.

Im Anschluss an die Amplifikation wurde die DNA auf 95°C erhitzt und mit 0,11°C/sec abgekühlt. Der LightCycler bestimmte währenddessen, wann vom Akzeptor Lichtemission ausging. Während dieses Vorgangs wurden die dazugehörigen Schmelzkurven aufgezeichnet; anhand einer Ableitung dieser Kurve können die Schmelzpunkte dargestellt werden (Schmelzpunkt-beziehungsweise Schmelzkurvenanalyse).

Durch die perfekte Kompatibilität von mutierter Sequenz und Sonde und dem „mismatch“ zwischen Sonde und Wildtyp (WT), ließen sich WT-DNA und mutierter Typ eindeutig anhand ihrer unterschiedlichen Schmelzpunkte unterscheiden.

Diese sind 53,1°C bei *MYD88*<sup>WT</sup>, 62,7°C bei *MYD88*<sup>L265P</sup>-mutierter DNA.

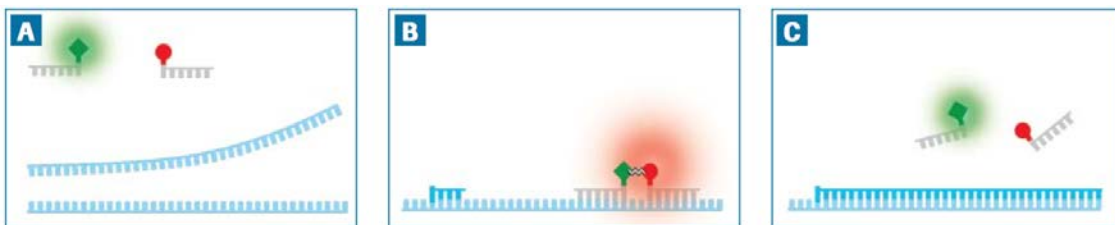


Abbildung 14: **Prinzip des FRET-Systems**

entnommen aus: LightCycler® Real-Time PCR Systems Application Manual, Roche Applied Science

Der Donor enthält am 3'Ende Fluorescein, das bei einer Lichtwellenlänge von 470 nm angeregt wird, der Akzeptor ist an seinem freien 5'Ende mit LC Red 640 Farbstoff gekoppelt.

**A:** Denaturierung: Sonden und Template liegen getrennt voneinander; Donor und Akzeptor sind in keiner relevanten räumlichen Nähe zueinander, es findet keine Energieübertragung statt.

**B:** Hybridisierung der DNA: Donor und Akzeptor werden nebeneinander gebunden. Fluorescein wird über blaues Licht (Wellenlänge ca. 470 nm) angeregt, wodurch Fluoreszenzenergie emittiert wird. Dadurch wird der Akzeptor angeregt und emittiert rotes Licht. Dieses wird am Ende des Annealings vom LightCycler detektiert.

**C:** Am Ende der Elongation ist das PCR-Produkt ein Doppelstrang, während die beiden Sonden sich wieder in Lösung befinden.

### 2.5.1.2 Allelspezifische PCR und Schmelzkurvenanalyse mit LNA basierter

#### Wildtyp-Suppression im LightCycler 480 II

Wie oben (2.5.1.1) im Detail beschrieben, wurden mit Hilfe der allelspezifischen PCR und Schmelzpunktanalyse im LightCycler 480 II die DNA-Präparate der lymphomverdächtigen Glaskörperaspirate auf eine *MYD88*<sup>L265P</sup>-Mutation untersucht.

Bei jeder PCR wurde zur Kontrolle parallel zu den zu untersuchenden DNA-Proben eine Positivkontrolle in Form von homozygot *MYD88*<sup>L265P</sup>-mutierter DNA aus der Zelllinie OCI-Ly3 sowie eine Negativkontrolle (bestehend aus RNase- und DNase-freiem, bidestilliertem Wasser) verwendet, um die Ergebnisse zu validieren.

**PCR-Ansatz:**

Mithilfe der PCR im LightCycler 480 II wurde die Region um das Kodon 265 amplifiziert.

Alle Proben wurden jeweils in einem Ansatz mit Zugabe von LNA-Oligomeren („locked nucleid acid“) und einem Ansatz ohne Zugabe von LNA-Oligomeren amplifiziert (Tabellen 1A und B) (nähere Erläuterung des LNA-Funktionsprinzips siehe Punkt 2.5.1.3).

Tabelle 1

A: PCR-Ansatz ohne Zugabe von LNA-Oligomeren (20 µl Ansatz)

Reagenz	Menge pro Ansatz (µl)	Endkonzentration
ddH <sub>2</sub> O	10	-
25 mM MgCl <sub>2</sub>	1	2,25 mM (1 mM im Master)
5 µM PCR Primer F	2	0,5 µM
5 µM PCR Primer A	2	0,5 µM
4 µM HybProbe Probe L265P mut	1	0,2 µM
4 µM HybProbe Anc L265P	1	0,2 µM
Master* HybProbe 10x conc.	2	1x conc.
DNA-Probe (50ng/µl)	1	100 ng

B: PCR-Ansatz mit Zugabe von LNA-Oligomeren (20 µl Ansatz)

Reagenz	Menge pro Ansatz (µl)	Endkonzentration
ddH <sub>2</sub> O	8	
25 mM MgCl <sub>2</sub>	1	2,25 mM (1 mM im Master)
5 µM PCR Primer F	2	0,5 µM
5 µM PCR Primer A	2	0,5 µM
4 µM HybProbe Probe L265P mut	1	0,2 µM
4 µM HybProbe Anc L265P	1	0,2 µM
Master* HybProbe 10x conc.	2	1x
DNA-Probe (50ng/µl)	1	100 ng
LNA-Gemisch	2	0,01 µM
endgültige Menge	20	-

In der Master\* HybProbe sind die dNTPs sowie die Polymerase enthalten.

Die Amplifikation erfolgte im LightCycler 480 II (Tabelle 2).

Tabelle 2: Programm „Schmelzpunktbestimmung“ im LightCycler 480 II

Vorgang	Zyklen	Temperatur	Zeit
Präinkubation	1	95°C	10 min
Amplifikation	50	95°C	15 sec
		50°C	30 sec
		72°C	30 sec
Schmelzkurve	1	95°C	1 min
		Proben T <sub>m</sub> -5°C 95°C Ramp Rate = 0,11°C/sec	2 min
Kühlen	1	40°C	30 sec

### 2.5.1.3 LNA – locked nucleid acid

Sämtliche Proben wurden in zwei Variationen amplifiziert – mit sowie ohne LNA-Oligomer. Bei LNA-Oligomeren besteht der Ribose-Anteil aus einem modifizierten RNA-Nukleotid, welches eine zusätzliche Brücke zwischen dem 2'-Sauerstoff und dem 4'-Kohlenstoff aufweist. Binden diese Oligomere komplementär an ihre entsprechende Zielsequenz, führt diese Modifikation zu einer stabileren Bindung an die DNA, die auch während der Denaturierung in einer PCR bestehen bleibt. Das speziell hier verwendete LNA-Oligomer besitzt die Nukleotidsequenz des Bereichs um das *MYD88*-Kodon 265 und zwar die des Wildtyps. Durch Zugabe der LNA-Oligomere wurde die Vervielfältigung der WT-Allele in den DNA-Proben unterdrückt. Dadurch ließen sich mutierte Sequenzen in der PCR anreichern. Durch die Zugabe von LNA-Oligomeren kann die Sensitivität der Analyse deutlich erhöht werden, was vor allem bei Proben mit kleinem Tumorzellanteil eine Rolle spielt.

### 2.5.2 Sanger-Sequenzierung *MYD88* Exon 3 und 4

Die IOL, die im *MYD88*-Kodon 265 die WT-Sequenz zeigten, wurden auf Mutationen in Exon 3 und 4 untersucht, da in diesen beiden Exons ebenfalls Mutationen in DLBCL nachgewiesen wurden.

Das Prinzip der Sequenzierung beruht auf veränderten Nukleotiden, die in der PCR zugegeben werden: Anstatt ausschließlich Desoxyribonukleosidtriphosphate (dNTP) wurden dem Ansatz zusätzlich Didesoxyribonukleosidtriphosphate (ddNTP) beigefügt, welche nicht nur an 2' sondern auch an 3' Position des Basengerüsts desoxygeniert sind und zusätzlich mit einem Fluoreszenzfarbstoff gekoppelt sind.

Durch die doppelte Desoxygenierung führt der Einbau einer solchen Base zum Ketten- und damit zum Syntheseabbruch an dieser Stelle. Das Verhältnis von dNTPs und ddNTPs ist so gewählt, dass sich die Kettenabbrüche nach der PCR statistisch über die gesamte Länge des DNA-Strangs verteilen.

Die DNA-Sequenzen wurden nach Abschluss der Amplifikation kapillarelektrophoretisch der Länge nach aufgetrennt. Anhand der jeweiligen Fluoreszenz konnte auf die Basenabfolge rückgeschlossen werden.

Die zur Analyse notwendigen Vorarbeiten werden in den folgenden Punkten (2.5.3 – 2.5.6) beschrieben.

#### 2.5.2.1 PCR im ThermoCycler

Die Sanger-Sequenzierung setzt eine ausreichende Menge des gewünschten Materials voraus. Da für diesen Schritt keine Schmelzpunktanalyse nötig ist, wurde die PCR im ThermoCycler durchgeführt.

Folgendes Gemisch bildete den PCR-Ansatz (Tabelle 3):

Tabelle 3: PCR-Ansatz der PCR im ThermoCycler

<b>Reagenz</b>	<b>Menge (µl)</b>
ddH <sub>2</sub> O	16,25
5xPuffer HF	5
dNTPs (10 µM)	0,5
Forward Primer (10 µM)	0,5
Reverse Primer (10 µM)	0,5
Phusion Hot Start DNA Polymerase	0,25
DNA (50 ng/ml)	2
Gesamtmenge	25 µl

Die Funktionsweise wurde bereits oben beschrieben. Auch bei diesem Ansatz kam eine Negativkontrolle mit bidestilliertem Wasser zum Einsatz.

Folgendes PCR-Programm wurde verwendet (Tabelle 4):

Tabelle 4: Programm der PCR im ThermoCycler

Vorgang	Zyklen	Temperatur	Zeit
Präinkubation	1	98°C	30 sec
Amplifikation	40	98°C	10 sec
		56°C	45 sec
		72°C	30 sec
Kühlen	1	72°C	7 min
Programm- Ende	1	12°C	unbegrenzt

#### 2.5.2.2 Gelelektrophorese

Im Anschluss an die PCR wurde anhand einer gelelektrophoretischen Längenbestimmung der amplifizierten DNA-Abschnitte die erfolgreiche Amplifikation der spezifischen Gensegmente überprüft und anhand einer Negativkontrolle die Reinheit des Ansatzes bestätigt.

#### Agarosegel gießen

Im Folgenden wird die Herstellung des Agarosegels beschrieben, das zur Durchführung der Gelelektrophorese benötigt wird.

Für ein 2%iges Agarosegel wurden in einem 800 ml-fassenden Glaskolben 5 g LE-Agarose mit 250 ml 1 x TBE Puffer vermischt und erhitzt. Nach ca. 3 min wurden 17,5 µl GelRed zugeführt. Anschließend wurde es in die mit Kämmen versehenen Gießvorrichtungen gegossen und ca. 30 min aushärten gelassen. Im GelRed ist ein Farbstoff enthalten, der sich während der Gelelektrophorese in die DNA einlagert und in dieser Verbindung unter UV-Licht fluoresziert. Nach Aushärtung wurden die Kämmen gezogen und die Gele aus den Gießvorrichtungen entfernt (Mengenangaben der Materialien siehe Tabelle 5).

Tabelle 5: Materialien zur Herstellung eines Agarosegels

Reagenz	Menge
LE-Agarose	5 g
1 x TBE-Puffer	250 ml
GelRed	17,5 $\mu$ l

### Gelelektrophoretische Auftrennung

Nach erfolgter PCR im ThermoCycler wurde eine Gelelektrophorese mit 2%igem Agarosegel bei 140 V für 30-40 min durchgeführt.

Für die gelelektrophoretische Auftrennung der Amplifikationsprodukte wurde das Gel zwischen zwei elektrischen Polen platziert und mit TBE-Puffer bedeckt.

In der Gelelektrophorese wird ausgenutzt, dass die negativ geladene DNA entsprechend ihrer Größe über das Gel zur Anode läuft; je kleiner das Produkt, desto zügiger ist die Bewegung über das Gel möglich. Die erste Geltasche wurde mit einem Basenpaar-Längenmarker (10  $\mu$ l 100bp Ladder) gefüllt. Die PCR-Produkte (jeweils 10  $\mu$ l) wurden mit je 2  $\mu$ l Ladepuffer versetzt und ebenfalls in die Geltaschen überführt.

Anschließend wurden unter UV-Licht die entstandenen Banden der Amplifikationsprodukte nachgewiesen, wodurch sich die Länge der Amplifikationsprodukte bestimmen ließ.

Für Exon 3 des *MYD88*-Gens beträgt die Produktlänge inklusive des M13-Zusatzes 276 bp, für Exon 4 255 bp.

Nach Bestätigung einer spezifischen Amplifikation in der PCR folgte die AMPure-Aufreinigung.



### 2.5.2.3 Aufreinigung der PCR-Produkte mit Agencourt®AMPure® XP

10 µl PCR-Produkt und 10 µl AmPureBeads wurden in 0,2 ml Reaktionsgefäßen gut vermischt und anschließend 5 min lang bei Raumtemperatur inkubiert. Während dieser Zeit banden die positiv geladenen AmPureBeads an die negativ geladenen Phosphatreste, die das Rückgrat der DNA-Doppelhelix bilden. Darüber hinaus sind die AmPureBeads magnetisch. Indem nach erfolgter Inkubation die Reaktionsgefäße auf die Magnetplatte gestellt wurden, lagerte sich die Verbindung aus DNA-Strängen und AmPureBeads den direkt am Magneten befindlichen Stellen an. Dadurch bildete die DNA-AmPure-Verbindung einen dunkelbraunen Ring am Rand der Tubes und das durch die AmPureBeads bräunlich verfärbte Gemisch stellte sich wieder klar dar.

Die Flüssigkeit wurde entfernt. Anschließend wurden vorsichtig 200 µl 70%iges Ethanol zugegeben, 3 min inkubiert, das Ethanol entfernt und der Schritt wiederholt.

Im Anschluss wurde die gesamte Flüssigkeit abgenommen und die Beads ca. 5 min trocknen gelassen. An dieser Stelle wurden die Reaktionsgefäße vom Magneten entfernt.

Abhängig von der Bandenstärke in der Gelelektrophorese wurden zu der DNA 30 µl ddH<sub>2</sub>O, beziehungsweise bei starken Banden 40 µl ddH<sub>2</sub>O, zugegeben und das Gemisch eluiert.

Um die AmPureBeads von der DNA zu trennen, wurden die Reaktionsgefäße erneut an die Magnetplatte gehalten, sodass sich die Beads absetzten und der Überstand mit dem aufgereinigten PCR-Produkt in ein neues Gefäß pipetiert werden konnte.

#### 2.5.2.4 Cycle Sequencing Reaktion

Um eine Sequenzierung nach Sanger durchzuführen, waren pro PCR-Produkt zwei getrennte Ansätze nötig, für beide komplementäre Stränge jeweils mit Forward- und Reverse-Primern.

Zu diesem Zweck wurden je zwei 10 µl-Ansätze hergestellt, die entweder nur Forward- oder nur Reverse-Primer enthielten (Tabelle 6).

Tabelle 6: Reagenzien für die Cycle Sequencing Reaktion

Reagenz	Menge
H <sub>2</sub> O	zu ergänzen auf 10 µl
DTCS-Mix	2 µl
Primer M13 (10µM Forward oder Reverse)	1 µl
aufgereinigtes PCR-Produkt	3 - 7 µl

Die aufgeführten Reagenzien wurden zusammengegeben und die DNA anschließend im ThermoCycler amplifiziert (Tabelle 7). Der DTCS-Mix enthält die Polymerase, dNTP und ddNTP. Je nach Stärke des PCR-Produkts wurden entsprechende Mengen für die Aufreinigung eingesetzt.

Tabelle 7: PCR-Programm zur Amplifikation

Vorgang	Zyklen	Temperatur	Zeit
Amplifikation	30	96°C	20 sec
		50°C	20 sec
		60°C	4 min

#### 2.5.2.5 Aufreinigung mit Agencourt®CleanSeq®

Im letzten Schritt erfolgte die Aufreinigung mit Agencourt®CleanSeq®, wobei überschüssige Primer und ddNTP entfernt wurden.

Zum Reaktionsprodukt der CycleSequencing-Reaktion wurden 10 µl CleanSeq und 42 µl Ethanol zugegeben und alles gründlich vermischt.

Anschließend erfolgte analog zur AMPure-Aufreinigung eine dreiminütige Inkubation auf der Magnetplatte. Es bildete sich wie bereits bei der AmPure Aufreinigung ein dunkler Ring an den Stellen des 0,2 ml Reaktionsgefäßes, die an den Magneten grenzen, da auch die CleanSeq Reagenz magnetische Substanz enthält und positiv geladen ist, wodurch sie ans negativ geladene Phosphat-Rückgrat der DNA-Templates binden konnte.

Im Anschluss wurde der Rest der Flüssigkeit, der in erster Linie überschüssige Primer, dNTP und ddNTP enthielt, entfernt und die gebundene DNA über vorsichtige Zugabe von 100 µl 85%igem Ethanol aufgereinigt.

Nach Abnahme des Ethanols wurden die Kettenabbruchsyntheseprodukte zügig mit 40 µl SLS eluiert und anschließend in eine 96-Well-Platte überführt, wo sie vorsichtig mit Mineralöl überschichtet wurden.

Anschließend wurde die Sanger-Sequenzierung durchgeführt.

## 3 Ergebnisse

Übersichtstabelle aller Patienten siehe 3.9 (Tabelle 18).

### 3.1 Klinische Präsentation der Patienten

Bevor ein Glaskörperaspirat wegen Verdachts auf ein IOL entnommen wurde, fand die Beurteilung der Patienten durch einen Ophthalmologen statt – üblicherweise mit Hilfe einer Funduskopie <sup>9, 89, 90</sup>.

### 3.2 Beschreibung des Kollektivs

In die Studie wurden retrospektiv 75 Glaskörperaspirate von 69 Patienten eingeschlossen, die zwischen 2010 und 2014 mit Lymphomverdacht beziehungsweise zum Ausschluss eines NHL in der Pathologie Tübingen untersucht worden waren.

Bei fünf Patienten wurden zwei Aspirate entnommen, bei einem Patienten drei (siehe Übersichtstabelle aller Patienten; Patienten Nummer 6, 8, 10, 13, 24 und 58 mit der Zusatzbezeichnung a, b beziehungsweise c).

Für einen Patienten lag anstelle des Glaskörperaspirats eine Netzhautbiopsie vor (Patient Nummer 4). Da der ophthalmologische Befund für einen Glaskörperbefall mit Aderhautinfiltration sprach und die klinische Diagnose „IOL“ lautete, wurde dieser Fall in den Auswertungen wie ein bestätigtes IOL behandelt.

Alle Präparate, die im Rahmen dieser Studie auf Mutationen im *MYD88*-Gen überprüft wurden, waren bereits vor Durchführung der Mutationsanalyse anhand klassischer Methoden (Zytologie, Immunzytochemie und Klonalitätsanalyse) diagnostiziert worden <sup>17</sup>.

#### 3.2.1 Geschlechtsverteilung

Die Glaskörperaspirate stammten aus einem Gesamtkollektiv von 38 Patientinnen und 31 Patienten.

Im Kollektiv der Patienten mit abschließend bestätigtem Lymphomverdacht war ebenfalls der überwiegende Anteil weiblich. Insgesamt wurden 14 Patientinnen und 7 Patienten mit IOL identifiziert.

Dies entspricht einem Verteilungsverhältnis von  $w : m = 2 : 1$  <sup>17</sup>.

### 3.2.2 Altersverteilung

Innerhalb des Gesamtkollektivs umfasste die Altersverteilung eine Spanne von 71 Jahren (23 – 94 Jahre). Das Durchschnittsalter lag bei 64,9 Jahren.

Bezüglich der 21 Patienten, die final eine Lymphomdiagnose erhielten, lag die Spanne bei 42 Jahren (44 – 86 Jahre). Das Durchschnittsalter zum Zeitpunkt der Diagnose lag bei 67,2 Jahren.

Folgende Tabelle (Tabelle 8) stellt die Altersverteilung der Lymphompatienten zum Zeitpunkt ihrer Diagnose für beide Geschlechter separat dar. Das Durchschnittserkrankungsalter war fast identisch – für die Frauen lag es bei 67,0 Jahren, für die Männer bei 67,5 Jahren.

Tabelle 8: Altersverteilung der Lymphompatienten

<b>Alter</b>	<b>Frauen</b>	<b>Männer</b>
<b>40 - 49</b>	3	-
<b>50 - 59</b>	2	2
<b>60 - 69</b>	1	-
<b>70 - 79</b>	4	5
<b>80 - 89</b>	4	-

### 3.3 Initiale Diagnose der Fälle – vor MYD88-Mutationsdiagnostik

Die Standarddiagnostik eines IOL bestand in der Pathologie Tübingen aus Zytologie, Immunzytochemie und Klonalitätsanalyse<sup>17, 88</sup>. Basierend auf dieser Diagnostik hatten vor Beginn dieser Studie 14 der 69 Patienten eine IOL-Diagnose erhalten (20,3%). Diese 14 Patienten sind in Tabelle 9 aufgeführt:

Tabelle 9: Auszug aus der Übersichtstabelle aller Patienten:

Darstellung der 14 Patienten mit initialer IOL-Diagnose

Nr.	Zytologie	Immunzytochemie	Klonalität	Klinische Beurteilung	Primäre Diagnose
1	kein sicherer Hinweis (1)	IOL	mk	IOL	DLBCL
2	V. a. Rezidiv des DLBCL, wenige atypische B-Lymphozyten (1)	IOL	mk	IOL	DLBCL
3	IOL (3)	IOL	n. a.	IOL	DLBCL
4	eher entzündlich (1)	V. a. IOL	mk	IOL	DLBCL im Netzhautbiopsat
5	eher entzündlich (1)	k. A.	mk	IOL	DLBCL
6 a, b	suspekt (2)	V. a. IOL	mk; pk	IOL	DLBCL
7	mäßig viele atypische Zellen (2)	V. a. IOL	mk	IOL	DLBCL
8 a, b	kein sicherer Hinweis; kein aussagekräftiges Material (1)	V. a. IOL; k. A.	mk	IOL	DLBCL, V. a. IOL
9	MZL der Konjunktiven, im Glaskörperaspirat wenige atypische Zellen (1)	V. a. IOL	mk	IOL	MZL
10 a, b	mäßig viele atypische Zellen; eingeschränkte Beurteilbarkeit (2)	k. A.; k. A.	mk; mk oder pseudo-klonal	IOL	DLBCL; V. a. IOL
11	V. a. IOL (2)	V. a. IOL	ok	-	DLBCL
12	zahlreiche atypische Zellen, eher entzündlich (2)	k. A.	mk	V.a. Virusretinitis	DLBCL
13 a, b	suspekt; k. A. (2)	n. a.; V. a. IOL	fraglich; mk	-	reaktiv; DLBCL
69	wenige atypische Zellen (1)	k. A.	mk	-	DLBCL

Falls bei Patienten mit 2 Aspiraten unterschiedliche Ergebnisse auftraten, sind chronologisch geordnet beide aufgeführt und durch ein Semikolon getrennt.

Zytologie: 1 = wenig atypische B-Lymphozyten; 2 = mäßig viele atypische B-Lymphozyten; 3 = viele atypische B-Lymphozyten

DLBCL = diffus großzelliges B-Zell-Lymphom

k. A. = keine Analyse

MZL = Marginalzonenlymphom

ok = oligoklonal

V. a. = Verdacht auf

IOL = intraokuläres Lymphom

mk = monoklonal

Nr. = Nummer

pk = polyklonal

### 3.3.1 Morphologische Diagnostik – Zytologie und Immunzytochemie

Von 69 Patienten konnte in einem Fall (Patient Nummer 3) zytologisch und immunzytochemisch ein IOL bestätigt werden; in zwei weiteren Fällen ergab nur die Immunzytochemie einen eindeutigen Nachweis (Patienten Nummer 1 und 2). In 9 weiteren Fällen ergaben die Zytologie und/oder die Immunzytochemie auffällige Ergebnisse <sup>17</sup>.

Im Folgenden werden beispielhaft einige Ergebnisse der morphologischen Diagnostik dargestellt:

Die Abbildungen 15 und 16 stammen vom Glaskörperaspirat einer 49-jährigen Patientin mit PIOL (Patient Nummer 3). Beide Befunde (Zytologie und Immunzytochemie) bestätigten ein VRL: Sowohl die hohe Zelldichte im Glaskörperaspirat, welches beim Gesunden keine Zellen enthält, als auch die hohe Anzahl atypischer Lymphozyten sprachen für den Befall durch ein IOL. Konnte immunzytochemisch, wie in diesem Fall, eine Dominanz von CD20-positiven B-Lymphozyten nachgewiesen werden, führte dies in der Regel ebenfalls zur Diagnose eines IOL. Eine Dominanz CD3-positiver T-Zellen ist diagnostisch wenig hilfreich: Sie kann entweder die Folge eines reaktiven Geschehens sein oder aber im Rahmen einer Schädigung des immunprivilegierten Status vorkommen <sup>3, 92</sup>. Okuläre T-Zell-Lymphome sind äußerst selten <sup>4, 7</sup>.

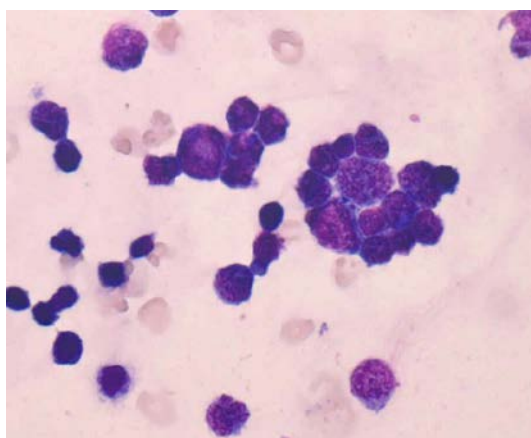


Abbildung 15: **Aspirat mit hoher Zelldichte und vielen atypischen Lymphozyten**  
Quelle: Zytologie von Patient Nummer 3, Pathologie Tübingen <sup>17</sup>  
PIOL einer 49-jährigen Frau (Giemsa-Färbung, Originalvergrößerung x 400).

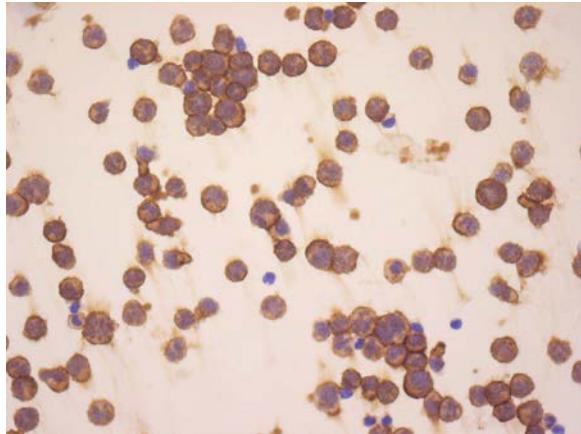


Abbildung 16: **In der immunzytochemischen Färbung stellen sich die Tumorzellen alle CD20-positiv dar**

Quelle: Immunzytochemie von Patient Nummer 3, Pathologie Tübingen <sup>17</sup>  
PIOL einer 49-jährigen Frau (Originalvergrößerung x 400).

Derart eindeutige Ergebnisse sind in der IOL-Diagnostik selten: Die Patientin, deren morphologischer Befund in den obigen Abbildungen gezeigt wurde, stellte mit diesem klaren zytologischen und immunzytochemischen Befund die Ausnahme dar.

Bei folgender Patientin ergab sich ein eindeutiger immunzytochemischer Befund (Patient Nummer 1, Abbildung 17), die Zytologie derselben Patientin zeigte allerdings nur wenige atypische Zellen.

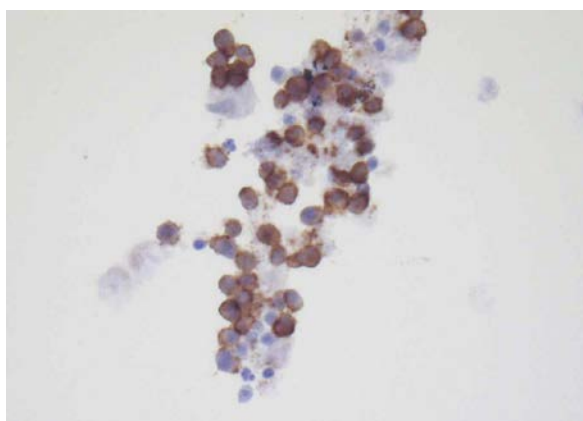


Abbildung 17: **PIOL einer 70-jährigen Patientin**

Quelle: Immunzytochemie von Patient Nummer 1, Pathologie Tübingen <sup>17</sup>  
Die Tumorzellen stellen sich bei dieser Patientin CD20-positiv dar (Originalvergrößerung x 400).



In der Praxis ist die morphologische Diagnostik allerdings häufig schwierig. Abbildung 18 stellt beispielhaft einen zytologischen Befund dar, in dem nur einzelne Lymphozyten erfasst werden konnten:

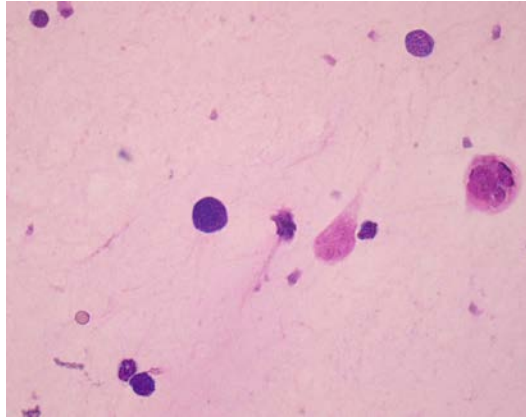


Abbildung 18: **PIOL eines 58-jährigen Patienten**

Quelle: Zytologie von Patient Nummer 8, Pathologie Tübingen, (Giemsa-Färbung, Originalvergrößerung x 400)

### 3.3.2 Klonalitätsanalyse

Durch die Klonalitätsanalyse konnten 12 der 14 IOL bestätigt werden. Bei Patient Nummer 11 ergab sie ein oligoklonales IG-Gen-Rearrangement, bei Patient Nummer 3, der in der morphologischen Diagnostik als einziger eindeutig ein IOL ergab, war die Analyse nicht auswertbar<sup>17</sup>. Bei diesen beiden Patienten konnte die VRL-Diagnose anhand der zahlreichen atypischen B-Zellen gestellt werden.

### 3.3.3 Zusammenfassende Darstellung der initialen Diagnostik

Bei 55 Patienten konnte mit dieser Diagnostik zu diesem Zeitpunkt kein Lymphom nachgewiesen werden.

Folgend werden die Befunde der 14 anhand der Standarddiagnostik (Zytologie, Immunzytochemie und Klonalitätsanalyse) als Lymphom diagnostizierten Präparate zusammengefasst (Tabelle 10).

Tabelle 10: Befunde von Zytologie, Immunzytochemie und Klonalitätsanalyse der 14 Patienten mit initialer Lymphomdiagnose

	<b>Befund spricht für Lymphom</b>	<b>V. a. IOL</b>	<b>Befund spricht nicht für Lymphom</b>
<b>Zytologie</b>	1	6	7
<b>Immunzytochemie</b> *1	3	7	-
<b>Klonalitätsanalyse</b> *2	12	-	1

\*1 bei 4 Fällen konnte keine Analyse gemacht werden

\*2 ein Fall war nicht auswertbar

IOL = intraokuläres Lymphom

V. a. = Verdacht auf

Zytologisch wurde von 14 Fällen einer als IOL eingeteilt, 6 Präparate wiesen eine mäßige Anzahl atypischer B-Zellen auf, 7 Aspirete ließen keine hinreichenden Rückschlüsse auf ein IOL zu.

Immunzytochemisch konnten 3 Fälle (Patienten Nummer 1 - 3) eindeutig als IOL identifiziert werden – nur bei Patient Nummer 3 entsprach dies einer eindeutigen Zytologie.

7 Fälle waren immunzytochemisch verdächtig, bei 4 Präparaten war keine Analyse möglich.

In der oben stehenden Tabelle scheint die Klonalitätsanalyse von den drei Diagnostikmethoden am aussagekräftigsten.

Allerdings gab es auch monoklonale Ergebnisse bei Patienten, bei denen kein Lymphom bestätigt werden konnte, weswegen eine positive Klonalität nicht als eigenständiges Diagnostikkriterium herangezogen wird. Hierauf wird jedoch später näher eingegangen.

### 3.4 MYD88-Diagnostik

Sämtliche Fälle des Gesamtkollektivs wurden im Rahmen dieser Studie mittels Schmelzpunktanalyse auf die *MYD88*<sup>L265P</sup>-Mutation überprüft – unabhängig davon, welche Diagnose initial gestellt worden war.

Im Anschluss an die Schmelzpunktanalyse wurden gezielt all die Fälle sequenziert, bei denen keine *MYD88*<sup>L265P</sup>-Mutation vorlag, die aber im Rahmen der initialen Diagnostik als IOL oder Verdachtsfall gewertet worden waren <sup>17</sup>.

#### 3.4.1 Ergebnisse der *MYD88*<sup>L265P</sup>-Mutationsanalyse

Bei den 14 initial als IOL diagnostizierten Präparaten konnte mittels der Schmelzpunktanalyse in 7 Fällen die *MYD88*<sup>L265P</sup>-Mutation nachgewiesen werden (Patienten Nummer 1 - 6 und 69) (50%) <sup>17</sup>.

Überraschenderweise konnten von den 55 initial als reaktiv oder suspekt gewerteten Aspiraten 6 *MYD88*<sup>L265P</sup>-mutierte Fälle identifiziert werden (Patienten Nummer 55 - 60) (10,9%) <sup>17</sup>.

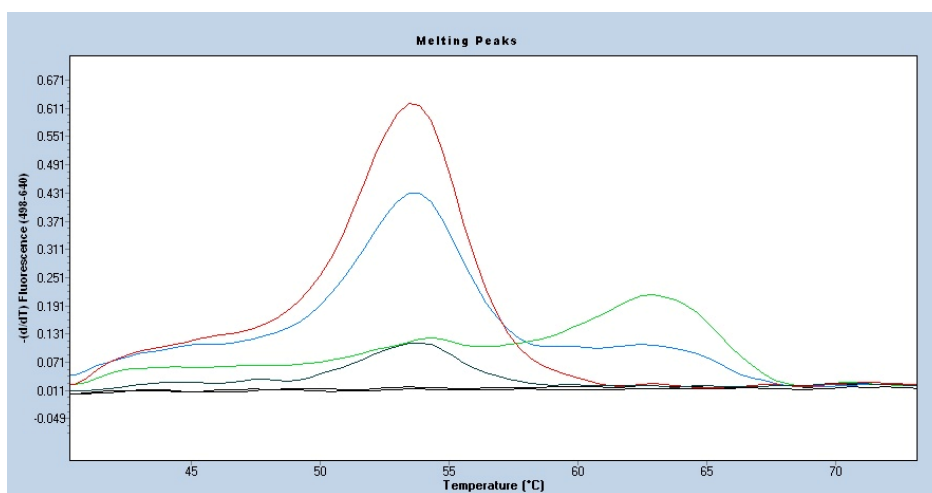
3 dieser Fälle waren bereits im Vorfeld der Mutationsanalyse als suspekt eingestuft worden (Patienten Nummer 55 - 57).

Die 3 weiteren Fällen ließen abgesehen von der Mutation keinen zytopathologischen oder molekularen Verdacht auf ein IOL zu (Patienten Nummer 58 - 60) <sup>17</sup>.

Insgesamt konnte in 13 Fällen eine *MYD88*<sup>L265P</sup>-Mutation detektiert werden (18,8%) <sup>17</sup>.

### 3.4.2 Schmelzpunktanalyse

Wie im Teil „Material und Methoden“ beschrieben, erfolgte der Nachweis der *MYD88*<sup>L265P</sup>-Mutation anhand einer Schmelzpunktanalyse im LightCycler 480 II. Im Folgenden sind zwei Schmelzpunktanalysen dargestellt, anhand derer sehr deutlich der Unterschied zwischen den Schmelzpunkten von *MYD88*<sup>WT</sup> und *MYD88*<sup>L265P</sup> hervorgeht. Die Schmelzpunkte entsprechen den Maxima der hier gezeigten Graphen (Abbildungen 19 und 20), die die Ableitung der gemessenen Schmelzkurven darstellen.



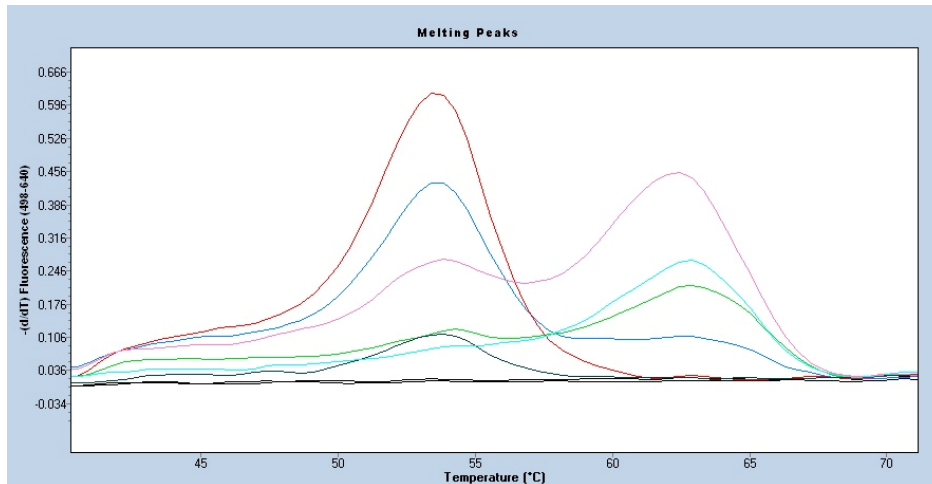
- *MYD88*<sup>WT</sup> ohne LNA
- *MYD88*<sup>L265P</sup> ohne LNA
- *MYD88*<sup>WT</sup> mit LNA
- *MYD88*<sup>L265P</sup> mit LNA
- Negativ-Kontrolle mit und ohne LNA

Abbildung 19: **Schmelzpunktanalyse mit *MYD88*<sup>L265P</sup>-mutierter und *MYD88*<sup>WT</sup>-DNA**

Quelle: Schmelzpunktanalyse verschiedener Proben, Pathologie Tübingen <sup>17</sup>

Anhand der Maxima lassen sich die unterschiedlichen Schmelzpunkte von mutierter und nicht mutierter DNA-Sequenz deutlich unterscheiden. Der Schmelzpunkt des Wildtyps liegt bei 53,1°C, der Schmelzpunkt der *MYD88*<sup>L265P</sup>-mutierten Probe bei 62,7 °C.

LNA = locked nucleic acid



- $MYD88^{WT}$  ohne LNA
- $MYD88^{L265P}$  ohne LNA
- OCI-Ly3 ohne LNA
- Negativ-Kontrolle mit und ohne LNA
- $MYD88^{WT}$  mit LNA
- $MYD88^{L265P}$  mit LNA
- OCI-Ly3 mit LNA

Abbildung 20: **Schmelzpunktanalyse mit Positiv- und Negativkontrolle, einer  $MYD88^{WT}$ -DNA sowie einer  $MYD88^{L265P}$ -DNA eines Patienten**

Quelle: Schmelzpunktanalyse verschiedener Proben, Pathologie Tübingen <sup>17</sup>

Bei jeder Schmelzpunktanalyse wird zur Ergebnisvalidierung eine Positivkontrolle in Form der homozygot  $MYD88^{L265P}$ -mutierten Zelllinie OCI-Ly3 verwendet.

LNA = locked nucleid acid

Im Gegensatz zu sämtlichen Methoden der Standarddiagnostik (Zytologie, Immunzytochemie und Klonalitätsanalyse) lässt die Schmelzpunktanalyse – sofern sie standardgemäß durchgeführt werden kann – nahezu keinen interpretatorischen Spielraum zu.

### 3.4.3 Sequenzierungen

Zur Bestätigung der nachgewiesenen *MYD88*<sup>L265P</sup>-Mutation wurde dieser Bereich des *MYD88*-Gens zusätzlich mittels Sanger-Sequenzierung untersucht. Darüber hinaus wurden ausgewählte Fälle, in denen anhand der Schmelzkurvenbestimmung keine Mutation nachweisbar war, innerhalb anderer Bereiche des *MYD88*-Gens auf Mutationen überprüft.

#### 3.4.3.1 Sequenzierung im Bereich von *MYD88*<sup>L265P</sup>

Die Präparate der drei Patienten, bei denen nur die *MYD88*<sup>L265P</sup>-Mutation die Diagnose eines Lymphoms stützte, wurden im Bereich um Kodon 265 zusätzlich sequenziert. Der Nachweis der Mutation anhand zweier unterschiedlicher Methoden bestätigt den Nachweis durch die LightCycler-PCR. Alle drei Fälle wurden eindeutig anhand beider Nachweismethoden erfasst <sup>17</sup>.

#### 3.4.3.2 Sequenzierung von *MYD88* Exon 3 und 4

Ngo et al. veröffentlichten 2011 außer der L265P-Mutation diverse weitere Mutationen des *MYD88*-Gens (siehe Punkt 1.5., Abbildung 12).

7 diagnostizierte Lymphome wiesen keine *MYD88*<sup>L265P</sup>-Mutation auf. Diese, sowie weitere suspekten Fälle, sollten auf andere Mutationen hin untersucht werden. Aufgrund aktueller Erkenntnisse in Bezug auf die Lokalisation bekannter Mutationen schien die Beschränkung auf die Exons 3 und 4 sinnvoll, da beide eine verhältnismäßig hohe Frequenz an bereits beschriebenen Mutationen im Zusammenhang mit Lymphomen aufweisen <sup>109</sup>.

#### **Validierung der Primer**

Um nachzuweisen, dass mit den verwendeten Primern die Mutationen sicher detektiert werden können, wurde vor Untersuchung der Glaskörperaspirate eine Auswahl an 11 bereits diagnostizierten (*MYD88*<sup>L265P</sup>-negativen) DLBCL vom ABC-Typ zusammengestellt und diese in Exon 3 und 4 sequenziert. Hierbei ergab sich in einem Fall in Exon 4 eine *MYD88*<sup>S243N</sup>-Mutation (c.728G→A), die in Abbildung 21 beispielhaft dargestellt wird:

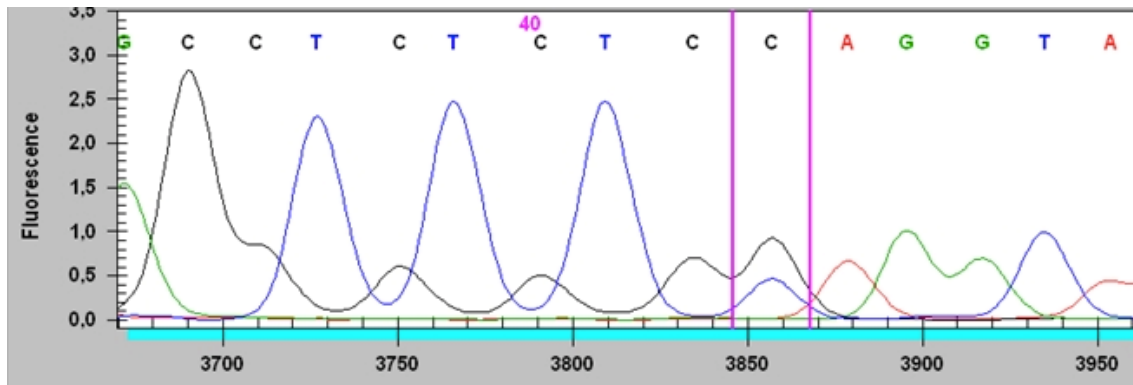


Abbildung 21: **Darstellung einer Mutation in der Sanger-Sequenzierung**

Quelle: Sequenzierung eines *MYD88*L265P<sup>WT</sup> ABC DLBCL, Pathologie Tübingen

Die Überlagerung von zwei Signalen ist Ausdruck davon, dass in der analysierten Sequenz sowohl Wildtyp- als auch mutierte DNA vorlag und dadurch zwei unterschiedliche Basen an diesem Locus des DNA-Stranges nachgewiesen werden konnten – Guanin im Falle des Wildtyps, Adenin in der mutierten Variante.

### **Ergebnisse der Sequenzierung der VRL und der Verdachtsfälle in Exon 3 und 4**

Nachdem die Validierung der Primer abgeschlossen war, wurden die ausgewählten Glaskörperaspirate im Bereich der Exons 3 und 4 sequenziert. Von allen initial als IOL diagnostizierten Präparaten ohne *MYD88*L265P-Mutation wies eines eine *MYD88*P258L-Mutation auf (c.772 C→T) (Patient Nummer 13) <sup>17</sup>. Zu diesem Fall lagen 2 Aspirate vor, die innerhalb eines Jahres gewonnen worden waren: Das erste Aspirat war sehr zellarm und nicht *MYD88*L265P-mutiert. Für die Sequenzierung der Exons 3 und 4 war kaum eine ausreichende DNA-Menge mehr verfügbar. Das zweite Aspirat konnte sequenziert werden, sodass die *MYD88*P258L-Mutation nachgewiesen werden konnte <sup>17</sup>.

Bei keinem der IOL-Verdachtsfälle konnte eine Mutation detektiert werden.

### 3.4.4 Diagnoseveränderungen des Kollektivs im Rahmen der *MYD88*-Diagnostik

Aus den Ergebnissen der Mutationsanalysen ergab sich eine von der initialen Diagnose abweichende Beurteilung mit insgesamt 20 anstelle der initialen 14 IOL-Diagnosen (Tabelle 11) <sup>17</sup>:

Tabelle 11: Vergleich der IOL-Diagnosen im Rahmen der initialen Diagnostik mit den IOL-Diagnosen nach zusätzlicher Mutationsanalyse

		<b><i>MYD88</i>-Mutationen in initial diagnostizierten IOL</b>	<b>IOL-Diagnosen nach Mutationsanalyse des Gesamtkollektivs</b>
<b>Lymphom</b>	<b>gesamt</b>	<b>14</b>	<b>20</b>
	<i>MYD88</i> <sup>WT</sup>	6	6
	<i>MYD88</i> <sup>L265P</sup>	7	13
	<i>MYD88</i> <sup>P258L</sup>	1	1
<b>reaktiv</b>		<b>55</b>	<b>49</b>

**Initiale Diagnose:** 14 Fälle, davon 6 *MYD88*<sup>WT</sup>, 7 *MYD88*<sup>L265P</sup>-mutiert, 1 Fall *MYD88*<sup>P258L</sup>-mutiert

**Diagnose inklusive der Mutationsanalyse:** 20 Fälle: Zusätzlich zu den 14 bereits diagnostizierten IOL konnten 6 weitere Fälle anhand der *MYD88*<sup>L265P</sup>-Mutation detektiert werden.



### 3.5 Reklassifikationen

Im Rahmen dieser Studie erfolgte für einige Patienten eine Reklassifikation ihrer Diagnose; insgesamt 21 der 69 Patienten erhielten abschließend eine Lymphomdiagnose. Im unten stehenden Diagramm sind die Diagnosen zu unterschiedlichen Zeitpunkten dargestellt (Diagramm 2):

Die linke Säulenformation stellt die Ergebnisse vor Beginn der Studie dar, die durch Zytologie, Immunzytochemie und Klonalitätsanalyse ermittelt worden waren.

Die mittleren Säulen zeigen die Diagnosen unter Einbeziehung der *MYD88*<sup>L265P</sup>-Mutationsanalyse; 6 weitere Lymphome konnten identifiziert werden.

Im Anschluss daran wurden die Diagnosen im Rahmen dieser Studie mit der Einschätzung der behandelnden Ärzte im Verlauf verglichen und im Rahmen dessen weitere Biopsien durchgeführt.

Die rechten Säulen entsprechen der Diagnose nach abschließender Auswertung und weiterer Biopsien; 1 Fall wurde als falsch positiv identifiziert, 2 IOL konnten anhand weiterer Biopsien der Choroidea ermittelt werden <sup>17</sup>.

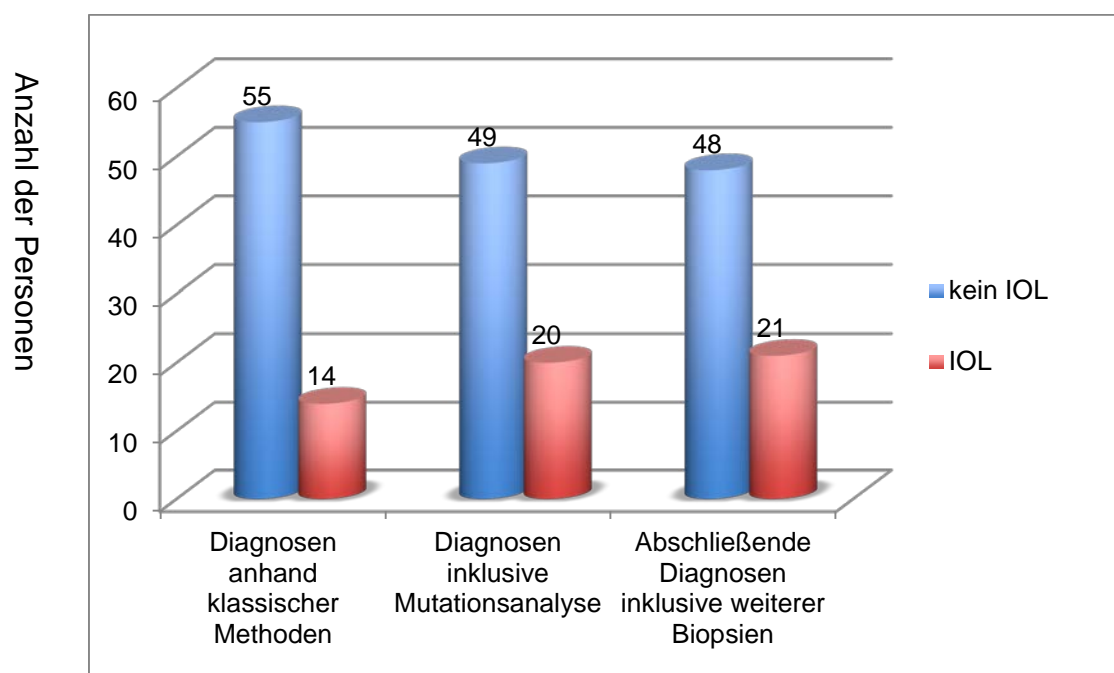


Diagramm 2: **Reklassifikationen im Rahmen der Studie** IOL = intraokuläres Lymphom

## Finale Diagnosen:

Aus dem Gesamtkollektiv von 69 Patienten waren 21 Patienten an einem intraokulären NHL erkrankt (30,4%) <sup>17</sup>.

Anhand der klassischen Diagnostikmethoden konnten 13 IOL detektiert werden. 6 weitere wurden anhand der *MYD88*<sup>L265P</sup>-Mutationsanalyse diagnostiziert. Bezüglich der im *MYD88*-Gen mutierten Aspirate konnte bei allen betroffenen Patienten klinisch ein IOL bestätigt werden <sup>17</sup>.

2 Patienten, bei denen mit keiner der zytopathologischen oder molekularen Diagnostikmöglichkeiten inklusive der Mutationsanalyse ein IOL bestätigt werden konnte, wurden im Nachhinein anhand ihrer klinischen Symptomatik sowie je einer weiteren Biopsie (Biopsie der Choroidea) als bestätigtes IOL reklassifiziert (Patienten Nummer 17 und 68; beide *MYD88*<sup>WT</sup> in der Schmelzpunktanalyse) <sup>17</sup>.

Darüber hinaus wurde ein Patient mit der initialen Diagnose „IOL“ (*MYD88*<sup>WT</sup>) als falsch positiv identifiziert. Anhand der Virologie konnte bei diesem Patienten, der darüber hinaus HIV-positiv ist, eine Varizella-Zoster-Virusretinitis nachgewiesen werden (Patient Nummer 12) <sup>17</sup>.

Abschließende Ergebnistabelle der Patienten mit IOL (Tabelle 12):

Tabelle 12: Abschließende Ergebnistabelle der Patienten mit IOL

Bei Patienten mit 2 oder 3 Aspiraten sind alle Ergebnisse chronologisch aufgeführt und durch ein Semikolon getrennt.

Fall Nr.	Ge-schlecht	Alter (in Jahren)	Zyto-logie	Immun-zyto-chemie	B-Zell-Klona-lität	Klinische Beurtei-lung	Primäre Diagno-se	MYD88-mutiert	Diagnose durch:	Vorgeschichte – relevante Vor-erkrankungen	PVRL; sekundäres VRL; ZNS-Beteiligung*
1	w	70	1	IOL	mk	IOL	DLBCL	p.L265P	klass. M.	keine	PVRL
2	w	76	1	IOL	mk	IOL	DLBCL	p.L265P	klass. M.	keine	PVRL
3	w	49	3	IOL	n. a.	IOL	DLBCL	p.L265P	klass. M.	keine	PVRL
4	m	72	1	V. a. IOL	mk	IOL	DLBCL	p.L265P	klass. M.; NB	testikuläres DLBCL 10 Jahre zuvor	sek. VRL
5	m	72	1	k. A.	mk	IOL	DLBCL	p.L265P	klass. M.	keine	PVRL
6	w	71	2; 2	V. a. IOL; V. a. IOL	mk; pk	IOL	DLBCL; DLBCL	p.L265P	klass. M.	keine	VRL und ZNS-Beteiligung
7	w	55	2	V. a. IOL	mk	IOL	DLBCL	WT	klass. M.	keine	VRL und ZNS-Beteiligung
8	m	58	1; -	V. a. IOL; k. A.	mk; mk	IOL	DLBCL; V. a. IOL	WT	klass. M.	keine, mittlerweile verstorben	VRL und ZNS-Beteiligung
9	m	73	1	V. a. IOL	mk	IOL	MZL	WT	klass. M.	MZL der Konjunktiven, mittlerweile intraokuläre Beteiligung	sek. VRL
10	m	72	2; n. a.	k. A.; k. A.	mk; mk/ pseudo- klonal	IOL	DLBCL; V. a. IOL	WT	klass. M.	keine	PVRL
11	w	77	2	V. a. IOL	ok	-	DLBCL	WT	klass. M.	-	VRL und ZNS-Beteiligung
12	m	23	2	k. A.	mk	V. a. Virus-retinitis	DLBCL	WT	reklass,	HIV-positiv	-

Fall Nr.	Geschlecht	Alter (in Jahren)	Zytologie	Immunzytochemie	B-Zell-Klonalität	Klinische Beurteilung	Primäre Diagnose	MYD88-mutiert	Diagnose durch:	Vorgeschichte – relevante Vorerkrankungen	PVRL; sekundäres VRL; ZNS-Beteiligung*
13	w	82	2; 2	k. A.; V. a. IOL	n. a.; mk	-	reaktiv; DLBCL	-; p.P258L	klass. M.	-	VRL und ZNS-Beteiligung
17	w	44	1	kein IOL	mk	V. a. IOL	suspekt für IOL	WT	reklass. durch CB	keine	PVRL
55	w	45	1	kein IOL	mk	IOL	suspekt für IOL	p.L265P	Mutation	Seit 2009 ZNS-Lymphom	VRL und ZNS-Beteiligung
56	m	53	1	k. A.	mk	IOL	suspekt für IOL	p.L265P	Mutation	testikuläres DLBCL 2 Jahre zuvor	sek. VRL
57	w	85	2	k. A.	mk	IOL	suspekt für IOL	p.L265P	Mutation	keine	PVRL
58	w	62	2; 2; n. a.	kein IOL; k. A.; kein IOL	pk; pk; pk	IOL	reaktiv	p.L265P; p.L265P; p.L265P	Mutation	Z. n. Mamma- karzinom, Radiatio und Chemotherapie;	VRL und ZNS-Beteiligung
59	w	57	1	k. A.	pk	IOL	reaktiv	p.L265P	Mutation	Z. n. Hodgkin-Lymphom	VRL und ZNS-Beteiligung
60	w	86	1	k. A.	n. a.	IOL	reaktiv	p.L265P	Mutation	keine	PVRL
68	w	80	1	k. A.	mk	V. a. IOL	suspekt für IOL	WT	reklass. durch CB	keine	PVRL
69	m	72	1	k. A.	mk	-	DLBCL	p.L265P	klass. M.	-	PVRL

\* bei ZNS-Beteiligung ist diese explizit erwähnt

Zytologie:

1 = wenig atypische B-Lymphozyten

2 = mäßig viele atypische B-Lymphozyten

3 = viele atypische B-Lymphozyten

- = Patient nicht im Abteilungssystem

CB = Choroidea-Biopsie  
DLBCL = diffus großzelliges B-Zell-Lymphom  
IOL = intraokuläres Lymphom  
k. A. = keine Analyse  
klass. M. = klassische Methoden (Zytologie, Immunzytochemie,  
Klonalitätsanalyse)  
m = männlich  
mk = monoklonal  
MZL = Marginalzonenlymphom  
n. a. = nicht auswertbar  
NB = Netzhaut-Biopsat  
Nr. = Nummer

ok = oligoklonal  
pk = polyklonal  
p.L265P / p.P258L = Lokus der Mutation  
PVRL = primäres vitreoretinales Lymphom  
reklass. = reklassifiziert  
sek. = sekundär  
V. a. = Verdacht auf  
w = weiblich  
WT = Wildtyp  
Z. n. = Zustand nach  
ZNS = zentrales Nervensystem

### 3.6 Einfluss der *MYD88*-Mutationsanalyse auf die Diagnostik

Welcher Anteil der IOL durch welche Diagnostikmethoden nachgewiesen werden konnte, wird im folgenden Diagramm dargestellt (Diagramm 3):

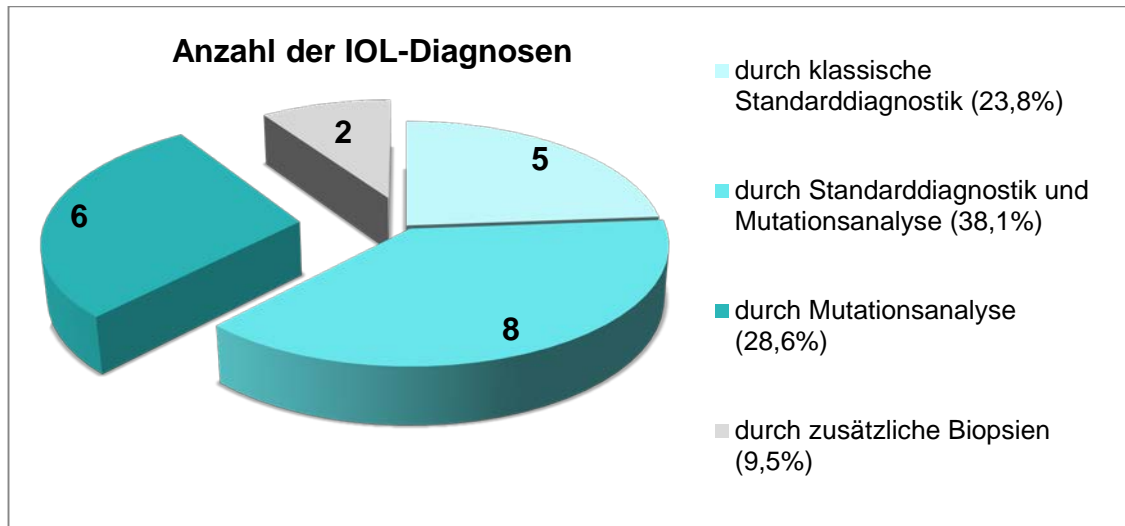


Diagramm 3: Darstellung, über welchen Weg ein Lymphom diagnostiziert werden konnte

5 Diagnosen erfolgten ausschließlich durch Zytologie, Immunzytochemie und Klonalitätsanalyse.

8 Fälle wurden sowohl durch die klassischen Methoden als auch durch *MYD88*-Mutationsanalysen erfasst.

6 Fälle wurden erst anhand der *MYD88*<sup>L265P</sup>-Mutationsanalyse als NHL identifiziert beziehungsweise bestätigt.

50 Fälle waren weder (eindeutig) als Lymphom zu diagnostizieren, noch mutiert (inklusive der beiden Fälle, welche nachträglich durch Choroidea-Biopsien als IOL reklassifiziert wurden).

Die Darstellung hierzu erfolgt in Tabelle 13:

Tabelle 13: Initiale Diagnose der Pathologie und *MYD88*-Mutation

	IOL	kein IOL/ suspekt
<i>MYD88</i> <sup>WT</sup>	5	50
<i>MYD88</i> <sup>MUT</sup>	8	6

IOL = intraokuläres Lymphom; MUT = mutiert; WT = Wildtyp

Somit wurden 61,9% der IOL durch die Schmelzpunktanalyse erfasst (13 von 21), bei 66,7% konnte eine Mutation im *MYD88*-Gen nachgewiesen werden (14 von 21) <sup>17</sup>.

28,6% aller intraokulären B-Zell-Lymphome konnten nur anhand ihrer *MYD88*<sup>L265P</sup>-Mutation sicher als VRL identifiziert werden (6 von 21).

Abschließend lässt sich festhalten (Tabelle 14):

Die Spezifität war bereits vor Einbeziehung der Mutationsanalyse mit 98% sehr hoch.

Mit Hilfe der Mutationsanalyse konnte die Sensitivität von 62% auf 90% gesteigert werden, der negativ prädiktive Wert von 85,5 auf 96% <sup>17</sup>.

Tabelle 14 <sup>131</sup>:

Sensitivität und Spezifität der IOL-Diagnostik anhand klassischer Methoden und bei Erweiterung um die Mutationsanalyse im Vergleich

<b>Sensitivität und Spezifität</b>		
Die angegebenen Prozentzahlen beziehen sich auf die finale Anzahl von 21 Lymphomdiagnosen in einem Kollektiv aus 69 Patienten		
	ursprüngliche Diagnose – basierend auf Zytologie, Immunzytochemie und Klonalität	Diagnose – einschließlich der Mutationsanalyse
<b>richtig Positive</b>	13 (62%)	19 (90%)
<b>falsch Positive</b>	1 (2%)	1* <sup>1</sup> (2%)
<b>richtig Negative</b>	47 (98%)	47 (98%)
<b>falsch Negative</b>	8 (38%)	2* <sup>2</sup> (10%)
<b>PPV</b>	0,93	0,95
<b>NPV</b>	0,85	0,96

\*1 Patient Nummer 12 wurde als Virusretinitis reklassifiziert

\*2 Patienten Nummer 17 und 68 konnten erst durch eine Choroideabiopsie identifiziert werden

NPV = negativer prädiktiver Wert

PPV = positiver prädiktiver Wert

### 3.7 Korrelation der endgültigen IOL-Diagnosen mit den Ergebnissen der klassischen Methoden

#### Morphologische Diagnostik

Drei IOL konnten eindeutig durch Zytologie und Immunzytochemie identifiziert werden.

#### Klonalitätsanalyse

Die Klonalitätsanalyse lieferte mehr positive Ergebnisse, allerdings im Vergleich mit den anderen Diagnostikmethoden auch die höchste Anzahl falsch positiver Befunde (Tabelle 15).

Tabelle 15: Auswertung der Klonalitätsanalyse

	IOL	kein IOL
<b>monoklonal</b> *1	14	5
<b>fraglich klonal</b> *2	2	13
<b>oligoklonal</b>	1	7
<b>polyklonal</b>	2	9
<b>nicht auswertbar</b>	2	4
<b>keine Analyse</b>	-	10

\*1 reproduzierbar monoklonal

\*2 entsprach in den meisten Fällen einer reproduzierbaren Bande erhöhter Intensität

IOL = intraokuläres Lymphom

Bei den 21 IOL waren 14 Fälle in der Klonalitätsanalyse reproduzierbar monoklonal, 2 fraglich klonal, einer oligoklonal, 2 polyklonal und 2 nicht auswertbar.

In der Gruppe derer, denen zu keinem Zeitpunkt ein Lymphom zugeordnet werden konnte, boten 5 Aspirationen ebenfalls ein reproduzierbar monoklonales IG-Gen-Rearrangement. 13 Analysen wurden als "fraglich klonal" gewertet – meist aufgrund einer reproduzierbaren Bande erhöhter Intensität.



Ein in der Klonalitätsanalyse reproduzierbar monoklonales Ergebnis entsprach zu fast  $\frac{3}{4}$  einem IOL (14 von insgesamt 19 reproduzierbar monoklonalen Ergebnissen stammten von einem IOL), zu etwa  $\frac{1}{4}$  (5 Fälle) handelte es sich um ein falsch positives Ergebnis, das in keinem erkennbaren Zusammenhang mit einem Lymphom stand.

### **Retrospektive Darstellung der Ergebnisse der klassischen Methoden bei Patienten mit final bestätigtem IOL**

Im Folgenden werden die Diagnostikbefunde der 21 final als Lymphom diagnostizierten Präparate zusammengefasst (Tabelle 16).

Im Vergleich mit Tabelle 10 (Punkt 3.3.3, Tabelle 10: „Befunde von Zytologie, Immunzytochemie und Klonalitätsanalyse der 14 Patienten mit initialer Lymphomdiagnose“), fällt der zahlenmäßige Anstieg in der Spalte der initialen Lymphomablehnungen durch die klassischen Methoden auf.

Tabelle 16:

Ergebnisse der klassischen Methoden bei den 21 Patienten mit final bestätigtem IOL

	<b>Befund spricht für Lymphom</b>	<b>V. a. IOL</b>	<b>Befund spricht nicht für Lymphom</b>
<b>Zytologie</b>	1	7	13
<b>Immunzytochemie</b> * <sup>1</sup>	3	7	3
<b>Klonalität</b> * <sup>2</sup>	14	2	3* <sup>3</sup>

\*<sup>1</sup> bei 8 Fällen wurde keine Analyse gemacht

\*<sup>2</sup> bei zwei Fällen konnte keine Klonalitätsanalyse durchgeführt werden

\*<sup>3</sup> 1 Fall oligoklonal, 2 Fälle polyklonal

IOL = intraokuläres Lymphom

In Anbetracht der breiten Streuung der Befunde ergibt sich der diagnostische Gewinn, den eine positive Mutationsanalyse für etwa  $\frac{2}{3}$  der Patienten mit sich bringt.

### 3.8 Assoziation mit ZNS-Lymphomen und Lymphomen anderer immunprivilegierten Bereiche

Da das IOL laut WHO-Definition zu den ZNS-Lymphomen gehört, wird im Folgenden die Koinzidenz von IOL und ZNS-Lymphom der Patienten in dieser Studie dargestellt (Tabelle 17) <sup>17</sup>:

Tabelle 17: Vorkommen von ZNS-Lymphomen bei Patienten mit IOL

	<b>Anzahl betroffener Patienten</b>
<b>Assoziation von VRL und ZNS-Lymphom</b>	8
<b>PVRL ohne ZNS-Beteiligung</b>	10
<b>Sekundäres VRL ohne ZNS-Beteiligung</b>	3

Die Koinzidenz von IOL und ZNS-Lymphom beträgt in diesem Kollektiv 38,1% (8 von 21) <sup>17</sup>.

Ein Patient wies zusätzlich zum IOL mit ZNS-Befall in seiner Vorgeschichte ein Hodgkin-Lymphom auf, wenngleich hier selbstverständlich unabhängige Entitäten vorliegen und kein Zusammenhang zum ZNS-Lymphom zu sehen ist (Patient Nummer 59).

2 der 3 Patienten mit sekundärem IOL (alle 3 Patienten männlich) wiesen in der Vorgeschichte ein Hodenlymphom auf (Patienten 4 und 56). Beide IOL konnten über die klonale Verwandtschaft sowie die *MYD88*<sup>L265P</sup>-Mutation als Rezidiv des testikulären Lymphoms bestätigt werden <sup>17</sup>.

### 3.9 Ergebnisanhang – Übersichtstabelle aller Patienten

Tabelle 18: Übersichtstabelle aller Patienten

Fall Nr.	Geschlecht	Alter	Zytologie	Immunzytochemie	Klonalität	Primäre Diagnose	SPA, Sequenz. Exon 3 und 4	Relevante Vor-erkrankungen	Ophthalmologischer Befund	Klin. Beurteilung	Follow-up (Monate)
1	w	70	kein sicherer Hinweis	IOL	<b>mk</b>	DLBCL	L265P	keine	Papillenschwellung, Stase, GI	IOL	0,2
2	w	76	V. a. Rezidiv des DLBCL, wenige atypische B-Lymphozyten	IOL	<b>mk</b>	DLBCL	L265P	keine	Glaskörperblutung, Aderhaut-Tumor, Z.n. Rutheniumbestrahlung links; GI und AI rechts	IOL	51,7
3	w	49	IOL	IOL	<b>n. a.</b>	DLBCL	L265P	keine	GI	IOL	0,4
4	m	72	eher entzündlich	V. a. IOL	<b>mk</b>	DLBCL im Netzhautbiopsat	L265P	10 Jahre zuvor Hodenlymphom, Chemotherapie, seitdem keine Symptome	GI und AI	IOL	12,2
5	m	72	eher entzündlich	k. A.	<b>mk</b>	DLBCL	L265P	keine	VI, im Verlauf GI	IOL	0,9
6a	w	71	suspekt	V. a. IOL	<b>mk</b>	DLBCL	L265P	keine	GI	IOL	15,4
6b			suspekt	V. a. IOL	pk	DLBCL	L265P	keine	GI	IOL	2,6
7	w	55	mäßig viele atypische Zellen	V. a. IOL	<b>mk</b>	DLBCL	WT, WT	keine	GI und AI	IOL	39,5
8a	m	58	kein sicherer Hinweis	V. a. IOL	<b>mk</b>	DLBCL	WT, WT	keine	GI	IOL	12,1
8b			kein aussagekräftiges Material	k. A.	mk	V. a. IOL	WT, WT	keine, mittlerweile verstorben	s.o.	s. o	3,3

Fall Nr.	Geschlecht	Alter	Zytologie	Immunzytochemie	Klonalität	Primäre Diagnose	SPA, Sequenz. Exon 3 und 4	Relevante Vor-erkrankungen	Ophthalmologischer Befund	Klin. Beurteilung	Follow-up (Monate)
9	m	73	MZL der Konjunktiven, im Glaskörperaspirat wenige atypische B-Zellen	V. a. IOL	<b>mk</b>	MZL	WT, WT	MZL der Konjunktiven	MZL der Konjunktiven und AI	IOL	6,8
10a	m	72	mäßig viele atypische Zellen	k. A.	<b>mk</b>	DLBCL	WT, kein Ergebnis	keine , Sarkoidose im Verlauf	GI	IOL	18,9
10b			eingeschränkte Beurteilbarkeit	k. A.	mk oder pseudoklonal	V. a. IOL	WT, WT	s.o.	s.o.	s. o.	7,8
11	w	77	V. a. IOL	V. a. IOL	<b>ok</b>	DLBCL	WT, WT	-	-	-	-
12	m	23	zahlreiche atypische Zellen, eher entzündlich	k. A.	<b>mk</b>	DLBCL	WT, WT	HIV-positiv, Drogenabusus	GI und NI	V. a. Virusretinitis	8,6
13a	w	82	suspekt	k. A.	n. a.	reaktiv	WT, WT	-	-	-	-
13b			k. A.	V. a. IOL	<b>mk</b>	DLBCL	WT, P258L	-	-	-	-
14	m	30	kein IOL	k. A.	<b>mk</b>	M. Behcet	WT, WT	Uveitis posterior, starke Immunsuppression	NI	Ausschluss CMV-Retinitis	25,6
15	m	79	Entzündung, eventuell Lymphom	kein IOL	<b>k. A.</b>	Aspergillus Endophthalmitis	WT, WT	multimorbid	GI	V. a. IOL	3,6
16	m	73	kein sicherer Hinweis	kein IOL	<b>k. A.</b>	VZV	WT, WT	abdominales NHL 2 Jahre zuvor, Z. n. Chemotherapie	GI, retinale Infiltrate	V. a. IOL, DD akute Retinonekrose	23,1

Fall Nr.	Ge- schlecht	Alter	Zytologie	Immuno- zyto- chemie	Klonalität	Primäre Diagno- se	SPA, Sequenz. Exon 3 und 4	Relevante Vor- erkrankungen	Ophthalmo- logischer Befund	Klin. Beur- teilung	Follow- up (Monate)
17	w	44	kein sicherer Hinweis	kein IOL	mk mit großer Vorsicht → fraglich mk	V. a. IOL; sek. reklass. durch CB	WT	keine	retinale Infiltration, GI	V. a. IOL	39,5
18	m	82	kein IOL	k. A.	<b>k. A.</b>	kein IOL	WT	keine	GI	V. a. IOL	0,1
19	m	63	vereinzelt irreguläre Kerne	kein IOL	<b>pk</b>	VZV	WT	keine	retinale Infiltration, GI	V.a. Retina- nekrose	35,8
20	m	43	kein IOL	kein IOL	<b>k. A.</b>	kein IOL	WT	keine	hochbullöse Ablatio, V.a. entzündliche Komponente	-	32,7
21	w	71	kein IOL	kein IOL	<b>k. A.</b>	kein IOL	WT	keine	persist. GI trotz TNF-Blocker	V. a. IOL	4,4
22	m	82	kein IOL	k. A.	<b>k. A.</b>	kein IOL	WT	-	-	-	-
23	m	84	kein sicherer Hinweis auf Malignität	kein IOL	<b>mk</b>	kein IOL	WT	keine	GI	V. a. IOL	0,2
24a	m	74	kein sicherer Hinweis	V. a. IOL	<b>mk</b>	V. a. IOL	WT	V.a. Toxoplasmose- Retinochoroiditis	Retinale Infiltration, GI	V. a. IOL	16,9
24b			nicht eindeutig	kein IOL	pk	kein IOL	WT	s. o.	-	s. o.	1,7
25	m	43	kein sicherer Hinweis	kein IOL	<b>k. A.</b>	VZV	WT	autoimmune Enzephalitis und ZNS-Vaskulitis; Z. n. Zoster 1 Jahr zuvor	retinale Infiltration, GI	V.a. virale Retinitis	26,1
26	w	75	kein sicherer Hinweis	k. A.	mk, reprodu- zierbare Bande erhöhter Intensität → fraglich mk	CAR	WT	keine	steroidresistent	V. a. IOL	26,4

Fall Nr.	Geschlecht	Alter	Zytologie	Immunzytochemie	Klonalität	Primäre Diagnose	SPA, Sequenz. Exon 3 und 4	Relevante Vor-erkrankungen	Ophthalmologischer Befund	Klin. Beurteilung	Follow-up (Monate)
27	w	35	kein sicherer Hinweis	kein IOL	mk reproduzierbare Bande erhöhter Intensität → fraglich mk	kein IOL	WT	keine	GI	Ausschluss Lymphom	17,7
28	m	27	kein Hinweis auf Malignität	kein IOL	mk, evtl. ok mit Banden erhöhter Intensität → fraglich mk	kein IOL	WT	Quantiferon positiv	retinale Infiltration	V.a. Endophthalmitis	6,6
29	w	82	schlechte Beurteilbarkeit	kein IOL	pk	kein IOL	WT	keine	GI	V. a. IOL	12,2
30	m	69	kein Hinweis auf Malignität	kein IOL	mk reproduzierbare Banden erhöhter Intensität → fraglich mk	kein IOL	WT	keine	GI und Aderhautveränderungen	V. a. IOL	22,3
31	w	72	kein sicherer Hinweis	kein IOL	pk	kein IOL	WT	keine	GI, steroidresistent	V.a. IOL, DD Endophthalmitis	16,3
32	w	73	kein sicherer Hinweis	kein IOL	ok	kein IOL	WT	keine	GI	V.a. Retinitis, DD IOL	19,9
33	m	66	lymphozytäres Infiltrat	k. A.	pk	kein IOL	WT	keine	GI	V.a. IOL, DD Endophthalmitis	0,6

Fall Nr.	Geschlecht	Alter	Zytologie	Immunzytochemie	Klonalität	Primäre Diagnose	SPA, Sequenz. Exon 3 und 4	Relevante Vor-erkrankungen	Ophthalmologischer Befund	Klin. Beurteilung	Follow-up (Monate)
34	w	93	eher entzündlich	k. A.	mk, reproduzierbare Bande erhöhter Intensität → fraglich mk	kein IOL	WT	keine	Gl	V.a. Endophthalmitis DD IOL	7,3
35	w	61	kein Hinweis auf Malignität	k. A.	k. A.	kein IOL	WT	keine	Gl	V. a. IOL	1,8
36	m	27	kein sicherer Hinweis	k. A.	pk	kein IOL	WT	keine	Gl	V. a. IOL	15
37	w	77	suspekt	kein IOL	fraglich mk	kein IOL	WT	Z. n. CLL	Gl	V. a. Pilz, DD IOL	0,3
38	w	75	einzelne atypische Elemente	k. A.	keine B-Zellen nachweisbar → n. a.	kein IOL	WT	keine	Gl	V. a. IOL, DD Sarkoidose	16,3
39	w	81	kein sicherer Hinweis	kein IOL	ok	kein IOL	WT	keine	granulom-artige Fundusläsion	V. a. Sarkoidose, TBC	12,1
40	w	78	kein Hinweis auf Malignität	k. A.	keine gute Amplifikation → n. a.	kein IOL	WT	-	-	-	-
41	m	73	kein Hinweis auf Malignität	k. A.	mk, evtl. ok mit Banden erhöhter Intensität → fraglich mk	kein IOL	WT	keine	Ablatio retinae	klinisch kein V. a. IOL	9,5
42	m	50	kein Hinweis auf Malignität	V. a. IOL	mk	CMV-Retinitis	WT, WT	NHL 1 Jahr zuvor	Ablatio retinae	V. a. IOL	14,3
43	w	78	unauffällig	k. A.	ok	kein IOL	WT	-	-	-	-
44	w	78	kein Hinweis auf Malignität	k. A.	keine gute Amplifikation → n. a.	kein IOL	WT	-	-	-	-

Fall Nr.	Geschlecht	Alter	Zytologie	Immunzytochemie	Klonalität	Primäre Diagnose	SPA, Sequenz. Exon 3 und 4	Relevante Vor-erkrankungen	Ophthalmologischer Befund	Klin. Beurteilung	Follow-up (Monate)
45	w	68	geringe Zellzahl	k. A.	reaktiv → <b>pk</b>	kein IOL	WT	keine	V.a. Linsenreste im Glaskörper nach komplizierter Katarakt-OP auswärts	kein V. a. IOL	23,9
46	w	43	suspekt	kein IOL	<b>pk</b>	CMV-Retinitis	WT	AML, Z. n. Chemotherapie, Immunsuppression	Retinale Infiltration	V.a. Virus-Retinitis	19,4
47	m	58	kein Hinweis auf Malignität	k. A.	mk, evtl. pk, reproduzierbare Bande erhöhter Intensität → <b>fraglich mk</b>	Candida-Endophthalmitis	WT	Chemotherapie bei Kolonkarzinom	GI	V.a. Endophthalmitis DD Metastase	4,0
48	m	31	kein sicherer Hinweis	k. A.	<b>pk</b>	reaktiv	WT	keine	GI	V. a. IOL	4,5
49	m	58	kein sicherer Hinweis	k. A.	<b>pk</b>	kein IOL	WT	Z. n. operativer Therapie eines Aderhaut-Melanoms am Partnerauge	GI, chorioretinale Veränderungen	Ausschluss Lymphom	5,2
50	w	73	kein sicherer Hinweis	k. A.	<b>k.A.</b>	VZV	WT	Z. n. Zoster; Immunsuppression bei Rheuma	GI, retinale Infiltration	V. a. akute Retinonekrose durch VZV	6,6
51	w	81	kein sicherer Hinweis	kein IOL	<b>k. A.</b>	kein IOL	WT	-	-	-	-
52	w	91	kein Hinweis auf Malignität	k. A.	<b>mk</b>	kein IOL	WT	V. a. Sarkoidose	GI	Ausschluss Lymphom	1,2



Fall Nr.	Geschlecht	Alter	Zytologie	Immunzytochemie	Klonalität	Primäre Diagnose	SPA, Sequenz. Exon 3 und 4	Relevante Vor-erkrankungen	Ophthalmologischer Befund	Klin. Beurteilung	Follow-up (Monate)
53	m	74	kein sicherer Hinweis	k. A.	<b>ok</b>	kein IOL	WT	-	-	-	-
54	m	41	kein sicherer Hinweis	kein IOL	mk, ok → fraglich <b>mk</b>	kein IOL	WT	-	-	-	-
55	w	45	Lymphozytenvermehrung, wenige atypische B-Lymphozyten	kein IOL	<b>mk</b>	suspekt für IOL	L265P	2 Jahre zuvor ZNS-Lymphom diagnostiziert; Chemotherapie; intravitreale Rituximabtherapie rechts	GI, fraglich NI	IOL	-
56	m	53	vermehrt reifzellige, wenige atypische B-Lymphozyten	k. A.	<b>mk</b>	suspekt für IOL	L265P*	Z. n. Stammzelltransplantation und Chemotherapie wegen Hodenlymphom 2 Jahre zuvor	GI	IOL	-
57	w	85	mäßig viele atypische Lymphozyten	k. A.	<b>mk</b>	suspekt für IOL	L265P	keine	GI	IOL	-
58a	w	62	schlechte Beurteilbarkeit, wenig vergrößerte B-Zellen	kein IOL	<b>pk</b>	reaktiv	L265P*	Z. n. Mamma- karzinom, Radiatio und Chemotherapie	GI und AI	IOL	16,2
58b			mäßig viele atypische Lymphozyten	k. A.	pk	reaktiv	L265P	s. o.	s. o.	IOL	s. o.
58c			-	kein IOL	pk	reaktiv	L265P	s. o.	s. o.	V. a. IOL	s. o.
59	w	57	kein Hinweis auf Malignität	k. A.	<b>pk</b>	reaktiv	L265P*	Hodgkin-Lymphom in der Vorgeschichte	GI	IOL	-

Fall Nr.	Geschlecht	Alter	Zytologie	Immunzytochemie	Klonalität	Primäre Diagnose	SPA, Sequenz. Exon 3 und 4	Relevante Vor-erkrankungen	Ophthalmologischer Befund	Klin. Beurteilung	Follow-up (Monate)
60	w	86	kein sicherer Hinweis	k. A.	mk, sehr fraglich und nicht reproduzierbar → n. a.	reaktiv	L265P	keine	GI	IOL	-
61	m	63	kein sicherer Hinweis	kein IOL	<b>ok</b>	kein IOL	WT	keine	retinale Veränderungen	V. a. IOL	2,2
62	w	69	kein sicherer Hinweis	k. A.	mk (Bande erhöhter Intensität) → <b>fraglich mk</b>	VZV-Retinitis	WT	keine	GI und NI	V. a. Virusretinitis	0,9
63	w	62	kein sicherer Hinweis	kein IOL	mk (Bande erhöhter Intensität) → <b>fraglich mk</b>	kein IOL	WT	Z.n. mehrfachen OPs des Partnerauges	chorioretinaler Prozess	V. a. IOL, DD sympathische Ophthalmie	1,7
64	m	65	eher entzündlich	kein IOL	mk, eher ok und reaktiv → <b>ok</b>	VZV-Retinitis	WT	Immunsuppression nach Lebertransplantation	fibrinöse Uveitis	V. a. Virusretinitis	1,7
65	w	73	kein sicherer Hinweis, eingeschränkte Beurteilbarkeit	k. A.	ok bei T-Zell-Klonalität → <b>ok</b>	kein IOL	WT	keine	Ablatio, GI	V. a. IOL	1,3
66	w	56	kein sicherer Hinweis, eingeschränkte Beurteilbarkeit	k. A.	keine gute Amplifikation → <b>n a.</b>	kein IOL	WT	-	-	-	-

Fall Nr.	Geschlecht	Alter	Zytologie	Immunzytochemie	Klonalität	Primäre Diagnose	SPA, Sequenz. Exon 3 und 4	Relevante Vor-erkrankungen	Ophthalmologischer Befund	Klin. Beurteilung	Follow-up (Monate)
67	w	47	kein sicherer Hinweis	k. A.	mk, eher pk mit Banden erhöhter Intensität → <b>fraglich mk</b>	kein IOL	WT	keine	granulomatöse Fundusläsion	V. a. Toxoplasmose	0,1
68	w	80	kein sicherer Hinweis	k. A.	mk reproduzierbare Banden erhöhter Intensität → <b>fraglich mk</b>	V. a. IOL; sek. reklass. durch CB	WT	keine	-	-	-
69	m	72	wenige atypische B-Lymphozyten	k. A.	<b>mk</b>	DLBCL	L265P	-	-	-	-

Sofern bei einem Patienten mehrere Aspiate entnommen wurden, wurde die Patientenummer mit a, b beziehungsweise c ergänzt.

**Fett:** abschließende Wertung der Klonalitätsanalyse

AI = Aderhautinfiltration  
 AML = akute myeloische Leukämie  
 CAR = Carcinoma-associated Retinopathy  
 CB = Choroidea-Biopsie  
 CLL = chronisch lymphatische Leukämie  
 CMV = Zytomegalievirus  
 DD = Differentialdiagnose  
 DLBCL = diffus großzelliges B-Zell-Lymphom  
 evtl. = eventuell  
 GI = Glaskörperinfiltration  
 IOL = intraokuläres Lymphom  
 k. A. = keine Analyse  
 klin. = klinisch  
 L265P = Lokus der Mutation

L265P\* = Mutation anhand Schmelzpunktanalyse und Sequenzierung nachgewiesen  
 m = männlich  
 mk = monoklonal  
 MZL = Marginalzonenlymphom  
 n. a. = nicht auswertbar  
 NHL = Non-Hodgkin-Lymphom  
 NI = Netzhautinfiltration  
 Nr. = Nummer  
 ok = oligoklonal  
 PE = Probenentnahme  
 persit. = persistierend  
 pk = polyklonal  
 P258L = Lokus der Mutation

reklass. = reklassifiziert  
s. o. = siehe oben  
sek. = sekundär  
Sequenz. = Sequenzierung  
SPA = Schmelzpunktanalyse  
TNF = Tumornekrosefaktor  
V. a. = Verdacht auf

VI = Vorderkammerinfiltration  
VZV = Varizella-Zoster-Virus  
w = weiblich  
WT = Wildtyp  
Z. n. = Zustand nach  
ZNS = zentrales Nervensystem

## 4 Diskussion

Die Diagnostik des VRL stellt Kliniker und Pathologen vor eine große Herausforderung, trotz vieler verschiedener Diagnostikmethoden wie Zytologie, Immunzytochemie, Klonalitätsanalyse, Durchflusszytometrie, Zytokin-Bestimmung oder der Liquoranalyse<sup>4</sup>. Aufgrund der geringen verfügbaren Zellmenge ist oft erst eine Kombination der verschiedenen Methoden zielführend<sup>88, 132</sup>. Die Schmelzpunktanalyse zum Nachweis der *MYD88*<sup>L265P</sup>-Mutation hat sich bei lymphoblastozytischen Lymphomen als sehr sensitiv herausgestellt. Für eine Untersuchung werden nur 50 ng DNA benötigt und ab einem Grenzwert von 3% ist mutiertes Material erfassbar<sup>109, 127</sup>. Da diese Eigenschaften eines Untersuchungsverfahrens eine gute Erweiterung der IOL-Diagnostik sein könnten (sehr sensitiv bei extrem wenig benötigtem Material), war das Ziel der vorliegenden Arbeit, die Häufigkeit der *MYD88*<sup>L265P</sup>-Mutation im Bereich der intraokulären B-Zell Lymphome zu ermitteln sowie zu untersuchen, inwieweit die Detektion dieser Mutation diagnostisch hilfreich sein könnte.

In der Literatur wird nicht einheitlich zwischen retinalem und uvealem IOL unterschieden, sondern häufig der Überbegriff „IOL“ verwendet. Daher kann auch in der folgenden Diskussion nur teilweise eine Differenzierung erfolgen. Da allerdings nahezu alle IOL dem VRL zuzuordnen sind, ergibt sich für die Auswertungen daraus keine Konsequenz.

Alle IOL dieser Studie entsprechen einem VRL, abgesehen von Patient Nummer 9, der an einer intraokulären Beteiligung eines konjunktivalen MZL leidet<sup>17</sup>.

## 4.1 Intraokuläres Lymphom und Lymphome anderer immunprivilegiertes Bereiche

### 4.1.1 Intraokuläres Lymphom und ZNS-Lymphome

In dieser Studie leiden 38,1% der Patienten mit VRL zusätzlich an einem ZNS-Lymphom (8 von 21). Dieser Prozentsatz liegt höher als der in der Literatur angegebene Vergleichswert von 16 – 34%<sup>4, 5</sup>. Da die Rate der ZNS-Disseminierungen im Krankheitsverlauf zunimmt (nach 8 - 29 Monaten haben bis zu 92% der PIOL-Patienten ein intrakranielles Lymphom entwickelt<sup>4</sup>), könnte dies mit einer verzögerten Diagnose in Zusammenhang gebracht werden; hinsichtlich der geringen Inzidenz des IOL, der limitierten Datenlage und der begrenzten Größe des Kollektivs von 21 VRL, ist eine von den Vergleichszahlen abweichende Assoziation ebenso denkbar.

Grundsätzlich sollte bei klinischem Verdacht auf ein VRL stets die Assoziation mit dem prognostisch ungünstigen ZNS-Lymphom abgeklärt werden<sup>3</sup>.

Die hohe Frequenz der *MYD88*-Mutationen in PVRL liefert eine weitere Evidenz dafür, dass VRL und PCNSL dieselbe Entität repräsentieren<sup>1, 2, 3, 17</sup>. Sowohl die hohe Koinzidenz im Kollektiv bestärkt diese Einteilung, als auch die im Vergleich zu nodalen DLBCL deutlich erhöhte Mutationsfrequenz der *MYD88*<sup>L265P</sup>-Mutation von 61,9% (Mutationsfrequenz der *MYD88*<sup>L265P</sup>-Mutation bei PCNSL 38 – 79%; bei systemischen ABC DLBCL ca. 29%, wesentlich seltener bei anderen Lymphomentitäten wie chronisch lymphatischer Leukämie, Burkitt-Lymphomen etc.)<sup>46, 116, 117, 133</sup>.

### 4.1.2 Intraokuläres Lymphom und testikuläre Lymphome

Eine weitere Koinzidenz ist auffällig: Von 3 Patienten mit sekundärem IOL ist in 2 Fällen ein testikuläres Lymphom in der Vorgeschichte beschrieben (Patienten Nummer 4 und 56)<sup>17</sup>.

Bemerkenswert ist, dass in beiden Fällen sowohl das testikuläre Lymphom als auch das IOL jeweils *MYD88*<sup>L265P</sup>-mutiert sind. Dass bei beiden Patienten dieser Studie darüber hinaus eine klonale Verwandtschaft zwischen IOL und

testikulärem Lymphom besteht, bestätigt den Verdacht eines okulären Rezidivs. Auch das testikuläre Lymphom hat eine geringe Inzidenz (etwa 1% aller NHL sind testikuläre Lymphome) und betrifft – ähnlich dem IOL – überwiegend Menschen ab 60 Jahren <sup>132, 134</sup>.

Analog zu den ZNS-Lymphomen liegt auch beim testikulären Lymphom eine hohe Prävalenz des ABC DLBCL vor; die Frequenz der *MYD88*<sup>L265P</sup>-Mutation liegt bei bis zu 71% <sup>116, 135</sup>.

Die in der Literatur beschriebenen Fälle, in denen eine Metastasierung ins Auge stattfand, stellen Einzelfälle dar <sup>12, 132</sup>. Sie bestärken jedoch den in dieser Studie aufgefallenen Zusammenhang, dass Lymphomen immunprivilegierter Bereiche ein verwandter Pathomechanismus zugrunde zu liegen scheint, was ihre selektiven Metastasierungseigenschaften erklären könnte.

Etwa 10 % der primären testikulären Lymphome metastasieren ins ZNS <sup>132</sup>. Das Auge wurde in den beschriebenen Fällen mit einer Verzögerung von 3 - 6 Jahren befallen, selten erst nach mehr als 10 Jahren, wie bei einem der Patienten mit testikulärem Lymphom in dieser Studie (Patient Nummer 4) <sup>12, 13</sup>. Umso erstaunlicher ist es, dass alle Patienten dieser Studie mit einem testikulären Lymphom in der Vorgeschichte im Verlauf ein okuläres Rezidiv entwickelt haben.

#### 4.1.3 Intraokuläres Lymphom und immunprivilegierte Bereiche

Dass die Disseminierung von IOL in sehr engem Zusammenhang mit anderen immunprivilegierten Organen steht, scheint hinsichtlich ihres immunologischen Profils naheliegend:

Wie bereits in der Einleitung (in Punkt 1.4.2.) erläutert, sind in diesen Bereichen die üblichen immunologischen Mechanismen außer Kraft gesetzt, beispielsweise durch das Fehlen von MHC Ia Molekülen, was die Zelle im Falle einer Inflammation vor einer Lysierung schützt <sup>62, 63</sup>. Um gleichzeitig nicht als körperfremd eingeordnet zu werden, exprimieren die Zellen HLA-G und HLA-E, wodurch die NK-Zell-Antwort verhindert wird <sup>60, 64, 65</sup>. Die Abwesenheit der lokalen Immunüberwachung könnte die besonderen Eigenschaften der malignen neoplastischen Zellen bedingen, was im Gegenzug deren effektive

systemische Dissemination verhindern könnte <sup>3, 136</sup>. In PCNSL sowie in testikulären DLBCL konnte ein Mangel der HLA Klasse I und II Expression nachgewiesen werden (durch Deletionen in Bereichen, die den HLA-Lokus beherbergen), was ein Grund für ihr spezifisches Metastasierungsprofil sein könnte <sup>116, 136</sup>.

Dass in VRL häufig ein großer Reichtum an T-Zellen gefunden werden kann, könnte mit einem Zusammenbruch des immunprivilegierten Status bei Entwicklung eines manifesten Lymphoms in Zusammenhang stehen <sup>3, 4</sup>.

Auch in dieser Studie bewegen sich sämtliche Rezidive beziehungsweise Disseminationen aller 10 betroffenen Patienten im Bereich der immunprivilegierten Organe (acht ZNS-Lymphome, zwei testikuläre Lymphome). Eine Dissemination außerhalb der immunprivilegierten Bereiche konnte nicht beobachtet werden <sup>17</sup>.

Leider sind die Mechanismen der Immunprivilegierung bisher nur ansatzweise verstanden. Ein tieferes Verständnis dieser Zusammenhänge könnte beispielsweise im Rahmen von Transplantationen in Zukunft großes Potenzial bei der Verhinderung von Abstoßungsreaktionen bergen.

Wie effektiv der Schutz der Organe durch die Immunprivilegierung ist, zeigt der Schaden, der entsteht, sobald dieser Sonderstatus aufgehoben ist, sowie die ungünstige Prognose, die damit verbunden ist.

#### 4.1.4 Weitere Mutationen

Wie spärlich die Datenlage der VRL auch in Bezug auf Mutationsdiagnostik ist, spiegelt sich in der Divergenz der Studien wider: Ursprünglich wurde eine hohe Frequenz an IGH/BCL-2 Rearrangements nachgewiesen. Diesen liegt eine t(14;18) Translokation zugrunde, welche in 85 - 90% der folliculären Lymphome sowie in etwa 30% des DLBCL vom GCB-Typ vorkommt <sup>67, 137</sup>.

In nachfolgenden Studien konnte diese Beobachtung nicht bestätigt werden und sie entspricht nicht den aktuellen Erkenntnissen, denen zufolge die meisten PVRL dem aktivierten B-Zelltyp des DLBCL zuzuordnen sind, der ein abweichendes Expressionsprofil aufweist, und der Tatsache, dass ebenso in PCNSL nur sehr selten BCL2-Translokationen nachgewiesen werden können



<sup>138</sup>. Wie nah PCNSL und VRL beieinander liegen, zeigt auch der sehr ähnliche Mutationsstatus in Bezug auf Gewinne in den Chromosomen 1q, 18q und 19q sowie Verluste auf 6q <sup>3, 28, 139</sup>.

Im Bereich der VRL könnte eine weitere Mutationsanalyse interessant sein: etwa 16% der PCNSL sind im Bereich des *CARD11*-Gens mutiert, welches ebenso wie das *MYD88*-Gen eine Aktivierung des NFκB-Signalwegs bewirkt <sup>140</sup>. In bis zu 40% der PCNSL mit einer *MYD88*<sup>L265P</sup>-Mutation wurde eine Kombination beider Mutationen beschrieben, was in einer synergistischen Wirkung resultieren könnte <sup>133</sup>. *CD79b*-Mutationen bewirken ebenfalls eine Aktivierung dieses Signalwegs und haben eine Inzidenz von bis zu 30% bei PCNSL und 19% bei primären testikulären Lymphomen <sup>135</sup>. Allerdings sind diese Mutationen nicht wie die *MYD88*<sup>L265P</sup>-Mutation auf eine Punktmutation beschränkt, deswegen nicht anhand der Schmelzpunktanalyse im LightCycler nachweisbar und somit der Routinediagnostik schwieriger zugänglich. Es ist jedoch sehr wahrscheinlich, dass im Rahmen neuer Methoden wie dem Next Generation Sequencing dieser Bereich der Routinediagnostik ganz erheblich erweitert werden kann und wird.

## 4.2 Untersuchungsmethoden für intraokuläre Lymphome im Vergleich

Die Diagnostikmethoden für IOL bestehen aus Zytologie, Immunzytochemie, Klonalitätsanalyse, Durchflusszytometrie, Zytokin-Bestimmung sowie der Liquoranalyse (im Rahmen des Verdachts auf eine zusätzliche ZNS-Beteiligung)<sup>3, 4</sup>.

Zusätzlich zur primären klinischen Untersuchung, die eine neurologische Beurteilung beinhaltet, sind üblicherweise bis zur Diagnosestellung mehrere diagnostische Schritte erforderlich, beispielsweise eine MRT-Bildgebung von Hirn und Orbitae, unter Umständen eine Lumbalpunktion, sowie anschließend die Glaskörperpunktion zur Bestätigung der Verdachtsdiagnose<sup>7, 8, 20, 75, 132</sup>.

Die Zeitspanne von Symptombeginn bis zur Diagnose beträgt etwa 6 Monate (teilweise bis zu 3 Jahren) und häufig sind mehrere Glaskörperpunktate oder Lumbalpunktionen erforderlich<sup>3, 11, 20, 52</sup>. Im Fall einer ZNS-Beteiligung erfolgt die Diagnose aufgrund deutlicherer Symptome meist schneller (etwa 3 Monate)<sup>3</sup>.

Da der entscheidende prognostische Faktor die ZNS-Beteiligung ist, die oft erst im Verlauf der Erkrankung entsteht, wird durch die Kombination verschiedener Diagnostikmethoden eine schnelle Diagnose angestrebt.

### 4.2.1 Zytologie

Die Zytologie ist bei ausreichender Zellmenge und -qualität eine sehr sensitive Methode<sup>92, 95</sup>. Aufgrund des limitierten Materials, das beim Verdacht auf ein IOL zur Analyse eingeschickt werden kann, ist diese Methode im Zusammenhang mit der VRL-Diagnostik in der Praxis zwar sehr spezifisch aber nicht sehr sensitiv.

Da der Glaskörper im gesunden Zustand keine Zellen enthält und ein Lymphombefall nicht gleichbedeutend ist mit einer hohen intraokulären Anzahl neoplastischer Lymphozyten, kommt es unter Umständen zu „hypo-“ oder „azellulären“ Tumorbiopsien<sup>22, 88</sup>.

Um dies möglichst zu vermeiden, ist eine gute Kenntnis der Befallsmuster entscheidend: die Differenzierung von uvealem und vitrealem Befall sowie der Zusammenhang von vitrealen, retinalen und vitreoretinalen Lymphomen. Eine

enge Zusammenarbeit von Ophthalmologen und Pathologen ist deswegen bereits bei der Probenentnahme wichtig, um die entarteten Zellen im Aspirat möglichst gut zu erfassen, gerade, wenn der Glaskörper nicht oder nur partiell betroffen ist<sup>3</sup>.

Auch bei ausreichender Zellmenge kann es zu Schwierigkeiten bei der Auswertung kommen: Zu viele reaktive Lymphozyten (vermutlich durch den Zusammenbruch des immunologischen Sonderstatus des Gewebes bedingt; siehe Punkt 4.1.3), ein schlechter Erhaltungszustand der zytologischen Details, schwere degenerative Veränderungen und nekrotisches Material (teils durch Vorbehandlung mit Steroiden induziert), eine fehlerhafte Behandlung oder ein fehlerhafter Transport des Aspirats können die zytologische Diagnose unmöglich machen<sup>22, 88</sup>.

Akute virale Infektionen führen unter Umständen ebenfalls im Rahmen eines reaktiven Geschehens zu atypischen, vergrößerten Zellen, was die zytologische Abgrenzung zum Lymphom schwierig gestaltet<sup>3</sup>.

Obwohl die Zytologie den Goldstandard zum Nachweis eines VRL bildet, unterscheiden sich die Angaben, wie viele VRL durch die Zytologie als Einzelmethode diagnostiziert werden können, mit einer Spannweite von 30 – 87,5%, erheblich; falsch positive Ergebnisse bilden jedoch die Ausnahme<sup>3, 11, 52, 95, 96, 141, 142, 143</sup>. Bei entsprechender Zellqualität und -quantität wird die Sensitivität mit bis zu 100% angegeben (PPV bis 100%, NPV ca. 60%)<sup>4, 8, 88, 92, 95</sup>.

Wie hoch die tatsächliche Rate der Lymphome ist, die anhand der Zytologie diagnostiziert werden kann, ist schwer beurteilbar, da die vorhandenen Prozentzahlen rar sind und stark variieren.

In Anbetracht der Tatsache, dass nahezu jeder Artikel über IOL die Schwierigkeit der Gewinnung einer adäquaten Zellmenge für eine zytologische Evaluation betont, ist anzunehmen, dass in der Praxis nicht viele IOL anhand ihrer Zytologie eindeutig diagnostiziert werden können.

## 4.2.2 Immunzytochemische Nachweismethoden

### 4.2.2.1 Immunzytochemie

Die Immunzytochemie, beziehungsweise Immunhistochemie, bildet die zweite unverzichtbare Analyseverfahren im Bereich der VRL-Diagnostik.

Durch die gezielte Färbung bestimmter B-Zell-Marker wie CD20, PAX5 oder CD79a ist die Immunzytochemie eine wertvolle Diagnostikmöglichkeit, wenngleich grundlegende Anforderungen an Zellmenge und -qualität analog zur Zytologie erfüllt sein müssen<sup>3</sup>.

Da die Immunzytochemie üblicherweise in Kombination mit der Zytologie bewertet wird, ist eine separate Beurteilung von Sensitivität und Spezifität schwierig. Auch bei dieser Diagnostikmethode wird regelmäßig die Schwierigkeit einer adäquaten Probenqualität betont, was dem Punkt Zytologie (4.2.1.) entsprechend auf keine hohe Sensitivität schließen lässt.

### 4.2.2.2 Durchflusszytometrie

Ein weiteres immunzytochemisches Verfahren ist die Durchflusszytometrie, die wie die Immunzytochemie Zellen anhand ihrer Oberflächenmarker phänotypisiert<sup>96,97</sup>. Der große Vorteil besteht bei diesem Verfahren darin, dass verschiedene Antikörper zugleich in einem einzigen Aliquot angewendet werden können, wodurch ein breiteres Spektrum erfasst werden kann. Folglich ist dieses Prinzip besonders bei spärlicher Zellmenge hilfreich<sup>4, 96, 143</sup>.

Die Durchflusszytometrie ist in der Lage, bis zu 70 - 82% der IOL mit einer Spezifität von bis zu 100% zu identifizieren<sup>143, 144</sup>. Allerdings ist dies ebenfalls stark von der vorhandenen Zellmenge und -qualität sowie von Störfaktoren wie beispielsweise reaktiven T-Lymphozyten abhängig, was ein großes Problem darstellen kann<sup>145</sup>.

In der Praxis ist sie aufgrund des oft hohen Anteils reaktiver T-Zellen im Aspirat sowie des teils schlechten Erhaltungszustandes schwierig anwendbar und deswegen in der Pathologie Tübingen kein Bestandteil der Routinediagnostik.

## 4.2.3 Molekulare Diagnostik

### 4.2.3.1 Klonalitätsanalyse

Die molekulare Klonalitätsanalyse bietet eine gute Ergänzung zu den morphologischen Diagnostikmethoden. Die Detektion klonaler IG-Gen-Rearrangements hat sich in den letzten Jahren stark verbessert und ist durch die Nutzung von „Consensus Primer Sets“, wie sie von der Arbeitsgruppe BIOMED-2 entwickelt wurden, ein Kernbereich der VRL-Diagnostik geworden.

Je nach Wahl der Primer und Materialqualität kann Studien zufolge bei 59 - 95% der VRL ein monoklonales IG-Gen-Rearrangement nachgewiesen werden, wobei immer ein gewisser Anteil der Fälle ein unauffälliges, polyklonales IG-Gen-Rearrangement aufweist oder insuffizientes, zur Analyse ungeeignetes Material enthält <sup>3, 22, 92, 141, 146, 147, 148</sup>.

Ein großes Problem in der IOL-Diagnostik besteht darin, dass die niedrige Zellzahl zu einer Pseudoklonalität führen kann oder durch benigne B-Zell-Klone im Rahmen einer immunologischen Funktionsstörung oligoklonale Muster entstehen. Umgekehrt kann ein inflammatorischer, polyklonaler „Hintergrund“ ein monoklonales Ergebnis verschleiern. Durch eine doppelte Analysedurchführung sollen diese Fehler minimiert werden <sup>3, 4, 17</sup>.

Grundsätzlich ist die Klonalitätsanalyse als sehr hilfreiches Diagnostikkriterium einzustufen, als alleiniges Kriterium allerdings ungeeignet, da sowohl bei reaktiven Geschehen durch monoklonale Ergebnisse vorkommen, als auch bei IOL die Analyse frustrierend oder irreführend sein kann. Dies kann aus der spärlichen Zellmenge resultieren, an einer insuffizienten DNA-Qualität liegen oder auf somatischen Hypermutationen beruhen, die im Rahmen der Antigenrezeptorreifung zu Mutationen im Bereich der variablen Region des Immunglobulins führen <sup>8, 55, 141</sup>.

Die Klonalitätsanalyse kann die Diagnose stützen, sollte jedoch – insbesondere unter Anwendung bei sehr geringer Zellmenge (wie Glaskörperaspiraten) – mit Vorsicht interpretiert werden.

#### 4.2.4 Zytokin-Bestimmung

Die Zytokin-Bestimmung kann ebenfalls hilfreich sein: Die Produktion verschiedener Interleukine ist besonders zur Abgrenzung von VRL zu chronischer Uveitis geeignet. IL-10 gilt als Wachstums- und Differenzierungsfaktor in B-Lymphozyten <sup>4, 149</sup>. Beim VRL und auch PCNSL ist IL-10 häufig erhöht, während bei Entzündungsreaktionen IL-6 und IL-12 ansteigen <sup>125, 132, 150, 151</sup>.

Ein häufig verwendeter Parameter ist der sogenannte Interleukin-Index (IL-10/IL-6 Verhältnis). Ist IL-10/IL-6 > 1, spricht der Wert für ein Lymphom <sup>92, 102, 150, 152, 153</sup>.

Da diese Untersuchung in der IOL-Diagnostik der Pathologie Tübingen nicht durchgeführt wurde, kann ihr Nutzen in diesem Rahmen nicht beurteilt werden. Bei ausreichender IL-Quantität scheint diese Methode ein hilfreiches Kriterium zu sein, kann allerdings von einer vorangegangenen Steroidbehandlung oder immunsuppressiven Therapie beeinflusst werden <sup>154</sup>.

Zur Bestimmung der Interleukin-Level werden der „enzyme-linked immunosorbent assay“ (ELISA) sowie der „multiplex-based cytometric bead array“ verwendet. Je nach Art und Labor kann der exakte Wert der Zytokin-Level oder des Zytokin-Index variieren. Die prädiktive Aussagekraft der Interleukin-Level bezüglich des Therapieansprechens wird zur Zeit diskutiert <sup>3, 102, 155</sup>.

#### 4.2.5 Liquoranalyse

Eine Lumbalpunktion ist beim Verdacht auf ein ZNS-Lymphom indiziert, der abhängig von der klinischen Symptomatik bereits beim Verdacht auf ein IOL besteht, um im Falle eines positiven Befundes keine Zeit mit der schwierigen Diagnosesicherung des IOL zu verlieren <sup>156</sup>. Allerdings ist nur bei etwa 11% der VRL-Patienten eine auffällige Liquoranalyse nachweisbar <sup>5</sup>. Bei einer nicht genau definierbaren Läsion im MRT oder einer ZNS-Beteiligung ergibt das Liquorpunktat bei bis zu 25% der Patienten eine positive Zytologie <sup>3, 4, 77</sup>. Inklusive Wiederholungsanalysen steigt die Anzahl der positiven Ergebnisse in der Liquorpunktion auf bis zu 45% <sup>11</sup>.

Falls durch den Nachweis maligner Zellen im Liquorpunktat die Diagnose eines ZNS-Lymphoms gestellt werden kann und eine gleichzeitige okuläre Beteiligung vorliegt, ist ein anschließendes Glaskörperaspirat weniger notwendig <sup>4</sup>. In Ausnahmefällen kann bei begründetem Verdacht auf ein ZNS-Lymphom auch eine stereotaktische Hirnbiopsie durchgeführt werden <sup>88</sup>.

#### 4.2.6 Schmelzpunktanalyse

Die Schmelzpunktanalyse, auf der der Fokus dieser Arbeit liegt, war zu Beginn dieser Studie kein etabliertes Diagnostikkriterium im Bereich der VRL-Diagnostik.

Die allelspezifische PCR mit anschließender Schmelzkurvenanalyse dient dem Nachweis bestimmter Mutationen.

Real time PCR-Geräte gehören zur Standardausstattung der meisten Labore, die Methode ermöglicht ein Ergebnis am selben Tag, da keiner der Zwischenschritte eine lange Inkubationszeit etc. benötigt. Darüber hinaus ist die Schmelzpunktanalyse auch bei sehr geringen Prozentsätzen (3%) an mutiertem Material noch sehr sensitiv und benötigt nur sehr wenig DNA zur Durchführung (50 ng) <sup>127</sup>. Hierbei wird die Kenntnis über die genaue genetische Veränderung genutzt, um mittels perfekter Kompatibilität von mutierter Sequenz und Sonde und dem „mismatch“ zwischen Sonde und WT-Sequenz die unterschiedlichen Schmelzpunkte unterscheiden zu können. Die Detektion des jeweiligen Schmelzpunktes erfolgt über das FRET-System, bei dem der LightCycler die Lichtemission registriert, die bei Übertragung der FRET-Energie während der Hybridisierung der DNA vom Akzeptor ausgesendet wird. Die in der Schmelzpunktanalyse dargestellten Schmelzkurven (Abbildungen 19 und 20, dargestellt in Punkt 3.4.2.) sind durch die Verwendung einer definierten DNA-Menge sowie der Positivkontrolle einheitlich beurteilbar und bieten nur sehr eingeschränkten Interpretationsspielraum <sup>17</sup>.

Zwei Einschränkungen hat die Schmelzpunktanalyse: Ohne real time PCR-Gerät ist die Methode nicht anwendbar und somit in der Praxis wohl auch in Zukunft den Referenzpathologien und -laboren vorbehalten. Darüber hinaus konnten auch mit dieser Untersuchung nur die *MYD88*<sup>L265P</sup>-mutierten Fälle

erfasst werden; auch einschließlich dieser Analyse konnte bei 2 Fällen nur anhand einer weiteren Biopsie die zytopathologische Bestätigung ihrer malignen Neoplasie erfolgen. Beide Präparate waren *MYD88<sup>WT</sup>* .

#### 4.2.7 Sequenzierung

Steht nicht die Detektion einer spezifischen Mutation im Vordergrund, bietet die Sequenzanalyse definierter Genabschnitte eine gute Nachweismethode. Diese ist zwar aufwändiger als die Schmelzpunktanalyse und weniger sensitiv, dafür allerdings gut geeignet, um einen breiteren Bereich des Genoms auf Mutationen hin zu überprüfen.

### 4.3 Betrachtung des Kollektivs – Einordnung in der Literatur

Bei 30% aller Patienten, die aufgrund des klinischen Verdachts auf ein IOL ein Glaskörperaspirat entnommen bekommen hatten, konnte ein Lymphom bestätigt werden <sup>17</sup>. Dies entspricht – besonders im Verhältnis zur Seltenheit dieser Erkrankung – einer durchaus hohen Rate .

#### 4.3.1 Inzidenzenvergleich

Im Vergleich der Assoziation von IOL und ZNS-Lymphom entspricht die Rate in dieser Studie ungefähr den Angaben in der Literatur, die bei Erstpräsentation etwa im Bereich von einem Drittel liegen <sup>4, 43</sup>.

#### 4.3.2 Geschlechtsverteilung

Die Geschlechtsverteilung der IOL innerhalb dieser Studie, in der Frauen etwa doppelt so häufig betroffen sind wie Männer (w : m liegt bei 14 : 6 für VRL, ein männlicher Patient ist an einem MZL erkrankt), deckt sich nicht mit den bekannten Zahlen für nodale DLBCL. Diese sprechen für eine stärkere Befallsrate seitens der Männer von ca. 1,5 : 1, auch bei PCNSL beträgt die Verteilung etwa 1,38 : 1 <sup>3, 23, 46, 47, 157</sup>.



Manche Daten zum (primären) VRL sprechen für eine höhere Befallsrate seitens der Frauen, im Verhältnis von  $w : m = 2 : 1$ . Andere Quellen geben ein ausgeglichenes Verhältnis an<sup>3, 4, 5, 6</sup>. Da das IOL eine sehr seltene Erkrankung ist, sind uneinheitliche Angaben im Zusammenhang mit den geringen Fallzahlen zu sehen.

Das 2 : 1 Verhältnis von Frauen und Männern in dieser Studie liegt zwar nicht im durchschnittlichen Bereich der vorhandenen Literaturangaben, dennoch bewegt es sich innerhalb publizierter Angaben, was die Repräsentativität des Patientenkollektivs bestärkt.

#### 4.3.3 Altersverteilung

Die Altersverteilung der IOL liegt laut aktueller Statistik in einer Spanne zwischen der dritten und achten Lebensdekade mit dem Häufigkeitsgipfel innerhalb des fünften bis siebten Lebensjahrzehnts<sup>3, 4</sup>.

Diese Spanne deckt sich ungefähr mit der Altersverteilung in dieser Studie, wenngleich kein Patient jünger als 40 Jahre alt war und das Durchschnittsalter in dieser Studie bei 67,2 Jahren lag. Ein annähernd Gauß-verteilter Häufigkeitsgipfel zwischen 50 und 70 Jahren lässt sich nicht beobachten. Allerdings ist ein Gesamtkollektiv von 21 Patienten nicht groß genug, um eine Gauß-Verteilung zu erwarten.

### 4.4 Diagnostik vor Beginn dieser Studie

#### 4.4.1 Zytologie und Immunzytochemie

Mit nur einem zytologisch und 3 immunzytochemisch eindeutigen Fällen ist die Sensitivität der morphologischen Diagnostik gering.

Allerdings war dies nicht überraschend (wie in 4.2.1 und 4.2.2 erläutert)<sup>73, 92, 95</sup>.

Hinsichtlich des Transportweges begünstigt die räumliche Nähe der Augenklinik und Pathologie in Tübingen eine kurze Transportzeit, was vorteilhaft für den Erhaltungszustand des Zellmaterials ist.

Die Frage der Zellmenge wird im Bereich der VRL auch in den nächsten Jahren kaum gelöst werden können; im Gegensatz zum Lymphknotenbefall, bei dem oft der komplette Knoten entnommen werden kann und darf, ist die anatomische Situation im Auge eine andere. Da das Auge ein kleines und empfindliches Organ ist, können lediglich geringste Zellmengen entnommen werden, ohne einen bleibenden Schaden zu verursachen.

Folglich ist es umso wichtiger, den Faktor „Zellqualität“ optimal zu gestalten<sup>29, 158</sup>. Sie ist der einzige Faktor, der mit den momentanen Möglichkeiten und Erkenntnissen verbessert beziehungsweise optimiert werden kann – für die Patienten kann diese scheinbar kleine Veränderung den Unterschied zwischen VRL-Diagnose oder einer Hinauszögerung der Therapie durch die fortbestehende Unklarheit ihres Leidens bedeuten.

#### 4.4.2 Klonalitätsanalyse

Der Wert der Klonalitätsanalyse zur Diagnostik der IOL liegt in dieser Studie darin, knapp 75% der tatsächlichen Lymphome anhand einer reproduzierbaren Monoklonalität zu erfassen (14 von 21). Als Hauptdiagnostikum ist sie allerdings aufgrund etwa 25% „falsch positiver“ Ergebnisse wenig geeignet (5 reproduzierbar monoklonale Ergebnisse ohne Zusammenhang mit einer Lymphomdiagnose).

Ein weiteres Problem war die Interpretation von „Banden erhöhter Intensität“: Diese können entweder ein monoklonales Zellbild vor dem Hintergrund eines reaktiven, polyklonalen Geschehens verschleiern oder das Resultat einer sehr geringen Zellmenge sein (Pseudoklonalität).

Wie in der Literatur beschrieben, gab es auch in dieser Studie Lymphome mit unauffälliger oder nicht auswertbarer Klonalität.

#### 4.4.3 Abschließende Beurteilung der Standarddiagnostik

13 IOL konnten anhand von Zytologie, Immunzytochemie und Klonalitätsanalyse diagnostiziert werden. Die verbleibenden 8 VRL konnten nur durch andere Methoden beziehungsweise zusätzliche Biopsien nachgewiesen

werden. Ein HIV-positiver Patient wurde als falsch positiv identifiziert: Anhand der Virologie konnte bei diesem Patienten eine Varizella-Zoster-Virusretinitis nachgewiesen werden. Dass akute Virusinfektionen ebenfalls zu atypischen Lymphozyten führen können und welche Konsequenz dies für den betroffenen Patienten bedeutet, wird in diesem Fall deutlich.

Somit lag vor Beginn dieser Arbeit die Spezifität der Standarddiagnostik bei 98%, die Sensitivität jedoch nur bei 62%.

Im folgenden Absatz wird die Verbesserung dieser beiden Größen durch die Mutationsanalyse beschrieben.

#### 4.5 Mutationsanalyse als diagnostische Ergänzung

Basierend auf den bereits beschriebenen Zusammenhängen, wurde im Rahmen dieser Studie versucht, die genetische Analyse des *MYD88*-Gens als Ergänzung der Diagnostikmethoden zu etablieren<sup>17, 46, 116, 117, 133</sup>. Das Ergebnis und speziell die Erkenntnisse hinsichtlich der *MYD88*<sup>L265P</sup>-Mutationsanalyse werden im Folgenden erläutert und mit der ursprünglichen Diagnose der Pathologie verglichen.

##### 4.5.1 Auswirkung der *MYD88*<sup>L265P</sup>-Mutationsanalyse auf die Diagnostik

Fast 30% der IOL konnten ausschließlich anhand der *MYD88*<sup>L265P</sup>-Mutation diagnostisch eindeutig als Lymphom identifiziert werden (6 von 21)<sup>17</sup>.

Im klinischen Verlauf konnte bei allen Patienten, die in der Schmelzpunktanalyse durch eine *MYD88*<sup>L265P</sup>-Mutation aufgefallen waren, die Erkrankung an einem IOL bestätigt werden<sup>17</sup>.

Wie spezifisch und sensitiv die Schmelzpunktanalyse mutierte Fälle trotz spärlicher Materialmenge identifizieren kann, wird besonders bei den Patienten Nummer 58 bis 60 deutlich:

Auch eine wiederholte Bewertung der morphologischen Ergebnisse und der molekularen Klonalitätsanalyse – anschließend an allelspezifische PCR und Schmelzpunktanalyse – ließ keine abweichende Interpretation der initial gestellten Diagnose zu. Vielmehr konnte bestätigt werden, dass die Erfassung

dieser Lymphome durch die etablierte Standarddiagnostik im Zusammenhang mit der spärlichen Zellmenge nicht möglich war.

Die definitive Diagnose dieser drei Fälle konnte ausschließlich anhand ihrer *MYD88*<sup>L265P</sup>-Mutation erfolgen.

Bei Patient Nummer 58 wurden aufgrund des dringenden klinischen Verdachts 3 Aspiate entnommen, anhand der Standarddiagnostik war jedoch zu keinem Zeitpunkt eine VRL-Bestätigung möglich. Die *MYD88*<sup>L265P</sup>-Mutation war mittels Schmelzpunktanalyse in allen 3 Proben eindeutig nachweisbar, was ihre Sensitivität unterstreicht.

Bei Patient Nummer 9, der an einem intraokulären Befall durch ein MZL der Konjunktiven leidet, wurde keine Mutation im *MYD88*-Gen nachgewiesen, was zu erwarten war, da diese Mutationen beim MZL unüblich sind <sup>17</sup>. Lymphome, die sich wie dieses MZL hauptsächlich extraokulär manifestieren, entsprechen einer anderen Entität als die VRL und basieren auf einem abweichenden Pathomechanismus.

Besonders hervorgehoben werden soll die Sensitivitätssteigerung um fast 30% - von 62% auf 90%, die durch die Erweiterung der Diagnostik um die Schmelzpunktanalyse erreicht werden konnte.

Der negative Prädiktionwert konnte von 85,5% auf 96% gesteigert werden <sup>17</sup>.

Dass in insgesamt 13 VRL eine *MYD88*<sup>L265P</sup>-Mutation nachgewiesen werden konnte, bestätigt die Beobachtung einer erhöhten Mutationsfrequenz dieser Mutation in Lymphomen immunprivilegierter Bereiche. Sie bildet die Basis dafür, dass die Schmelzpunktanalyse in Zukunft eine unverzichtbare Ergänzung in der IOL-Diagnostik sein kann, anhand derer über 60% der VRL diagnostiziert werden können.

Ein weiterer, entscheidender Vorteil dieses Mutationsnachweises ist die damit einhergehende Zuordnung des malignen Lymphoms zu einem bestimmten Pathomechanismus, da die *MYD88*<sup>L265P</sup>-Mutation in einer konstitutiven Aktivierung des NFκB-Signalweges resultiert <sup>28, 123</sup>.

Wenngleich diese Mutation auch in anderen Subgruppen des DLBCL beschrieben wurde, ist sie am häufigsten in DLBCL des aktivierten B-Zell-Typs

nachzuweisen, der dem dominierenden Subtyp bei Lymphomen immunprivilegierter Bereiche entspricht<sup>3, 109</sup>.

Da neue Therapieansätze auf die Inhibierung dieses Signalweges abzielen, könnte der Mutationsnachweis in Zukunft Hand in Hand mit einer Zuordnung zum entsprechenden Therapievorgehen einhergehen.

#### 4.5.2 Sequenzanalyse der Exons 3 und 4

Da auch andere bekannte Mutationen innerhalb des *MYD88*-Gens vorkommen, wurde bei sämtlichen IOL mit *MYD88*<sup>WT</sup> sowie allen suspekten Fällen eine Sanger-Sequenzierung der Exons 3 und 4 durchgeführt.

Durch die Sequenzanalyse konnte eine weitere Mutation im *MYD88*-Gen außerhalb des L265P-Lokus nachgewiesen werden (*MYD88*<sup>P258L</sup>, Patient Nummer 13)<sup>17</sup>.

Entsprechend publizierter Zahlen, die ca. 30% *MYD88*<sup>L265P</sup>-Mutationen und ca. 10% weitere Mutationen innerhalb des *MYD88*-Gens angeben, müssten statistisch bei 21 Lymphomen 2 an anderen Loci innerhalb des *MYD88*-Gens mutiert sein. In einem Kollektiv von nur 21 Patienten mit IOL ist diese Abweichung allerdings im Rahmen. Darüber hinaus beziehen sich diese Daten auf nodale DLBCL; Lymphome immunprivilegierter Bereiche (ZNS-Lymphome, testikuläre Lymphome) weisen jedoch abweichende Mutationsfrequenzen auf, wie beispielsweise eine erhöhte Frequenz der *MYD88*<sup>L265P</sup>-Mutation.

Somit ist die Sequenzanalyse eine gute Ergänzung zur Schmelzpunktanalyse. Da sie allerdings aufwendiger als die Schmelzpunktanalyse ist, wird sie den dringenden Verdachtsfällen vorbehalten bleiben. Darüber hinaus ist die Datenlage über bekannte Mutationen noch lange nicht vollständig, was die Ergebnisinterpretation in Bezug auf den Krankheitswert einer Genomveränderung teilweise schwierig gestaltet.

#### 4.6 Abschließende Wertigkeit der Mutationsanalyse

Im Ergebnis bleibt festzuhalten, dass VRL-Verdachtsfälle standardmäßig auf die *MYD88*<sup>L265P</sup>-Mutation untersucht werden sollten, um vorhandene Diagnostikmöglichkeiten zu nutzen und in der Folge schnellstmöglich eine adäquate Therapie einleiten zu können.

Besonders bei derart spärlicher Materialmenge wie bei der Diagnostik eines IOL stellt der Nachweis über die PCR bei einer Mutationsfrequenz von 66,7% eine ausgezeichnete Möglichkeit der Diagnosesicherung dar. Auch die eindeutige Abgrenzbarkeit des IOL zur wesentlich häufigeren Uveitis bedeutet einen großen Gewinn für die Diagnostik.

Die allelspezifische PCR mit anschließender Schmelzkurvenanalyse ist eine sehr spezifische und sensitive Methode. Das entsprechende PCR-Gerät (in der Pathologie Tübingen der LightCycler 480 II), das zur Durchführung der Analyse benötigt wird, ist in Referenzpathologien nicht unüblich. Alternativ ist auch anhand einer Sanger-Sequenzierung der Nachweis der Mutation möglich, allerdings ist diese Methode weniger sensitiv.

Obgleich die Ergebnisse dieser Studie in einer größeren, prospektiven Studie bestätigt werden sollten, auch, um eine möglichst genaue Mutationsfrequenz ermitteln zu können, lässt sich festhalten, dass Techniken wie die allelspezifische PCR oder auch das Next Generation Sequencing in Zukunft eine exzellente Ergänzung zu den zur Zeit verwendeten Methoden sein werden, da sie eine extrem hohe Sensitivität und Spezifität in ihrer Aussagekraft besitzen (im Vergleich mit der geringen Sensitivität der Zytologie und der hohen Rate falsch positiver Ergebnisse in der Klonalitätsanalyse).

In dieser Studie bestand kein signifikanter Zusammenhang zwischen *MYD88*-Mutationsstatus und jeglichen Patientenparametern wie Geschlecht, Alter, ZNS-Beteiligung etc. <sup>17</sup>.

Im Rahmen der Publikation der Ergebnisse dieser Arbeit wurde die *MYD88*-Mutationsfrequenz mit einem Patientenkollektiv aus Liverpool verglichen:

Hierbei wurde bei 6 von 8 VRL eine *MYD88*<sup>L265P</sup>-Mutation nachgewiesen (75%). Inklusive dieser Kohorte konnten anhand der Schmelzpunktanalyse 65,5% (19 von 29) der IOL erfasst werden; bei 69% (20 von 29) konnte eine Mutation im *MYD88*-Gen nachgewiesen werden (inklusive der *MYD88*<sup>P258L</sup>-Mutation) <sup>17</sup>.

Somit lässt sich durch die Mutationsanalyse – und insbesondere die Schmelzkurvenanalyse – ein hoher diagnostischer Gewinn erzielen. Die niedrige Zahl und der teils mangelhafte Erhaltungszustand der Zellen sowie klonale oder pseudoklonale IG-Gen-Rearrangements ohne Vorliegen eines malignen B-Zell-Klons, verhinderten in dieser Studie bei 38% der Patienten (8 von 21) die Diagnostizierung ihres IOL. Basierend auf der hohen Mutationsfrequenz lässt sich diese Lücke teilweise schließen und erlaubt auch bei unzureichendem Zellmaterial durch den Nachweis der Mutation eine definitive Lymphomdiagnose.

Aufgrund der vielfältigen Vorteile wurde das Screening der *MYD88*<sup>L265P</sup>-Mutation noch während des experimentellen Teils dieser Arbeit in der Pathologie Tübingen in die Standarddiagnostik für IOL aufgenommen.

#### 4.7 Schlussfolgerung und Ausblick

Der stetige Erkenntniszugewinn über das Mutationsprofil maligner Tumoren führt zu einem stark wachsenden Stellenwert von molekulargenetischen Untersuchungen in der Tumordiagnostik.

Für das VRL konnte im Zuge dieser Arbeit die *MYD88*<sup>L265P</sup>-Mutationsanalyse als sehr hilfreiche Diagnostikmethode nachgewiesen werden.

Die Diagnostik eines VRL ist aufgrund der geringen Materialmenge herausfordernd. Die fehlende Möglichkeit, dem Pathologen eine großzügige Menge an Zellmaterial zur Verfügung stellen zu können, birgt Schwierigkeiten und Anlässe für Fehldiagnosen. Die Materialmenge ist jedoch auch in Zukunft zugunsten des Organerhalts nicht veränderbar.

Die üblichen Diagnostikmethoden für Lymphome - Zytologie, Immunzytochemie und molekularer Klonalitätsanalyse - sind bei geringen Materialmengen fehleranfällig, was durch die Tatsache belegt wird, dass zusätzlich zu 13 primär diagnostizierten Lymphomen 6 weitere nur anhand der *MYD88*<sup>L265P</sup>-Mutationsanalyse eindeutig erfasst werden konnten.

Auch anhand einer klassischen PCR mit anschließender Sanger-Sequenzierung konnte die Mutation im *MYD88*-Gen nachgewiesen werden. Dies ist zwar aufwendiger und weniger sensitiv, deckt allerdings einen größeren Bereich des Genoms ab, wodurch bei einem der 21 IOL eine *MYD88*<sup>P258L</sup>-Mutation nachgewiesen werden konnte.

Trotz dieses diagnostischen Gewinns konnten 2 weitere VRL erst anhand einer zusätzlichen Choroidea-Biopsie erfasst werden und ein Fall wurde als falsch positiv reklassifiziert (alle 3 Fälle *MYD88*<sup>WT</sup>).

Besonders hinsichtlich der Prognose, die je nach Stadium der Krankheit stark variieren kann, kann die Sensitivität der Diagnostizierung – und der damit verbundene Zeitpunkt des Behandlungsbeginns - den Unterschied zwischen einem kurativen Therapieerfolg oder einer bereits palliativen Situation bedeuten.

Die Steigerung der diagnostischen Sensitivität von 62% auf 90,5% durch die Integrierung der Schmelzpunktanalyse ist ein großer Gewinn für die VRL-Patienten.



Durch die Aufnahme der Schmelzpunktanalyse in die Standarddiagnostik für VRL kann zukünftig die hohe Mutationsfrequenz, die in dieser Studie bei 66,7% lag, ausgenutzt werden und so ein größerer Anteil der Patienten in einem früheren Krankheitsstadium erkannt und therapiert werden, wodurch hoffentlich eine Prognoseverbesserung erzielt werden kann.

Ob die Mutationsanalyse in Zukunft eventuell sogar zur Bewertung des Therapieansprechens beziehungsweise -verlaufs verwendet werden kann, bleibt abzuwarten <sup>17</sup>.

## 5 Zusammenfassung

Das intraokuläre oder vitreoretinale Lymphom (IOL) stellt diagnostisch eine große Herausforderung dar, da es als sogenanntes Maskerade-Syndrom klinisch nur schwer von der Uveitis abzugrenzen ist und die spezielle anatomische Situation üblicherweise nur die Gewinnung von spärlich zytologischem Material erlaubt.

Anhand dieser Studie sollte untersucht werden, ob zur Diagnostik des IOL der Nachweis von Mutationen im *MYD88*-Gen mittels einer Schmelzpunktanalyse hilfreich sein könnte.

Das IOL ist eine sehr seltene Erkrankung und, da es meist einem hochmalignen Non-Hodgkin-Lymphom entspricht, mit einer sehr schlechten Prognose assoziiert. In den allermeisten Fällen handelt es sich anatomisch um ein vitreoretinales Lymphom (VRL). Laut WHO-Klassifikation zählt es zu den Lymphomen des zentralen Nervensystems (ZNS), mit denen es eine auffallend hohe Assoziation aufweist: Ungefähr 33% der IOL-Patienten leiden bei dessen Erstpräsentation zusätzlich an einem ZNS-Lymphom, und viele Patienten mit einem ZNS Lymphom entwickeln sekundär eine Augenbeteiligung. Beide Organe – ZNS und Auge – nehmen insofern eine Sonderstellung ein, als dass sie gemeinsam mit beispielsweise Hoden und Plazenta zu den immunprivilegierten Stellen des Körpers gezählt werden. Lymphome dieser Bereiche unterscheiden sich in ihrem genetischen Profil oft signifikant von nodalen DLBCL.

Die Abgrenzung eines VRL zu anderen häufigeren Krankheitsbildern wie beispielsweise einer Uveitis ist zytopathologisch teilweise kaum möglich und wird durch die geringe Zellmenge, die entnommen werden kann, ohne das Organ nachhaltig zu schädigen, zusätzlich erschwert. Die bislang etablierten Untersuchungsmethoden – Zytologie, Immunzytochemie, Durchflusszytometrie, Zytokin-Bestimmung und molekulare Klonalitätsanalyse - zeigen alle sowohl falsch negative als auch falsch positive Befunde. Insbesondere der molekulare Klonalitätsnachweis ist beim IOL problematisch.

Im Rahmen dieser Studie wurde versucht, den Nachweis von *MYD88*-Mutationen als zusätzliche diagnostische Methode für das IOL zu etablieren. Zwar ist die Frequenz der *MYD88*-Mutationen in nodalen DLBCL niedrig, bei Lymphomen immunprivilegierter Bereiche, wie dem ZNS- und testikulären Lymphom, wurde jedoch eine stark erhöhte Mutationsfrequenz von bis zu fast 80% nachgewiesen, wobei die *MYD88*<sup>L265P</sup>-Mutation weitaus die häufigste darstellt. Anhand ihres Genexpressionsprofils sind diese Lymphome meist dem aktivierten B-Zelltyp des DLBCL zuzuordnen. Da das VRL als Variante des DLBCL des ZNS gesehen wird, erwarteten wir eine ähnlich hohe Mutationsfrequenz und wollten diese diagnostisch nutzen.

Dafür wurden 75 Glaskörperaspirate von 69 verschiedenen Patienten retrospektiv untersucht, die im Zeitraum von 2010 bis 2014 gewonnen worden waren. Die Proben stammten von 38 Patientinnen und 31 Patienten im Alter zwischen 23 und 94 Jahren. Von 13 als IOL diagnostizierten Proben (12 VRL und ein Marginalzonen-Lymphom) konnte in 7 Aspiraten mittels allelspezifischer PCR und Schmelzkurvenanalyse die *MYD88*<sup>L265P</sup>-Mutation nachgewiesen werden. Zusätzlich konnte anhand der Sanger-Sequenzierung der Exons 3 und 4 eine *MYD88*<sup>P258L</sup>-Mutation identifiziert werden.

Überraschenderweise konnte im Gesamtkollektiv bei 6 weiteren Aspiraten die *MYD88*<sup>L265P</sup>-Mutation nachgewiesen werden. Diese waren anhand von Zytologie, Immunzytochemie und Klonalitätsanalyse nicht als IOL eingestuft worden. 3 dieser Fälle waren aufgrund eines monoklonalen IG-Gen-Rearrangement in der Klonalitätsanalyse als verdächtig gewertet worden, die übrigen waren als reaktiv eingestuft worden.

Im Rahmen der Studie konnten über eine Biopsie der Choroidea 2 weitere IOL nachgewiesen werden (beide ohne *MYD88*-Mutation). Ein initial als VRL diagnostizierter Patient (*MYD88*<sup>WT</sup>) wurde anhand einer bestätigten Varizella-Zoster-Virusretinitis als falsch positiv identifiziert.

Abschließend lässt sich festhalten, dass die Sensitivität der IOL-Diagnostik im Rahmen dieser Studie von 62% auf 90,5% gesteigert werden konnte und in die Standarddiagnostik eines intraokulären B-Zell Lymphoms unbedingt die

Überprüfung der *MYD88*<sup>L265P</sup>-Mutation aufgenommen werden sollte, was in der Pathologie Tübingen bereits umgesetzt wurde. Die Mutationsanalyse ist kurzfristig durchführbar, sehr sensitiv und kann schon bei geringsten DNA-Mengen (50 ng) angewendet werden, womit sie sehr gut zur IOL-Diagnostik geeignet ist.

## 6 Literaturverzeichnis

1. Delsol G. 2008. [The 2008 WHO lymphoma classification]. *Ann Pathol*.28 Spec No 1(1):S20-24.
2. Campo E, Swerdlow SH, Harris NL, Pileri S, Stein H, Jaffe ES. 2011. The 2008 WHO classification of lymphoid neoplasms and beyond: evolving concepts and practical applications. *Blood*.117(19):5019-5032.
3. Fend F, Ferreri AJ, Coupland SE. 2016. How we diagnose and treat vitreoretinal lymphoma. *Br J Haematol*.173(5):680-692.
4. Sahoo MS, Mehta H, Swampillai AJ, Cohen VM, Amin SZ, Plowman PN, Lightman S. 2014. Primary intraocular lymphoma. *Surv Ophthalmol*.59(5):503-516.
5. Grimm SA, Pulido JS, Jahnke K, Schiff D, Hall AJ, Shenkier TN, Siegal T, Doolittle ND, Batchelor T, Herrlinger U, Neuwelt EA, Laperriere N, Chamberlain MC, Blay JY, Ferreri AJ, Omuro AM, Thiel E, Abrey LE. 2007. Primary intraocular lymphoma: an International Primary Central Nervous System Lymphoma Collaborative Group Report. *Ann Oncol*.18(11):1851-1855.
6. Buettner H, Bolling JP. 1993. Intravitreal large-cell lymphoma. *Mayo Clin Proc*.68(10):1011-1015.
7. Chan CC, Wallace DJ. 2004. Intraocular lymphoma: update on diagnosis and management. *Cancer Control*.11(5):285-295.
8. Coupland SE, Heimann H, Bechrakis NE. 2004. Primary intraocular lymphoma: a review of the clinical, histopathological and molecular biological features. *Graefes Arch Clin Exp Ophthalmol*.242(11):901-913.
9. Peterson K, Gordon KB, Heinemann MH, DeAngelis LM. 1993. The clinical spectrum of ocular lymphoma. *Cancer*.72(3):843-849.
10. DeAngelis LM. 2001. Brain tumors. *N Engl J Med*.344(2):114-123.
11. Whitcup SM, de Smet MD, Rubin BI, Palestine AG, Martin DF, Burnier M, Jr., Chan CC, Nussenblatt RB. 1993. Intraocular lymphoma. Clinical and histopathologic diagnosis. *Ophthalmology*.100(9):1399-1406.
12. Grange LK, Jacobs-EI N, Wiley HE, Kurup S, Chan CC, Sen HN. 2013. Intraocular (vitreoretinal) lymphoma following primary testicular lymphoma. *Can J Ophthalmol*.48(4):e95-97.
13. Aliferis K, Chan CC, Donati G, Baglivo E. 2008. Intraocular lymphoma following a primary testicular lymphoma in remission for 10 years. *Int Ophthalmol*.28(6):439-440.

14. Villano JL, Koshy M, Shaikh H, Dolecek TA, McCarthy BJ. 2011. Age, gender, and racial differences in incidence and survival in primary CNS lymphoma. *Br J Cancer*.105(9):1414-1418.
15. Levasseur SD, Wittenberg LA, White VA. 2013. Vitreoretinal lymphoma: a 20-year review of incidence, clinical and cytologic features, treatment, and outcomes. *JAMA ophthalmology*.131(1):50-55.
16. Intzedy L, Teoh SC, Hogan A, Mangwana S, Mayer EJ, Dick AD, Pawade J. 2008. Cytopathological analysis of vitreous in intraocular lymphoma. *Eye (Lond)*.22(2):289-293.
17. Bonzheim I, Giese S, Deuter C, Süsskind D, Zierhut M, Waizel M, Szurman P, Federmann B, Schmidt J, Quintanilla-Martinez L, Coupland SE, Bartz-Schmidt KU, Fend F. 2015. High frequency of MYD88 mutations in vitreoretinal B-cell lymphoma: a valuable tool to improve diagnostic yield of vitreous aspirates. *Blood*.126(1):76-79.
18. Akpek EK, Ahmed I, Hochberg FH, Soheilian M, Dryja TP, Jakobiec FA, Foster CS. 1999. Intraocular-central nervous system lymphoma: clinical features, diagnosis, and outcomes. *Ophthalmology*.106(9):1805-1810.
19. Berenbom A, Davila RM, Lin HS, Harbour JW. 2007. Treatment outcomes for primary intraocular lymphoma: implications for external beam radiotherapy. *Eye (Lond)*.21(9):1198-1201.
20. Cassoux N, Merle-Beral H, Leblond V, Bodaghi B, Milea D, Gerber S, Fardeau C, Reux I, Xuan KH, Chan CC, LeHoang P. 2000. Ocular and central nervous system lymphoma: clinical features and diagnosis. *Ocul Immunol Inflamm*.8(4):243-250.
21. Char DH, Ljung BM, Miller T, Phillips T. 1988. Primary intraocular lymphoma (ocular reticulum cell sarcoma) diagnosis and management. *Ophthalmology*.95(5):625-630.
22. Coupland SE, Bechrakis NE, Anastassiou G, Foerster AM, Heiligenhaus A, Pleyer U, Hummel M, Stein H. 2003. Evaluation of vitrectomy specimens and chorioretinal biopsies in the diagnosis of primary intraocular lymphoma in patients with Masquerade syndrome. *Graefes Arch Clin Exp Ophthalmol*.241(10):860-870.
23. Herold G. 2014. INNERE MEDIZIN, S. 71-91, GERD HEROLD und Mitarbeiter, Köln.
24. Coupland SE. 2013. Molecular pathology of lymphoma. *Eye (Lond)*.27(2):180-189.

25. Swerdlow SH CE, Harris NL, Jaffe ES, Pileri SA, Stein H et al. 2008. WHO Classification of Tumors of Haematopoietic and Lymphoid Tissues 4th ed. IARC Press. Lyon, France.
26. Karimi M, Soheilian M, Kanavi MR. 2011. Bilateral primary intraocular lymphoma. *Journal of ophthalmic & vision research*.6(4):344-347.
27. Fuller GN. 2008. The WHO Classification of Tumours of the Central Nervous System, 4th edition. *Arch Pathol Lab Med*.132(6):906.
28. Lenz G, Wright GW, Emre NC, Kohlhammer H, Dave SS, Davis RE, Carty S, Lam LT, Shaffer AL, Xiao W, Powell J, Rosenwald A, Ott G, Muller-Hermelink HK, Gascoyne RD, Connors JM, Campo E, Jaffe ES, Delabie J, Smeland EB, Rimsza LM, Fisher RI, Weisenburger DD, Chan WC, Staudt LM. 2008. Molecular subtypes of diffuse large B-cell lymphoma arise by distinct genetic pathways. *Proc Natl Acad Sci U S A*.105(36):13520-13525.
29. Char DH, Ljung BM, Deschenes J, Miller TR. 1988. Intraocular lymphoma: immunological and cytological analysis. *Br J Ophthalmol*.72(12):905-911.
30. Bradfield JW. 1974. Letter: Classification of non-Hodgkin's lymphomas. *Lancet*.2(7881):652-653.
31. Asano N, Nakamura S. 2014. [Malignant lymphoma]. *Rinsho Byori*.62(6):605-611.
32. Schwarz J, Penka M, Indrak K, Pospisilova D, Pytlik R, Dulicek P, Doubek M, Kren L, Campr V, Czech MPDWG. 2008. The WHO 2008 classification of Ph-myeloproliferative disorders: statement of the Czech MPD Working Group. *Leukemia*.22(11):2118-2119.
33. Early P, Huang H, Davis M, Calame K, Hood L. 1980. An immunoglobulin heavy chain variable region gene is generated from three segments of DNA: VH, D and JH. *Cell*.19(4):981-992.
34. Murphy K, Weaver C. 2012. Janeway's Immunobiology, 9. Auflage, Garland Science, New York.
35. Murphy K, Travers P, Walport M. 2009. Janeway Immunologie, 7. Auflage, Spektrum Akademischer Verlag, Heidelberg.
36. Wardemann H, Yurasov S, Schaefer A, Young JW, Meffre E, Nussenzweig MC. 2003. Predominant autoantibody production by early human B cell precursors. *Science*.301(5638):1374-1377.
37. Lüllmann-Rauch. 2009. Histologie, 3. Auflage, Georg Thieme Verlag, Stuttgart, New York.

38. Chen C, Nagy Z, Radic MZ, Hardy RR, Huszar D, Camper SA, Weigert M. 1995. The site and stage of anti-DNA B-cell deletion. *Nature*.373(6511):252-255.
39. Nemazee D. 1996. Antigen receptor 'capacity' and the sensitivity of self-tolerance. *Immunol Today*.17(1):25-29.
40. Barrington RA, Zhang M, Zhong X, Jonsson H, Holodick N, Cherukuri A, Pierce SK, Rothstein TL, Carroll MC. 2005. CD21/CD19 coreceptor signaling promotes B cell survival during primary immune responses. *J Immunol*.175(5):2859-2867.
41. Fearon DT, Carroll MC. 2000. Regulation of B lymphocyte responses to foreign and self-antigens by the CD19/CD21 complex. *Annu Rev Immunol*.18:393-422.
42. Coupland SE, Damato B. 2008. Understanding intraocular lymphomas. *Clin Experiment Ophthalmol*.36(6):564-578.
43. Hochberg FH, Miller DC. 1988. Primary central nervous system lymphoma. *J Neurosurg*.68(6):835-853.
44. Dolecek TA, Propp JM, Stroup NE, Kruchko C. 2012. CBTRUS statistical report: primary brain and central nervous system tumors diagnosed in the United States in 2005-2009. *Neuro Oncol*.14 Suppl 5:v1-49.
45. Hoffman S, Propp JM, McCarthy BJ. 2006. Temporal trends in incidence of primary brain tumors in the United States, 1985-1999. *Neuro Oncol*.8(1):27-37.
46. Phillips EH, Fox CP, Cwynarski K. 2014. Primary CNS lymphoma. *Curr Hematol Malig Rep*.9(3):243-253.
47. Hoang-Xuan K, Bessell E, Bromberg J, Hottinger AF, Preusser M, Ruda R, Schlegel U, Siegal T, Soussain C, Abacioglu U, Cassoux N, Deckert M, Dirven CM, Ferreri AJ, Graus F, Henriksson R, Herrlinger U, Taphoorn M, Soffiatti R, Weller M, European Association for Neuro-Oncology Task Force on Primary CNSL. 2015. Diagnosis and treatment of primary CNS lymphoma in immunocompetent patients: guidelines from the European Association for Neuro-Oncology. *Lancet Oncol*.16(7):e322-332.
48. Wilson DJ, Brazier R, Rosenbaum JT. 1992. Intraocular lymphoma. Immunopathologic analysis of vitreous biopsy specimens. *Arch Ophthalmol*.110(10):1455-1458.
49. Chan SM, Hutnik CM, Heathcote JG, Orton RB, Banerjee D. 2000. Iris lymphoma in a pediatric cardiac transplant recipient: clinicopathologic findings. *Ophthalmology*.107(8):1479-1482.



50. Sobrin L, Dubovy SR, Davis JL, Murray TG. 2005. Isolated, bilateral intraocular lymphoma in a 15-year-old girl. *Retina*.25(3):370-373.
51. Brown SM, Jampol LM, Cantrill HL. 1994. Intraocular lymphoma presenting as retinal vasculitis. *Surv Ophthalmol*.39(2):133-140.
52. Hoffman PM, McKelvie P, Hall AJ, Stawell RJ, Santamaria JD. 2003. Intraocular lymphoma: a series of 14 patients with clinicopathological features and treatment outcomes. *Eye (Lond)*.17(4):513-521.
53. Chan CC, Shen DF, Whitcup SM, Nussenblatt RB. 1999. Detection of human herpesvirus-8 and Epstein-Barr virus DNA in primary intraocular lymphomas. *Blood*.93(8):2749-2751.
54. MacMahon EM, Glass JD, Hayward SD, Mann RB, Becker PS, Charache P, McArthur JC, Ambinder RF. 1991. Epstein-Barr virus in AIDS-related primary central nervous system lymphoma. *Lancet*.338(8773):969-973.
55. Chan CC. 2003. Molecular pathology of primary intraocular lymphoma. *Trans Am Ophthalmol Soc*.101:275-292.
56. Cote TR, Manns A, Hardy CR, Yellin FJ, Hartge P. 1996. Epidemiology of brain lymphoma among people with or without acquired immunodeficiency syndrome. AIDS/Cancer Study Group. *J Natl Cancer Inst*.88(10):675-679.
57. Goldberg DE, Smithen LM, Angelilli A, Freeman WR. 2005. HIV-associated retinopathy in the HAART era. *Retina*.25(5):633-649; quiz 682-633.
58. Nasir S, DeAngelis LM. 2000. Update on the management of primary CNS lymphoma. *Oncology (Williston Park)*.14(2):228-234; discussion 237-242, 244.
59. Griffith TS, Brunner T, Fletcher SM, Green DR, Ferguson TA. 1995. Fas ligand-induced apoptosis as a mechanism of immune privilege. *Science*.270(5239):1189-1192.
60. Niederkorn JY. 2006. See no evil, hear no evil, do no evil: the lessons of immune privilege. *Nat Immunol*.7(4):354-359.
61. Green DR, Ferguson TA. 2001. The role of Fas ligand in immune privilege. *Nat Rev Mol Cell Biol*.2(12):917-924.
62. Abi-Hanna D, Wakefield D, Watkins S. 1988. HLA antigens in ocular tissues. I. In vivo expression in human eyes. *Transplantation*.45(3):610-613.

63. Lampson LA, Fisher CA. 1984. Weak HLA and beta 2-microglobulin expression of neuronal cell lines can be modulated by interferon. *Proc Natl Acad Sci U S A*.81(20):6476-6480.
64. Rouas-Freiss N, LeMaoult J, Moreau P, Dausset J, Carosella ED. 2003. HLA-G in transplantation: a relevant molecule for inhibition of graft rejection? *Am J Transplant*.3(1):11-16.
65. Le Discorde M, Moreau P, Sabatier P, Legeais JM, Carosella ED. 2003. Expression of HLA-G in human cornea, an immune-privileged tissue. *Hum Immunol*.64(11):1039-1044.
66. Jager MJ, Bradley D, Streilein JW. 1995. Immunosuppressive properties of cultured human cornea and ciliary body in normal and pathological conditions. *Transpl Immunol*.3(2):135-142.
67. Chan CC, Shen D, Hackett JJ, Buggage RR, Tuailon N. 2003. Expression of chemokine receptors, CXCR4 and CXCR5, and chemokines, BLC and SDF-1, in the eyes of patients with primary intraocular lymphoma. *Ophthalmology*.110(2):421-426.
68. Deckert M, Montesinos-Rongen M, Brunn A, Siebert R. 2014. Systems biology of primary CNS lymphoma: from genetic aberrations to modeling in mice. *Acta Neuropathol*.127(2):175-188.
69. Montesinos-Rongen M, Brunn A, Bentink S, Basso K, Lim WK, Klapper W, Schaller C, Reifenberger G, Rubenstein J, Wiestler OD, Spang R, Dalla-Favera R, Siebert R, Deckert M. 2008. Gene expression profiling suggests primary central nervous system lymphomas to be derived from a late germinal center B cell. *Leukemia*.22(2):400-405.
70. Smith JR, Brazier RM, Paoletti S, Lipp M, Ugucioni M, Rosenbaum JT. 2003. Expression of B-cell-attracting chemokine 1 (CXCL13) by malignant lymphocytes and vascular endothelium in primary central nervous system lymphoma. *Blood*.101(3):815-821.
71. Smith JR, Falkenhagen KM, Coupland SE, Chipps TJ, Rosenbaum JT, Brazier RM. 2007. Malignant B cells from patients with primary central nervous system lymphoma express stromal cell-derived factor-1. *Am J Clin Pathol*.127(4):633-641.
72. Rubenstein JL, Wong VS, Kadoch C, Gao HX, Barajas R, Chen L, Josephson SA, Scott B, Douglas V, Maiti M, Kaplan LD, Treseler PA, Cha S, Hwang JH, Cinque P, Cyster JG, Lowell C. 2013. CXCL13 plus interleukin 10 is highly specific for the diagnosis of CNS lymphoma. *Blood*.121(23):4740-4748.
73. Rothova A, Ooijman F, Kerkhoff F, Van Der Lelij A, Lokhorst HM. 2001. Uveitis masquerade syndromes. *Ophthalmology*.108(2):386-399.

74. AlQahtani A, Touitou V, Cassoux N, Akinin C, Merle-Beral H, Bodaghi B, LeHoang P. 2014. More than a masquerade syndrome: atypical presentations of vitreoretinal lymphomas. *Ocul Immunol Inflamm.*22(3):189-196.
75. Faia LJ, Chan CC. 2009. Primary intraocular lymphoma. *Arch Pathol Lab Med.*133(8):1228-1232.
76. Bardenstein DS. 1998. Intraocular Lymphoma. *Cancer Control.*5(4):317-325.
77. Grimm SA, McCannel CA, Omuro AM, Ferreri AJ, Blay JY, Neuwelt EA, Siegal T, Batchelor T, Jahnke K, Shenkier TN, Hall AJ, Graus F, Herrlinger U, Schiff D, Raizer J, Rubenstein J, Laperriere N, Thiel E, Doolittle N, Iwamoto FM, Abrey LE. 2008. Primary CNS lymphoma with intraocular involvement: International PCNSL Collaborative Group Report. *Neurology.*71(17):1355-1360.
78. Ferreri AJ, Blay JY, Reni M, Pasini F, Gubkin A, Tirelli U, Calderoni A, Zucca E, Cortelazzo S, Chassagne C, Tinguely M, Borisch B, Berger F, Ponzoni M, Cavalli F, International Extranodal Lymphoma Study G. 2002. Relevance of intraocular involvement in the management of primary central nervous system lymphomas. *Ann Oncol.*13(4):531-538.
79. Sandor V, Stark-Vancs V, Pearson D, Nussenblat R, Whitcup SM, Brouwers P, Patronas N, Heiss J, Jaffe E, deSmet M, Kohler D, Simon R, Wittes R. 1998. Phase II trial of chemotherapy alone for primary CNS and intraocular lymphoma. *J Clin Oncol.*16(9):3000-3006.
80. DeAngelis LM. 1999. Primary CNS lymphoma: treatment with combined chemotherapy and radiotherapy. *J Neurooncol.*43(3):249-257.
81. Riemens A, Bromberg J, Touitou V, Sobolewska B, Missotten T, Baarsma S, Hoyng C, Cordero-Coma M, Tomkins-Netzer O, Rozalski A, Tugal-Tutkun I, Guex-Crosier Y, Los LI, Bollemeijer JG, Nolan A, Pawade J, Willermain F, Bodaghi B, ten Dam-van Loon N, Dick A, Zierhut M, Lightman S, Mackensen F, Moulin A, Erckens R, Wensing B, le Hoang P, Lokhorst H, Rothova A. 2015. Treatment strategies in primary vitreoretinal lymphoma: a 17-center European collaborative study. *JAMA ophthalmology.*133(2):191-197.
82. Soussain C, Choquet S, Fourme E, Delgadillo D, Bouabdallah K, Ghesquieres H, Damaj G, Dupriez B, Vargaftig J, Gonzalez A, Houillier C, Taillandier L, Hoang-Xuan K, Leblond V. 2012. Intensive chemotherapy with thiotepa, busulfan and cyclophosphamide and hematopoietic stem cell rescue in relapsed or refractory primary central nervous system lymphoma and intraocular lymphoma: a retrospective study of 79 cases. *Haematologica.*97(11):1751-1756.
83. Soussain C, Suzan F, Hoang-Xuan K, Cassoux N, Levy V, Azar N, Belanger C, Achour E, Ribrag V, Gerber S, Delattre JY, Leblond V. 2001.

Results of intensive chemotherapy followed by hematopoietic stem-cell rescue in 22 patients with refractory or recurrent primary CNS lymphoma or intraocular lymphoma. *J Clin Oncol.*19(3):742-749.

84. Soussain C, Merle-Beral H, Reux I, Sutton L, Fardeau C, Gerber S, Ben Othman T, Binet JL, Lehoang P, Leblond V. 1996. A single-center study of 11 patients with intraocular lymphoma treated with conventional chemotherapy followed by high-dose chemotherapy and autologous bone marrow transplantation in 5 cases. *Leuk Lymphoma.*23(3-4):339-345.

85. Soussain C, Hoang-Xuan K, Taillandier L, Fourme E, Choquet S, Witz F, Casasnovas O, Dupriez B, Souleau B, Taksin AL, Gisselbrecht C, Jaccard A, Omuro A, Sanson M, Janvier M, Kolb B, Zini JM, Leblond V, Societe Francaise de Greffe de Moelle Osseuse-Therapie C. 2008. Intensive chemotherapy followed by hematopoietic stem-cell rescue for refractory and recurrent primary CNS and intraocular lymphoma: Societe Francaise de Greffe de Moelle Osseuse-Therapie Cellulaire. *J Clin Oncol.*26(15):2512-2518.

86. de Smet MD, Vancs VS, Kohler D, Solomon D, Chan CC. 1999. Intravitreal chemotherapy for the treatment of recurrent intraocular lymphoma. *Br J Ophthalmol.*83(4):448-451.

87. Farooq U, Laport GG. 2014. Recent progress: hematopoietic cell transplantation for diffuse large B cell lymphoma. *Leuk Lymphoma:*1-22.

88. Coupland SE. 2012. Analysis of intraocular biopsies. *Dev Ophthalmol.*49:96-116.

89. Augsburger JJ, Greatrex KV. 1989. Intraocular lymphoma: clinical presentations, differential diagnosis and treatment. *Trans Pa Acad Ophthalmol Otolaryngol.*41:796-808.

90. Buggage RR, Chan CC, Nussenblatt RB. 2001. Ocular manifestations of central nervous system lymphoma. *Curr Opin Oncol.*13(3):137-142.

91. Rodriguez EF, Sepah YJ, Jang HS, Ibrahim M, Nguyen QD, Rodriguez FJ. 2014. Cytologic features in vitreous preparations of patients with suspicion of intraocular lymphoma. *Diagn Cytopathol.*42(1):37-44.

92. Wang Y, Shen D, Wang VM, Sen HN, Chan CC. 2011. Molecular biomarkers for the diagnosis of primary vitreoretinal lymphoma. *International journal of molecular sciences.*12(9):5684-5697.

93. Liu K, Klintworth GK, Dodd LG. 1999. Cytologic findings in vitreous fluids. Analysis of 74 specimens. *Acta Cytol.*43(2):201-206.

94. Farkas T, Harbour JW, Davila RM. 2004. Cytologic diagnosis of intraocular lymphoma in vitreous aspirates. *Acta Cytol.*48(4):487-491.

95. Davis JL, Miller DM, Ruiz P. 2005. Diagnostic testing of vitrectomy specimens. *Am J Ophthalmol*.140(5):822-829.
96. Raparia K, Chang CC, Chevez-Barrios P. 2009. Intraocular lymphoma: diagnostic approach and immunophenotypic findings in vitrectomy specimens. *Arch Pathol Lab Med*.133(8):1233-1237.
97. Zaldivar RA, Martin DF, Holden JT, Grossniklaus HE. 2004. Primary intraocular lymphoma: clinical, cytologic, and flow cytometric analysis. *Ophthalmology*.111(9):1762-1767.
98. Trainor KJ, Brisco MJ, Wan JH, Neoh S, Grist S, Morley AA. 1991. Gene rearrangement in B- and T-lymphoproliferative disease detected by the polymerase chain reaction. *Blood*.78(1):192-196.
99. Lennert K, Stein H, Kaiserling E. 1975. Cytological and functional criteria for the classification of malignant lymphomata. *Br J Cancer Suppl*.2:29-43.
100. Richards MA, Stansfeld AG. 1988. Updated Kiel classification. *Lancet*.1(8591):937.
101. Stansfeld AG, Diebold J, Noel H, Kapanci Y, Rilke F, Kelenyi G, Sundstrom C, Lennert K, van Unnik JA, Mioduszezwska O, et al. 1988. Updated Kiel classification for lymphomas. *Lancet*.1(8580):292-293.
102. Raja H, Snyder MR, Johnston PB, O'Neill BP, Caraballo JN, Balsanek JG, Peters BE, Decker PA, Pulido JS. 2013. Effect of intravitreal methotrexate and rituximab on interleukin-10 levels in aqueous humor of treated eyes with vitreoretinal lymphoma. *PLoS One*.8(6):e65627.
103. Dunleavy K, Grant C, Wilson WH. 2013. Using biologic predictive factors to direct therapy of diffuse large B-cell lymphoma. *Therapeutic advances in hematology*.4(1):43-57.
104. Deshpande AJ, Buske, C, Quintanilla-Martinez, L, Fend, F. 2010. Molecular Pathology of Haematolymphoid Diseases, Molecular Oncogenesis, S. 3-19, C. H. Dunphy, Springer Verlag, New York
105. Camilleri-Broet S, Criniere E, Broet P, Delwail V, Mokhtari K, Moreau A, Kujas M, Raphael M, Iraqi W, Sautes-Fridman C, Colombat P, Hoang-Xuan K, Martin A. 2006. A uniform activated B-cell-like immunophenotype might explain the poor prognosis of primary central nervous system lymphomas: analysis of 83 cases. *Blood*.107(1):190-196.
106. Coupland SE, Loddenkemper C, Smith JR, Braziel RM, Charlotte F, Anagnostopoulos I, Stein H. 2005. Expression of immunoglobulin transcription factors in primary intraocular lymphoma and primary central nervous system lymphoma. *Invest Ophthalmol Vis Sci*.46(11):3957-3964.

107. Rosenwald A, Wright G, Chan WC, Connors JM, Campo E, Fisher RI, Gascoyne RD, Muller-Hermelink HK, Smeland EB, Giltnane JM, Hurt EM, Zhao H, Averett L, Yang L, Wilson WH, Jaffe ES, Simon R, Klausner RD, Powell J, Duffey PL, Longo DL, Greiner TC, Weisenburger DD, Sanger WG, Dave BJ, Lynch JC, Vose J, Armitage JO, Montserrat E, Lopez-Guillermo A, Grogan TM, Miller TP, LeBlanc M, Ott G, Kvaloy S, Delabie J, Holte H, Krajci P, Stokke T, Staudt LM, Lymphoma/Leukemia Molecular Profiling P. 2002. The use of molecular profiling to predict survival after chemotherapy for diffuse large-B-cell lymphoma. *N Engl J Med*.346(25):1937-1947.
108. Sung CO, Kim SC, Karnan S, Karube K, Shin HJ, Nam DH, Suh YL, Kim SH, Kim JY, Kim SJ, Kim WS, Seto M, Ko YH. 2011. Genomic profiling combined with gene expression profiling in primary central nervous system lymphoma. *Blood*.117(4):1291-1300.
109. Ngo VN, Young RM, Schmitz R, Jhavar S, Xiao W, Lim KH, Kohlhammer H, Xu W, Yang Y, Zhao H, Shaffer AL, Romesser P, Wright G, Powell J, Rosenwald A, Muller-Hermelink HK, Ott G, Gascoyne RD, Connors JM, Rimsza LM, Campo E, Jaffe ES, Delabie J, Smeland EB, Fisher RI, Braziel RM, Tubbs RR, Cook JR, Weisenburger DD, Chan WC, Staudt LM. 2011. Oncogenically active MYD88 mutations in human lymphoma. *Nature*.470(7332):115-119.
110. Wright G, Tan B, Rosenwald A, Hurt EH, Wiestner A, Staudt LM. 2003. A gene expression-based method to diagnose clinically distinct subgroups of diffuse large B cell lymphoma. *Proc Natl Acad Sci U S A*.100(17):9991-9996.
111. Alizadeh AA, Eisen MB, Davis RE, Ma C, Lossos IS, Rosenwald A, Boldrick JC, Sabet H, Tran T, Yu X, Powell JI, Yang L, Marti GE, Moore T, Hudson J, Jr., Lu L, Lewis DB, Tibshirani R, Sherlock G, Chan WC, Greiner TC, Weisenburger DD, Armitage JO, Warnke R, Levy R, Wilson W, Grever MR, Byrd JC, Botstein D, Brown PO, Staudt LM. 2000. Distinct types of diffuse large B-cell lymphoma identified by gene expression profiling. *Nature*.403(6769):503-511.
112. Staudt LM, Dave S. 2005. The biology of human lymphoid malignancies revealed by gene expression profiling. *Adv Immunol*.87:163-208.
113. Lenz G, Staudt LM. 2010. Aggressive lymphomas. *N Engl J Med*.362(15):1417-1429.
114. Jaffe ES. 2009. The 2008 WHO classification of lymphomas: implications for clinical practice and translational research. *Hematology Am Soc Hematol Educ Program*:523-531.
115. Lam LT, Wright G, Davis RE, Lenz G, Farinha P, Dang L, Chan JW, Rosenwald A, Gascoyne RD, Staudt LM. 2008. Cooperative signaling through the signal transducer and activator of transcription 3 and nuclear factor-

{kappa}B pathways in subtypes of diffuse large B-cell lymphoma. *Blood*.111(7):3701-3713.

116. Kraan W, Horlings HM, van Keimpema M, Schilder-Tol EJ, Oud ME, Scheepstra C, Kluin PM, Kersten MJ, Spaargaren M, Pals ST. 2013. High prevalence of oncogenic MYD88 and CD79B mutations in diffuse large B-cell lymphomas presenting at immune-privileged sites. *Blood cancer journal*.3:e139.

117. Braggio E, Van Wier S, Ojha J, McPhail E, Asmann YW, Egan J, da Silva JA, Schiff D, Lopes MB, Decker PA, Valdez R, Tibes R, Eckloff B, Witzig TE, Stewart AK, Fonseca R, O'Neill BP. 2015. Genome-Wide Analysis Uncovers Novel Recurrent Alterations in Primary Central Nervous System Lymphomas. *Clin Cancer Res*.21(17):3986-3994.

118. Treon SP, Xu L, Yang G, Zhou Y, Liu X, Cao Y, Sheehy P, Manning RJ, Patterson CJ, Tripsas C, Arcaini L, Pinkus GS, Rodig SJ, Sohani AR, Harris NL, Laramie JM, Skifter DA, Lincoln SE, Hunter ZR. 2012. MYD88 L265P somatic mutation in Waldenstrom's macroglobulinemia. *N Engl J Med*.367(9):826-833.

119. Lenz G, Davis RE, Ngo VN, Lam L, George TC, Wright GW, Dave SS, Zhao H, Xu W, Rosenwald A, Ott G, Muller-Hermelink HK, Gascoyne RD, Connors JM, Rimsza LM, Campo E, Jaffe ES, Delabie J, Smeland EB, Fisher RI, Chan WC, Staudt LM. 2008. Oncogenic CARD11 mutations in human diffuse large B cell lymphoma. *Science*.319(5870):1676-1679.

120. Davis RE, Ngo VN, Lenz G, Tolar P, Young RM, Romesser PB, Kohlhammer H, Lamy L, Zhao H, Yang Y, Xu W, Shaffer AL, Wright G, Xiao W, Powell J, Jiang JK, Thomas CJ, Rosenwald A, Ott G, Muller-Hermelink HK, Gascoyne RD, Connors JM, Johnson NA, Rimsza LM, Campo E, Jaffe ES, Wilson WH, Delabie J, Smeland EB, Fisher RI, Braziel RM, Tubbs RR, Cook JR, Weisenburger DD, Chan WC, Pierce SK, Staudt LM. 2010. Chronic active B-cell-receptor signalling in diffuse large B-cell lymphoma. *Nature*.463(7277):88-92.

121. Ngo VN, Davis RE, Lamy L, Yu X, Zhao H, Lenz G, Lam LT, Dave S, Yang L, Powell J, Staudt LM. 2006. A loss-of-function RNA interference screen for molecular targets in cancer. *Nature*.441(7089):106-110.

122. Lin SC, Lo YC, Wu H. 2010. Helical assembly in the MyD88-IRAK4-IRAK2 complex in TLR/IL-1R signalling. *Nature*.465(7300):885-890.

123. Milhollen MA, Traore T, Adams-Duffy J, Thomas MP, Berger AJ, Dang L, Dick LR, Garnsey JJ, Koenig E, Langston SP, Manfredi M, Narayanan U, Rolfe M, Staudt LM, Soucy TA, Yu J, Zhang J, Bolen JB, Smith PG. 2010. MLN4924, a NEDD8-activating enzyme inhibitor, is active in diffuse large B-cell lymphoma models: rationale for treatment of NF- $\kappa$ B-dependent lymphoma. *Blood*.116(9):1515-1523.

124. Calo V, Migliavacca M, Bazan V, Macaluso M, Buscemi M, Gebbia N, Russo A. 2003. STAT proteins: from normal control of cellular events to tumorigenesis. *J Cell Physiol.*197(2):157-168.
125. Chan CC, Whitcup SM, Solomon D, Nussenblatt RB. 1995. Interleukin-10 in the vitreous of patients with primary intraocular lymphoma. *Am J Ophthalmol.*120(5):671-673.
126. Tuo J, Shen D, Yang HH, Chan CC. 2014. Distinct microRNA-155 expression in the vitreous of patients with primary vitreoretinal lymphoma and uveitis. *Am J Ophthalmol.*157(3):728-734.
127. Schmidt J, Federmann B, Schindler N, Steinhilber J, Bonzheim I, Fend F, Quintanilla-Martinez L. 2015. MYD88 L265P and CXCR4 mutations in lymphoplasmacytic lymphoma identify cases with high disease activity. *Br J Haematol.*169(6):795-803.
128. Sotlar K, Escribano L, Landt O, Mohrle S, Herrero S, Torrelo A, Lass U, Horny HP, Bultmann B. 2003. One-step detection of c-kit point mutations using peptide nucleic acid-mediated polymerase chain reaction clamping and hybridization probes. *Am J Pathol.*162(3):737-746.
129. Schmidt J, Salaverria I, Haake A, Bonzheim I, Adam P, Montes-Moreno S, Piris MA, Fend F, Siebert R, Quintanilla-Martinez L. 2014. Increasing genomic and epigenomic complexity in the clonal evolution from in situ to manifest t(14;18)-positive follicular lymphoma. *Leukemia.*28(5):1103-1112.
130. van Dongen JJ, Langerak AW, Bruggemann M, Evans PA, Hummel M, Lavender FL, Delabesse E, Davi F, Schuurin E, Garcia-Sanz R, van Krieken JH, Droese J, Gonzalez D, Bastard C, White HE, Spaargaren M, Gonzalez M, Parreira A, Smith JL, Morgan GJ, Kneba M, Macintyre EA. 2003. Design and standardization of PCR primers and protocols for detection of clonal immunoglobulin and T-cell receptor gene recombinations in suspect lymphoproliferations: report of the BIOMED-2 Concerted Action BMH4-CT98-3936. *Leukemia.*17(12):2257-2317.
131. Bonzheim I, Giese S, Deuter C, Süsskind D, Schmidt J, Federmann B, Quintanilla-Martinez L, Bartz-Schmidt KU, Fend F. 2014. Detection of MYD88L265P in vitreous body aspirates improves diagnosis of intraocular B-cell lymphoma. Poster. XVII Meeting of the European Association for Haematopathology
132. Wallace DJ, Altemare CR, Shen DF, deSmet MD, Buggage RR, Nussenblatt RB, Chan CC. 2006. Primary testicular and intraocular lymphomas: two case reports and a review of the literature. *Surv Ophthalmol.*51(1):41-50.
133. Montesinos-Rongen M, Godlewska E, Brunn A, Wiestler OD, Siebert R, Deckert M. 2011. Activating L265P mutations of the MYD88 gene are common



in primary central nervous system lymphoma. *Acta Neuropathol.*122(6):791-792.

134. Gowing NF. 1964. Malignant Lymphoma of the Testis. *Br J Urol.*36:SUPPL:85-94.

135. Kraan W, van Keimpema M, Horlings HM, Schilder-Tol EJ, Oud ME, Noorduyn LA, Kluin PM, Kersten MJ, Spaargaren M, Pals ST. 2014. High prevalence of oncogenic MYD88 and CD79B mutations in primary testicular diffuse large B-cell lymphoma. *Leukemia.*28(3):719-720.

136. Riemersma SA, Jordanova ES, Schop RF, Philippo K, Looijenga LH, Schuurin E, Kluin PM. 2000. Extensive genetic alterations of the HLA region, including homozygous deletions of HLA class II genes in B-cell lymphomas arising in immune-privileged sites. *Blood.*96(10):3569-3577.

137. Wallace DJ, Shen D, Reed GF, Miyanaga M, Mochizuki M, Sen HN, Dahr SS, Buggage RR, Nussenblatt RB, Chan CC. 2006. Detection of the bcl-2 t(14;18) translocation and proto-oncogene expression in primary intraocular lymphoma. *Invest Ophthalmol Vis Sci.*47(7):2750-2756.

138. Montesinos-Rongen M, Zuhlke-Jenisch R, Gesk S, Martin-Subero JI, Schaller C, Van Roost D, Wiestler OD, Deckert M, Siebert R. 2002. Interphase cytogenetic analysis of lymphoma-associated chromosomal breakpoints in primary diffuse large B-cell lymphomas of the central nervous system. *J Neuropathol Exp Neurol.*61(10):926-933.

139. Wang L, Sato-Otsubo A, Sugita S, Takase H, Mochizuki M, Usui Y, Goto H, Koyama T, Akiyama H, Miura O, Ogawa S, Arai A. 2014. High-resolution genomic copy number profiling of primary intraocular lymphoma by single nucleotide polymorphism microarrays. *Cancer Sci.*105(5):592-599.

140. Montesinos-Rongen M, Schmitz R, Brunn A, Gesk S, Richter J, Hong K, Wiestler OD, Siebert R, Kuppers R, Deckert M. 2010. Mutations of CARD11 but not TNFAIP3 may activate the NF-kappaB pathway in primary CNS lymphoma. *Acta Neuropathol.*120(4):529-535.

141. Kimura K, Usui Y, Goto H, Japanese Intraocular Lymphoma Study G. 2012. Clinical features and diagnostic significance of the intraocular fluid of 217 patients with intraocular lymphoma. *Jpn J Ophthalmol.*56(4):383-389.

142. Wittenberg LA, Maberley DA, Ma PE, Wade NK, Gill H, White VA. 2008. Contribution of vitreous cytology to final clinical diagnosis fifteen-year review of vitreous cytology specimens from one institution. *Ophthalmology.*115(11):1944-1950.

143. Davis JL, Viciano AL, Ruiz P. 1997. Diagnosis of intraocular lymphoma by flow cytometry. *Am J Ophthalmol.*124(3):362-372.

144. Missotten T, Tielemans D, Bromberg JE, van Hagen PM, van Lochem EG, van Dongen JJ, Baarsma GS, Langerak AW. 2013. Multicolor flowcytometric immunophenotyping is a valuable tool for detection of intraocular lymphoma. *Ophthalmology*.120(5):991-996.
145. Davis JL, Ruiz P, Jr., Shah M, Mandelcorn ED. 2012. Evaluation of the reactive T-cell infiltrate in uveitis and intraocular lymphoma with flow cytometry of vitreous fluid (an American Ophthalmological Society thesis). *Trans Am Ophthalmol Soc*.110:117-129.
146. Merle-Beral H, Davi F, Cassoux N, Baudet S, Colin C, Gourdet T, Bodaghi B, LeHoang P. 2004. Biological diagnosis of primary intraocular lymphoma. *Br J Haematol*.124(4):469-473.
147. Baehring JM, Androudi S, Longtine JJ, Betensky RA, Sklar J, Foster CS, Hochberg FH. 2005. Analysis of clonal immunoglobulin heavy chain rearrangements in ocular lymphoma. *Cancer*.104(3):591-597.
148. Coupland SE, Hummel M, Muller HH, Stein H. 2005. Molecular analysis of immunoglobulin genes in primary intraocular lymphoma. *Invest Ophthalmol Vis Sci*.46(10):3507-3514.
149. Banchereau J, Briere F, Liu YJ, Rousset F. 1994. Molecular control of B lymphocyte growth and differentiation. *Stem Cells*.12(3):278-288.
150. Buggage RR, Whitcup SM, Nussenblatt RB, Chan CC. 1999. Using interleukin 10 to interleukin 6 ratio to distinguish primary intraocular lymphoma and uveitis. *Invest Ophthalmol Vis Sci*.40(10):2462-2463.
151. el-Shabrawi Y, Livir-Rallatos C, Christen W, Baltatzis S, Foster CS. 1998. High levels of interleukin-12 in the aqueous humor and vitreous of patients with uveitis. *Ophthalmology*.105(9):1659-1663.
152. Whitcup SM, Stark-Vancs V, Wittes RE, Solomon D, Podgor MJ, Nussenblatt RB, Chan CC. 1997. Association of interleukin 10 in the vitreous and cerebrospinal fluid and primary central nervous system lymphoma. *Arch Ophthalmol*.115(9):1157-1160.
153. Wolf LA, Reed GF, Buggage RR, Nussenblatt RB, Chan CC. 2003. Vitreous cytokine levels. *Ophthalmology*.110(8):1671-1672.
154. Cassoux N, Giron A, Bodaghi B, Tran TH, Baudet S, Davy F, Chan CC, Lehoang P, Merle-Beral H. 2007. IL-10 measurement in aqueous humor for screening patients with suspicion of primary intraocular lymphoma. *Invest Ophthalmol Vis Sci*.48(7):3253-3259.
155. Saleh M, Nikolitch K, Bourcier T, Speeg C, Gaucher D. 2012. Repeated IL-10 measurement in aqueous humor and OCT imaging are valuable tools to

monitor intraocular lymphoma treated with intravitreal injections of methotrexate. *Graefes Arch Clin Exp Ophthalmol*.250(5):761-764.

156. Vosganian GS, Boisot S, Hartmann KI, Freeman WR, Sharpe RW, Tripuraneni P, Saven A. 2011. Primary intraocular lymphoma: a review. *J Neurooncol*.105(2):127-134.

157. Morton LM, Wang SS, Devesa SS, Hartge P, Weisenburger DD, Linet MS. 2006. Lymphoma incidence patterns by WHO subtype in the United States, 1992-2001. *Blood*.107(1):265-276.

158. Char DH, Kemnitz AE, Miller T. 2005. Intraocular biopsy. *Ophthalmology clinics of North America*.18(1):177-185, x.

## **7 Erklärung zum Eigenanteil der Dissertationsschrift**

Die Arbeit wurde im Institut für Pathologie und Neuropathologie der Universität Tübingen in der Abteilung Allgemeine Pathologie und Pathologische Anatomie unter Betreuung von Prof. Dr. med. Falko Fend durchgeführt.

Die Konzeption der Studie erfolgte durch Prof. Dr. med. Falko Fend, den ärztlichen Direktor der Pathologie Tübingen, in Zusammenarbeit mit Dr. rer. nat. Irina Bonzheim, der Leiterin der Molekularpathologie.

Sämtliche Versuche wurden nach Einarbeitung durch Labormitglieder (Dr. rer. nat. Irina Bonzheim, Dr. rer. nat. Julia Steinhilber, Janine Schmidt, Sieglinde Baisch) von mir durchgeführt.

Die statistische Auswertung erfolgte durch mich.

Ich versichere, das Manuskript selbständig (nach Anleitung durch Prof. Dr. med. Falko Fend und Dr. rer. nat. Irina Bonzheim) verfasst zu haben und keine weiteren als die von mir angegebenen Quellen verwendet zu haben.

Tübingen, den

## 8 Veröffentlichungen

### Publikationen

Teile der vorliegenden Dissertationsschrift wurden bereits in folgendem Artikel veröffentlicht:

Bonzheim I, Giese S, Deuter C, Süsskind D, Zierhut M, Waizel M, Szurman P, Federmann B, Schmidt J, Quintanilla-Martinez L, Coupland SE, Bartz-Schmidt KU, Fend F. High frequency of MYD88 mutations in vitreoretinal B-cell lymphoma: a valuable tool to improve diagnostic yield of vitreous aspirates. *Blood*, 2015, 126(1):76-79.

### Poster

Teile der vorliegenden Dissertationsschrift wurden in folgendem Poster veröffentlicht:

Bonzheim I, Giese, S., Deuter, C., Süsskind, D., Schmidt, J., Federmann, B., Quintanilla-Martinez, L, Bartz-Schmidt, K. U., Fend, F. Detection of *MYD88*<sup>L265P</sup> in vitreous body aspirates improves diagnosis of intraocular B-cell lymphoma, im Rahmen des XVII Meeting of the European Association for Haematopathology, Istanbul, 2014

## 9 Danksagung

Ganz herzlich danke ich allen Mitarbeitern der Pathologie Tübingen, die zum Gelingen dieser Arbeit beigetragen haben.

Mein besonderer Dank gilt meinem Doktorvater, Herrn Prof. Dr. med. Falko Fend, der ein Thema für mich ausgewählt hat, das mich nicht nur über die gesamte Zeit hinweg begeistert hat, sondern auch meine größte Hoffnung erfüllt hat, dass die Ergebnisse meiner Arbeit helfen können, einen unmittelbaren Nutzen für Patienten zu erzielen. Dass er darüber hinaus jederzeit ein offenes Ohr für mich hatte und mich mit seinem umfassenden Wissen, seiner Erfahrung und seiner Hilfsbereitschaft so verlässlich betreut und unterstützt hat, hat diese Arbeit letztlich ermöglicht.

Vielen herzlichen Dank dafür!

Ein großes Dankeschön gilt Frau Dr. rer. nat. Irina Bonzheim, die mich während des experimentellen Teils und bei der Ausarbeitung dieser Arbeit mit ihrem molekularpathologischen Wissen unterstützt hat und mir mit Rat und Tat zur Seite gestanden hat.

Auch Frau Sema Colak, die mit ihrer labortechnischen Erfahrung, ihrer Geduld und ihrer fröhlichen Art eine hervorragende Unterstützung war, möchte ich ganz herzlich danken, sowie Fr. Dr. med. Birgit Federmann für ihre wissenschaftliche Unterstützung, Herrn Prof. Dr. med. Karl Ulrich Bartz-Schmidt und allen Beteiligten der Augenklinik, ohne deren klinische Einschätzung die Bewertung der Ergebnisse nicht möglich gewesen wäre.

Abschließend möchte ich mich ganz herzlich bei meiner Familie bedanken, die immer uneingeschränkt hinter mir gestanden hat und mir schon mein ganzes Leben über eine unschätzbare Stütze ist. Danke dafür!

An dieser Stelle möchte ich auch meinen Großeltern danken, die für mich immer eine ganz entscheidende Motivation waren und die wohl schon lange vor mir wussten, wo mein Weg mich hinführen würde...