

**Aus der Berufsgenossenschaftlichen Unfallklinik
Klinik für Unfall- und Wiederherstellungschirurgie
An der Universität Tübingen**

**Die neue anatomische Flügelplatte für osteoporotische
Azetabulumfrakturen: biomechanische Testung**

**Inaugural-Dissertation
zur Erlangung des Doktorgrades
der Medizin
der Medizinischen Fakultät
der Eberhard Karls Universität zu Tübingen**

**vorgelegt von
Maucher, Milan Johannes**

2017

Dekan: Prof. Dr. med. Ingo B. Autenrieth

1. Berichterstatter Prof. Dr. med. Ulrich Stöckle
2. Berichterstatter Prof. Dr. med. Axel Prokop

Tag der Disputation: 28.03.2017

Inhaltsverzeichnis

1 Einleitung.....	4
2 Epidemiologie.....	6
3 Anatomie.....	8
3.1 Becken.....	8
3.2 Azetabulum.....	9
3.3 Azetabulumfrakturen.....	10
4 Diagnostik von Azetabulumfrakturen.....	10
4.1 Klassifikation von Azetabulumfrakturen.....	15
4.1.1 Klassifikation nach Judet und Letournel.....	15
4.1.2 AO-Klassifikation / OTA-Klassifikation.....	18
5 Therapie.....	20
5.1 Konservative Behandlung.....	20
5.2 Operative Behandlung.....	21
5.2.1 Zugangswege.....	21
5.2.2 Osteosynthese.....	25
5.2.3 Navigierte Operationsverfahren.....	26
5.2.4 Primäre Endoprothese.....	27
5.3 Spezifische Probleme bei der Versorgung älterer Patienten.....	28
5.3.1 Bedarf einer alternativen Osteosyntheseplatte.....	30
6 Material und Methoden.....	31
6.1 Frakturmodelle.....	31
6.2 Azetabulum Flügelplatte.....	33
6.3 Vergleichsplatte: Becken- LP-Platte.....	33
6.4 Messsystem.....	34
6.5 Auswertungssoftware und Koordinatensystem.....	36
6.6 Einbeinstandmodell.....	38
6.7 Versuchsvorbereitung.....	39
6.8 Vorversuche mit Bruchtest.....	42
6.9 Versuchsdurchführung und Auswertung.....	47
7 Ergebnisse.....	55
7.1 Abstandsänderung des Frakturspaltes.....	55
7.2 Fragmentverkipfung.....	56

7.3 Fallzahlplanung.....	57
8 Diskussion.....	58
9 Zusammenfassung.....	68
10 Erklärung zum Eigenanteil.....	70
11 Veröffentlichungen	71
12 Tabellen und Diagramme	72
12.1 Frakturspalt Abstandsänderung.....	72
12.2 Fragmentverkipfung	74
12.3 Diagramme Fragmentverkipfung	76
13 Literaturverzeichnis.....	79

1 Einleitung

Die Inzidenz von Azetabulumfrakturen ist relativ gering[1], die Fallzahlen bei der älteren Bevölkerung zeigen jedoch eine steigende Tendenz. Diese Patientengruppe ist heutzutage zum Teil bis ins hohe Alter körperlich sehr aktiv. Die Versorgung einer Azetabulumfraktur muss daher auch bei älteren Patienten mit reduzierter Knochenstabilität diesem Anspruch gerecht werden.

Azetabulumfrakturen sollten an Kliniken der Maximalversorgung von erfahrenen Chirurgen behandelt werden. Das Team der Berufsgenossenschaftlichen Unfallklinik Tübingen beobachtete anhand der Daten der AG Becken der DGU in den letzten Jahren eine Veränderung der Frakturmorphologie.[2]

Der typische Entstehungsmechanismus einer Azetabulumfraktur ist ein Hochenergietrauma, zum Beispiel in Form eines Autounfalls. Durch die Kraftübertragung des Femurs beim sitzenden Autofahrer sind meist die hintere Wand und der hintere Pfeiler betroffen.[3, 4]

In zunehmendem Maße treten Frakturen durch Niederenergietraumata, bevorzugt bei älteren Patienten mit osteoporotischem Knochen, auf. Der Entstehungsmechanismus führt meist zu Verletzungen des vorderen Pfeilers und der ventralen Weichteile.[5] Zusätzlich tritt häufig eine Beteiligung der quadrilateralen Fläche, zum Teil mit Imprimat des Pfannendachfragmentes auf (Gull Sign).[6-9]

Durch die veränderte Frakturmorphologie ist die gängige Versorgungspraktik, wie sie bei Frakturen durch Hochenergietraumata üblich ist, nicht immer zielführend. Eine anatomische Rekonstruktion der Frakturfragmente mit herkömmlichen Osteosyntheseplatten kann bei osteoporotischen Frakturen problembehaftet sein. Der primäre Gelenkersatz setzt eine stabile Knochensubstanz voraus und ist daher bei osteoporotischen Acetabulumfrakturen mit demineralisierter Knochensubstanz selten erfolgsversprechend.[10] Im Allgemeinen liegt ein altersbedingt erhöhtes Komplikationsrisiko bei großen Wundflächen und langen Liegezeiten vor.[11] Die Ergebnisse der operativen Behandlung von Azetabulumfrakturen sind in der Patientengruppe über 50 Jahre am schlechtesten.[12] Trotzdem besteht häufig

eine Operationsindikation, denn die funktionellen Ergebnisse konservativ behandelter, zentral luxierter Azetabulumfrakturen sind meist nicht zufriedenstellend. Außerdem führen die langen Liegezeiten konservativ behandelter Azetabulumfrakturen zu einer hohen Komplikationsrate.[13, 14]

Es besteht ein Bedarf für ein Implantat, welches die anatomische Rekonstruktion von osteoporotischen Azetabulumfrakturen erleichtert und über gering invasive Zugangswege auch bei älteren Patienten eingebracht werden kann.[9]

Die neu entwickelte „Azetabulum-Flügel-Platte“ soll dies ermöglichen. In dieser Pilotstudie wurden die biomechanischen Eigenschaften dieser Platte mit denen einer Becken-Low-Profile-Platte (3,5mm, Becken-LP, Stahl; DePuy Synthes®) verglichen.

Ziel der Arbeit war, eine neu entwickelte Osteosyntheseplatte für Azetabulumfrakturen vor dem klinischen Einsatz biomechanisch zu testen, die Auswirkungen der Versorgung auf das Gesamtgefüge des Beckens zu untersuchen und diese Ergebnisse mit dem aktuellen Standardverfahren zu vergleichen. Diese Studie war als Pilotstudie angesetzt und wurde zur besseren Vergleichbarkeit am Kunststoffmodell durchgeführt. Neben der Evaluation des Versuchsaufbaus und der Überprüfung der Osteosynthese sollte eine Fallzahlplanung für Folgestudien zum Vergleich der Osteosynthesen erhoben werden.

2 Epidemiologie

Die Azetabulumfrakturen machen mit einer Inzidenz von 3/100000/Jahr etwa 10% aller Beckenfrakturen aus.[1, 15, 16]. Laut statistischem Bundesamt gab es 2014 in Deutschland insgesamt 6708 Fälle von (im Krankenhaus behandelte) Azetabulumfrakturen.

Ursächlich für Frakturen des Azetabulums sind nach wie vor meist Hochrasanztraumen. Ein häufiges Szenario ist der Verkehrsunfall, bei dem es zu einer Längsstauchung des Femurs über das Armaturenbrett kommt („dashboard injury“). Die Inzidenz der Azetabulumfrakturen der älteren Bevölkerung, meist ausgelöst durch Bagateltraumen, zeigt aber eine steigende Tendenz, hauptsächlich aufgrund einer höheren Lebenserwartung und einer damit größeren Anzahl an Osteoporosepatienten.

Statistisch erleiden weibliche Patienten gehäuft in den Lebensjahren über 70 eine Azetabulumfraktur, während männliche Patienten oft schon in jüngeren Jahren um die 50 betroffen sind [Abb. 01].

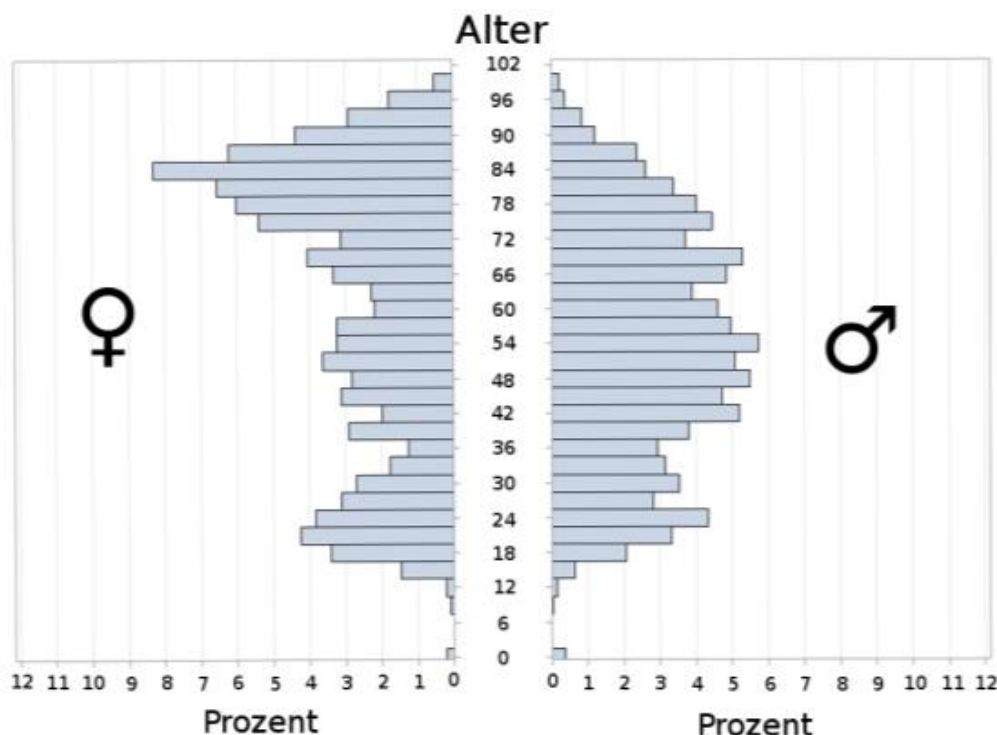


Abb.01: Histogramm der Altersverteilung von Azetabulumfrakturen bei weiblichen Patienten (linke Seite) und männlichen Patienten (rechte Seite) nach Prozent_(Stand 12/2015 Quelle: Deutsche Gesellschaft für Unfallchirurgie; AG Becken)

Insgesamt zeigt sich nach Zahlen der Gesundheitsberichterstattung des Bundes eine steigende Fallzahl bei Azetabulumfrakturen (ICD:10 S32.4) der Patientengruppe 65 Jahre und älter. Während im Jahre 2000 eine Inzidenz der im Krankenhaus behandelten Azetabulumfrakturen dieser Altersgruppe von 14/100.000 registriert wurde, waren es im Jahre 2013 bereits 27/100.000. In der Altersgruppe 45 bis 65 Jahre blieb die Inzidenz stabil mit 4/100.000 im Jahr 2000 und 5/100.000 im Jahr 2013. Die Steigerung der Fallzahlen mag auch durch verbesserte diagnostische Möglichkeiten begünstigt werden, ist jedoch trotzdem als Absolutwert der steigenden Inzidenz an in Krankenhäusern behandelten Azetabulumfrakturen zu sehen. Die zunehmende Zahl von Osteoporosepatienten durch die alternde Bevölkerung spiegelt sich auch in den zunehmenden Kosten der durch Osteoporose bedingten Behandlungen wider: Diese sind in Deutschland seit 2002 mit 1355 Millionen Euro bis 2008 mit 1861 Millionen Euro in 6 Jahren um ca. 37% gestiegen.

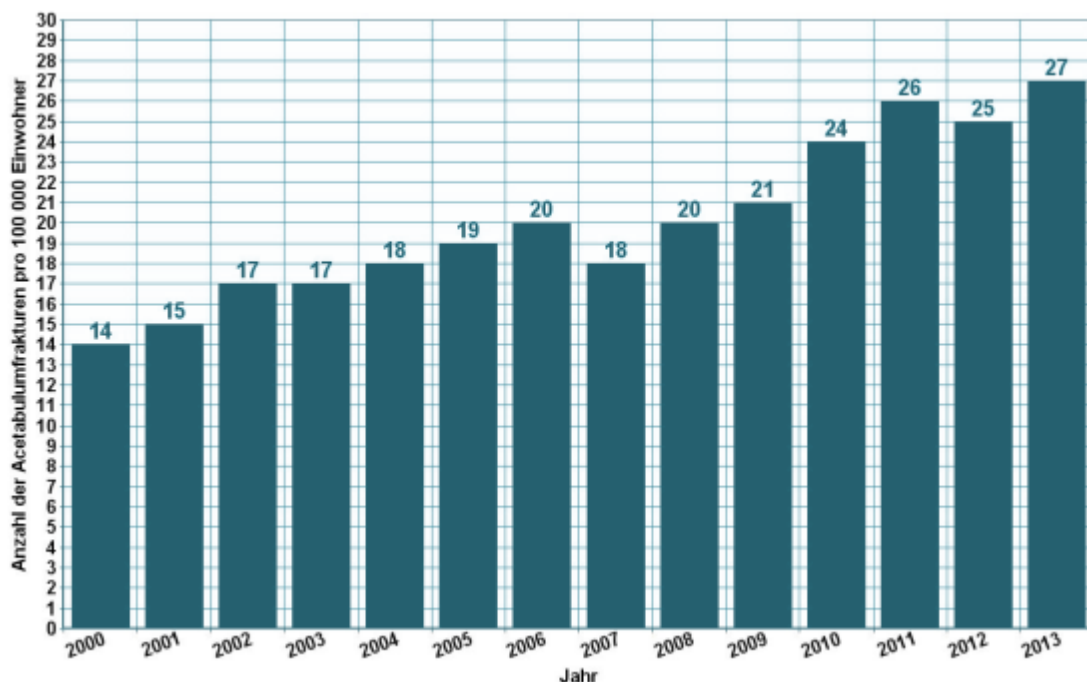


Abb. 02: Altersspezifische Fallzahlen der Azetabulumfrakturen (ICD10 S32.4) je 100.000 Einwohner der Bundesrepublik Deutschland in den Jahren 2000 bis 2013. Quelle: Gesundheitsberichterstattung des Bundes

3 Anatomie

3.1 Becken

Das Becken ist ringförmig aufgebaut. Dorsal artikuliert das Os sakrum über die beiden Iliosakralgelenke mit den Os coxae. Das Hüftbein ist entwicklungsgeschichtlich aus der Verschmelzung von drei Einzelknochen entstanden: Dem Schambein (Os Pubis), dem Sitzbein (Os Ischii) und dem Darmbein (Os Ilium). Die Y-förmige Verschmelzungslinie durchquert die Pfanne des Hüftgelenkes (Azetabulum).[17]

Das Iliosakralgelenk wird durch kräftige Bandverbindungen stabilisiert. Auch die untere Lendenwirbelsäule ist ligamentär mit dem Becken verbunden.[18] Das Becken überträgt die Kräfte von der Wirbelsäule auf die beiden Oberschenkelknochen.

Wie in [Abb. 03] aufgezeigt, lässt sich die von kranial belastende suprapelvine Körpermasse (G) in einem Kräfteparallelogramm in zwei Teillasten (G_T) zerlegen, die von den Zentren der Iliosakralgelenke zu den Hüftgelenken ziehen. Diese schräg nach außen ziehenden Teilkräfte wiederum ergeben eine Vertikalkraft, die den Femurkopf von oben belastet (F_V) und eine Transversalkraft (F_T), welche die Symphyse auf Zug beansprucht.[19]

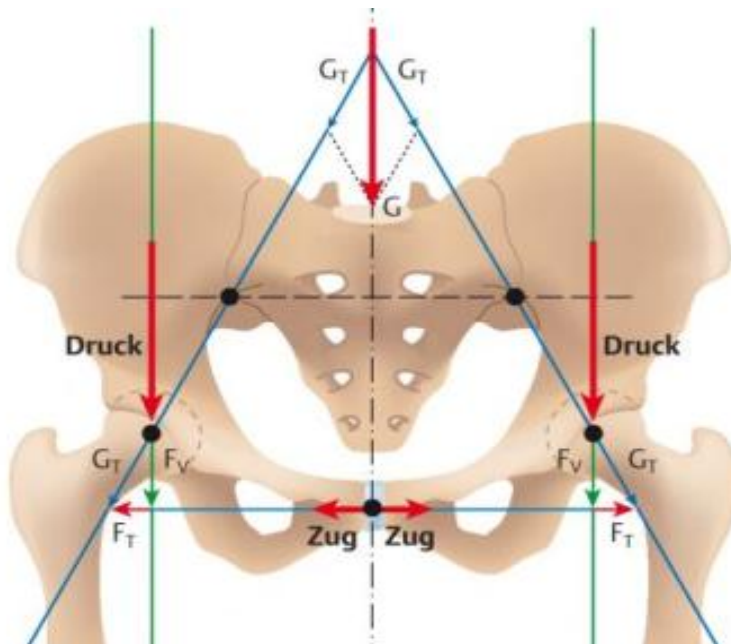


Abb. 03: Die Suprapelvine Masse (G) kann in zwei Teillasten (G_T) zerlegt werden, die zu den Hüftgelenken ziehen. Diese Teilkräfte belasten sowohl vertikal den Femurkopf (F_V) sowie transversal die Symphyse (F_T) [19] (Aus: *Duale Reihe Anatomie* [19])

3.2 Azetabulum

Das Azetabulum befindet sich im Os coxae, welches entwicklungsgeschichtlich aus dem Os ilium, dem Os ischii und dem Os pubis gebildet wird.[20] Durch den knöchernen Rand des Azetabulums (Limbus acetabuli) und die aufsitzende Gelenkklippe (Labrum acetabuli) wird der Oberschenkelkopf in der Gelenkpfanne geführt. Die Gelenkklippe ist ein knorpeliger Faserring, welcher die Kontaktfläche mit dem Oberschenkelkopf erhöht.

Die Facies lunata ist die halbmondförmige, von Knorpel überzogene Gelenkfläche. Diese Knorpelfläche ist im Pfannendach am breitesten, da dort die größte Kraftübertragung stattfindet. Auch die Knorpeldicke variiert im Bereich der Facies lunata abhängig von der Intensität der Belastung.

Funktionell lässt sich das Hüftbein in zwei Pfeiler einteilen. Der hintere Pfeiler besteht aus Anteilen des Os ischii und Os Ilium und bildet die Gelenkfläche der „hinteren Wand“, welche einen wesentlichen Anteil der Kraft aus dem Azetabulum auf das Iliosakralgelenk und damit auf die Wirbelsäule überträgt. Nach medial wird das Azetabulum von der quadrilateralen Fläche begrenzt. Sie bildet die Rückwand des Azetabulums und gehört ebenfalls zum hinteren Pfeiler.

Der ventrale Pfeiler wird von den größeren Anteilen des Os Ilium gebildet. Das Os pubis bildet den ventralen Pfannenrand des Azetabulums.[18]

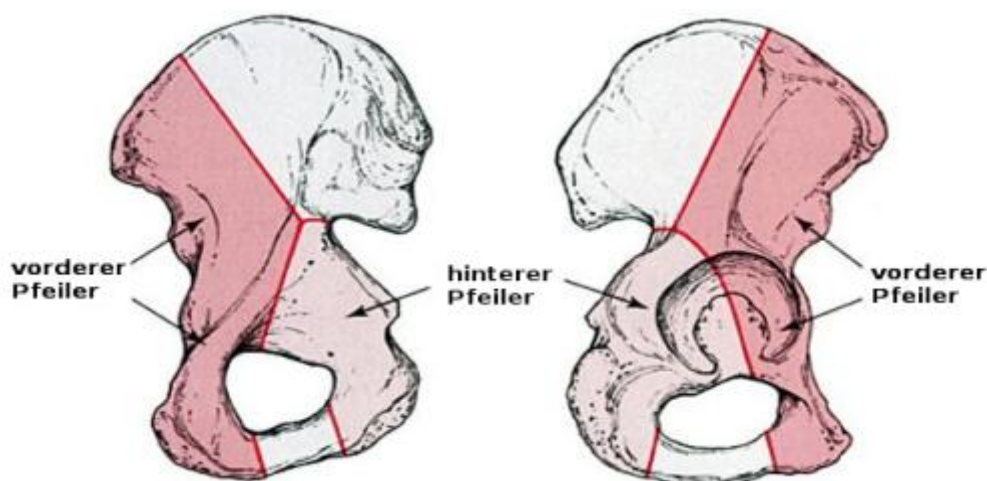


Abb.04: Ventraler Azetabulumpfeiler mit den vorderen Anteilen der Darmbeinschaukel, der vorderen Hälfte des Azetabulums sowie unterem und oberem Schambeinast. Der dorsale Pfeiler enthält u.a. die dorsale Hälfte des Azetabulums. Das Azetabulum liegt im Zentrum eines auf dem Kopf stehenden Ypsilon [18, 21, 22] (*Skeletal Trauma: Basic Science, Management and Reconstruction; Saunders, Philadelphia [22]*)

3.3 Azetabulumfrakturen

Lange Zeit galt bei Azetabulumfrakturen die Extensionsbehandlung mit oder ohne Versuch der geschlossenen Reposition als Behandlungsmethode der Wahl.[23] Doch dislozierte Azetabulumfrakturen haben häufig Spätschäden in Form von Arthrose und Hüftkopfnekrose zur Folge. Anfang der 60er Jahre gewann die operative Behandlung dislozierter Hüftpfannenbrüche an Bedeutung. Maßgeblich beeinflusst wurde diese Entwicklung von Letournel und Judet, welche unter anderem eine radiologische Klassifikation der Frakturen etablierten.[23, 24]

Bei einer operativen Behandlung sollte eine exakte Rekonstruktion der Hüftpfanne angestrebt werden. Die operative Rekonstruktion kann neben einem besseren funktionellen Ergebnis gegenüber der konservativen Behandlung günstigere Bedingungen für einen etwaigen späteren Gelenkersatz ermöglichen.[21] Voraussetzungen für die technisch oft schwierige Operation sind eine klare Indikationsstellung und damit zunächst die richtige Einschätzung des Frakturtyps, sowie Kenntnisse über den anatomiegerechten operativen Zugang und die adäquate Reposition und Fixation der Fraktur.[21]

4 Diagnostik von Azetabulumfrakturen

Die klinische Untersuchung ist bei Azetabulumfrakturen schwierig, weshalb die Anamnese zusammen mit dem Beschwerdebild von entscheidender Bedeutung ist. Ergänzend kommt dann die diagnostische Bildgebung hinzu, meist in Form von Röntgenaufnahmen und einer Computertomographie.[25] Entscheidend für die operative Planung ist die genaue Betrachtung der präoperativen Röntgendiagnostik. Während man beim Röhrenknochen eine gute Vorstellung über den Bruchverlauf aufgrund von konventionellen Röntgenaufnahmen in zwei Ebenen gewinnt, finden sich am Becken eine Vielzahl von Knochenlinien, die sich übereinanderprojizieren, was die räumliche Vorstellung erschwert. Um Lokalisation, Ausmaß und Dislokationsgrad der Frakturen und die Stellung des Hüftkopfes zu beurteilen, sind Röntgenaufnahmen in verschiedenen Ebenen

und eine computertomographische Untersuchung mit multiplanaren Rekonstruktionen hilfreich.[21]

A.p.-Beckenübersichtsaufnahme:

Die A.p.-Beckenübersichtsaufnahme ermöglicht eine erste Orientierung über die Azetabulumfraktur und lässt Begleitfrakturen im Beckenbereich, sowie doppelseitige Azetabulumfrakturen erkennen.[21] Um die Fraktur korrekt zu klassifizieren sind die in [Abb. 05] gezeigten Kennlinien ausschlaggebend:

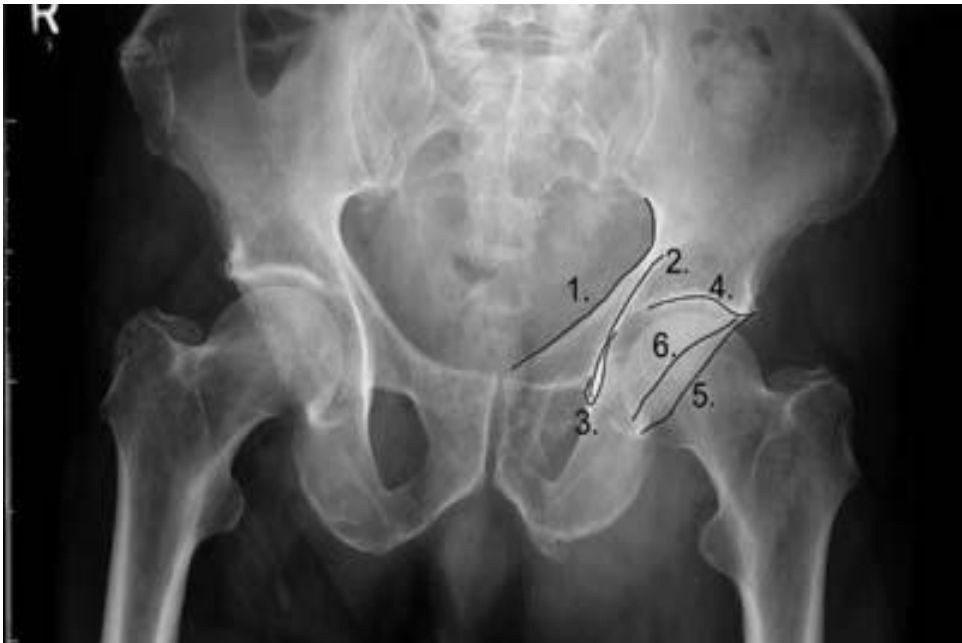

Abb. 05: AP-Beckenübersichtsaufnahme mit Kennlinien [25]

1 iliopektineale Linie: Dient zur Beurteilung des vorderen Pfeilers und läuft zwischen dem Randbereich des Iliosakralgelenks und der Symphyse

2 ilio-ischiale Linie: Leitlinie für den hinteren Pfeiler, entsteht durch Überlagerung von knöchernen Anteilen

3 Tränenfigur: Entsteht ebenfalls durch knöcherne Überlagerungen. Unregelmäßigkeiten deuten auf eine Verletzung der quadrilateralen Fläche oder Subluxationen hin.

4 Pfannendach/Dom: Ist das Pfannendach beschädigt, deutet dies auf eine Beteiligung des superioren Azetabulums hin.

5 hinterer Pfannenrand: Ist der Pfannenrand von einer Fraktur betroffen, kann dies zur Instabilität und Subluxation führen

6 vorderer Pfannenrand

Ala-Aufnahme:

Die unverletzte Beckenhälfte wird um 45 Grad angehoben. Die Beckenschaufel ist in voller Breite dargestellt. Der dorsale Pfeiler und der weit nach lateral projizierte ventrale Pfannenrand kommen gut zur Darstellung.[21] (siehe Abb. 06)

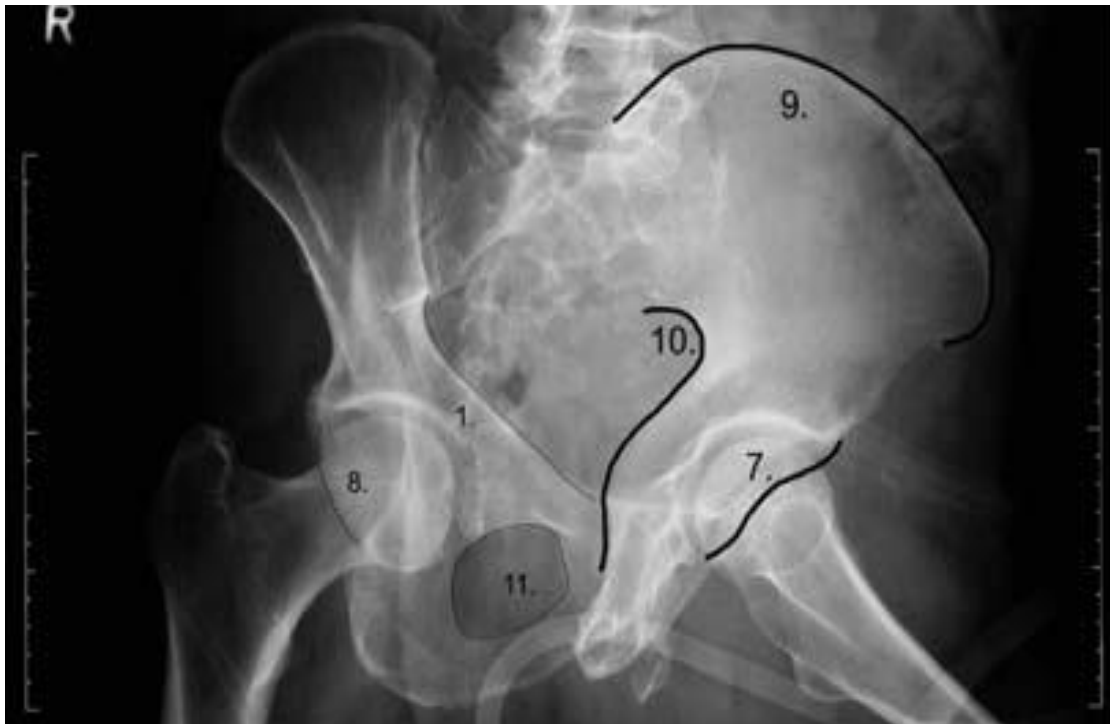


Abb. 06: Ala-Aufnahme [25]

1 Iliopectineale Linie

7 vordere Wand des Azetabulums/ ventraler Pfannenrand : kann in der Ala-Aufnahme gut beurteilt werden

8 hintere Wand des kontralateralen Azetabulums

9 Darmbeinschaufel

10 Hinterrand des Hüftbeins: Der hintere Pfeiler kommt hier in der Ala-Aufnahme gut zur Darstellung

11 Foramen obturatorum

Obturator-Aufnahme:

Die verletzte, dargestellte Beckenhälfte wird um 45 Grad angehoben oder die Röntgenröhre um diesen Wert gekippt. Die Patientenlagerung der Obturator Aufnahme entspricht der einer Ala-Aufnahme der unverletzten Seite. Der ventrale Pfeiler, der dorsale Pfannenrand und das Foramen Obturatorum werden gut abgebildet.[21] (siehe Abb. 07)

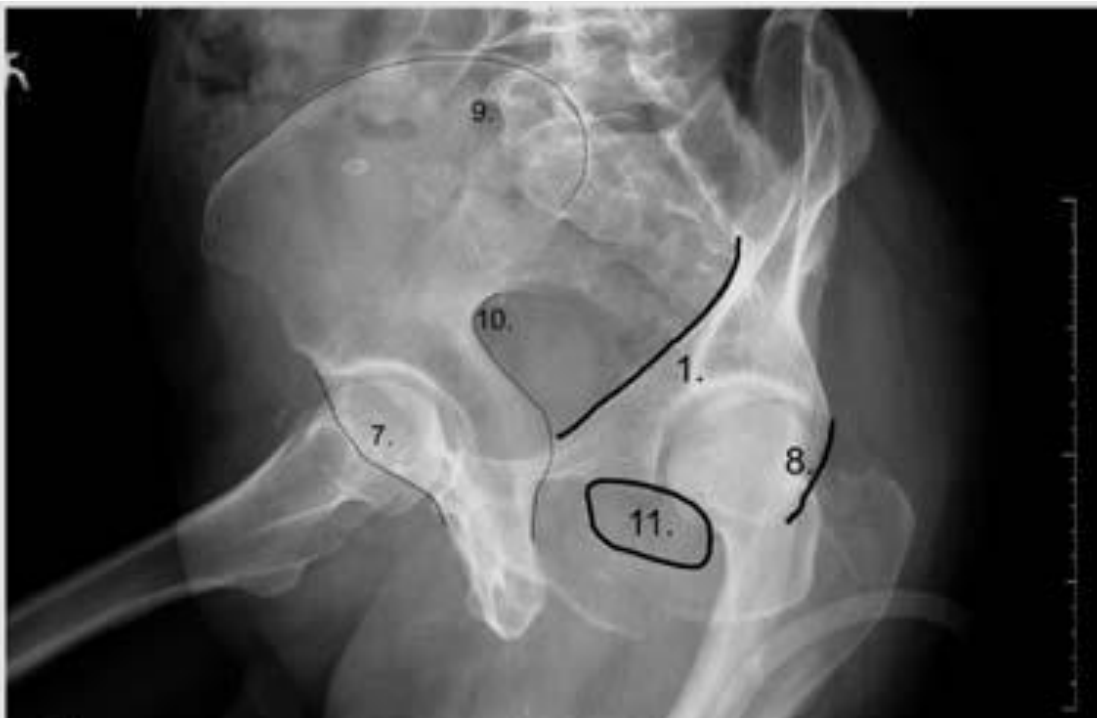

Abb. 07: Obturator Aufnahme [25]

1 Iliopectineale Linie: Der ventrale Pfeiler kann in der Obturator-Aufnahme gut beurteilt werden

7 vordere Wand des kontralateralen Azetabulums

8 hintere Wand des Azetabulums / dorsaler Pfannenrand: wird in der Obturator-Aufnahme gut dargestellt

9 kontralaterale Darmbeinschaukel

10 Hinterrand des kontralateralen Hüftbeins

11 Foramen Obturatorum: Wird in der Obturator-Aufnahme so angeschnitten, dass es gut eingesehen und beurteilt werden kann

CT und 3D-Oberflächen-Rekonstruktion

Die Computertomographie ersetzt die konventionellen Röntgenaufnahmen nicht, sondern komplettiert diese.[26, 27] Die Computertomographie in 2mm Schichten oder Spiraltechnik kann zur Therapieplanung herangezogen werden.[20] Sie ermöglicht die Beurteilung von Gelenkinkongruenzen, intraartikulären Fragmenten, Dislokationen und der Geometrie von Fragmenten. Gerade bei älteren Patienten sind im konventionellen Röntgen Frakturen nur schwer zu erkennen. Durch die präzisere Darstellung von Azetabulum, Hüftkopf und der umliegenden Strukturen, findet diese Darstellung oft bei diesem Patientenkollektiv mit demineralisiertem Knochen Anwendung.[27]

Auch zwei- und dreidimensionale Rekonstruktionen (Abb. 08) sind in vielen Fällen sinnvoll, um das operative Vorgehen zu planen.[20] Insbesondere bei navigierten Operationsverfahren werden diese Rekonstruktionen benötigt.[20]

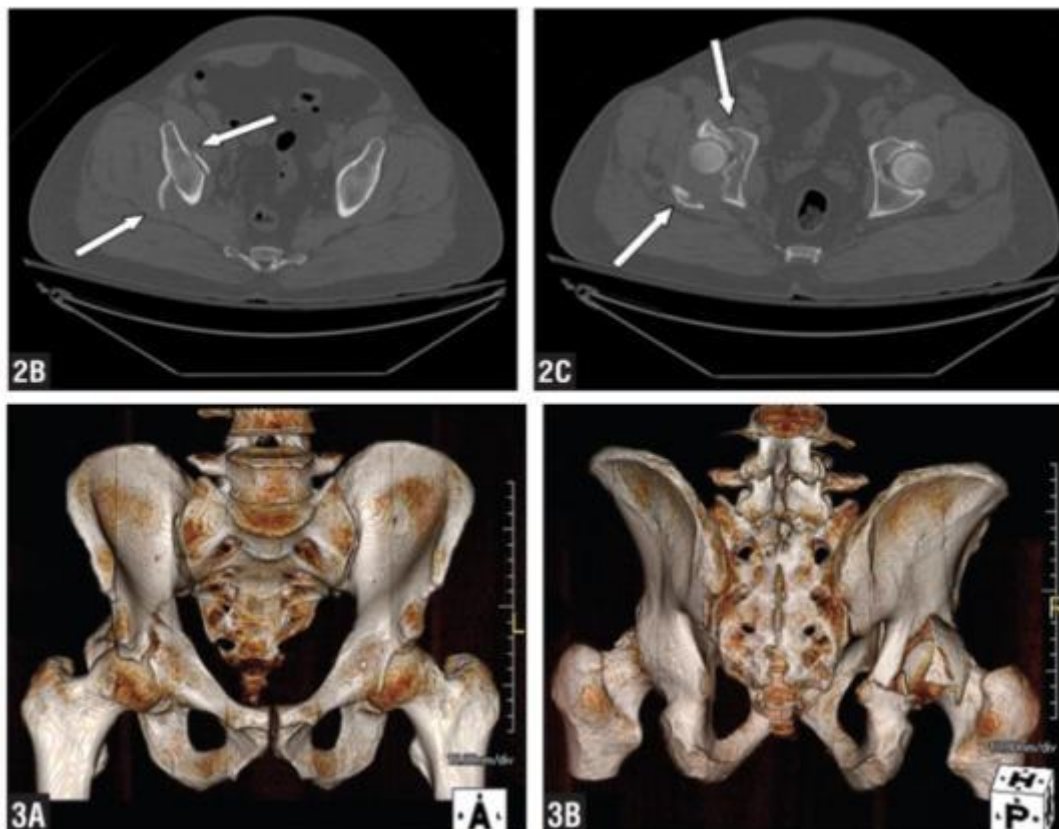


Abb. 08: Axiale Schichten und 3D-Oberflächenrekonstruktion einer querverlaufenden hinteren Pfeilerfraktur.[28]

4.1 Klassifikation von Azetabulumfrakturen

Die in den 60er Jahren veröffentlichten Arbeiten von Judet und Letournel bildeten die Grundlage für eine anatomische Klassifikation der Azetabulumfrakturen.[24] Diese Klassifikation wurde seither weiterentwickelt und erweitert, zum Beispiel von der AO (Arbeitsgemeinschaft für Osteosynthesefragen) oder der OTA (Orthopaedic Trauma Association). Seit 2006 nutzen die Klassifikationen dieser beiden Gemeinschaften einen einheitlichen alphanumerischen Code zur Einteilung der Frakturen.

Im klinischen Alltag wird bis heute vornehmlich die Klassifikation nach Letournel eingesetzt.[29] Diese und auch die von Letournel abgeleiteten Klassifikationen beruhen auf der biomechanischen Idee des vorderen und hinteren Pfeilers. Diese beiden funktionellen Einheiten bestehen jeweils aus mehreren anatomischen Strukturen. (siehe [Abb. 04](#))

4.1.1 Klassifikation nach Judet und Letournel

Nach der Erstbeschreibung dieser Klassifikation 1964 blieb sie bis heute fast unverändert.[24] Die Frakturen werden in zwei Gruppen eingeteilt: Die 5 einfachen Azetabulumfrakturen ([Abb. 09](#)) und die 5 kombinierten Azetabulumfrakturen ([Abb. 10](#)).

Die 5 einfachen Azetabulumfrakturen

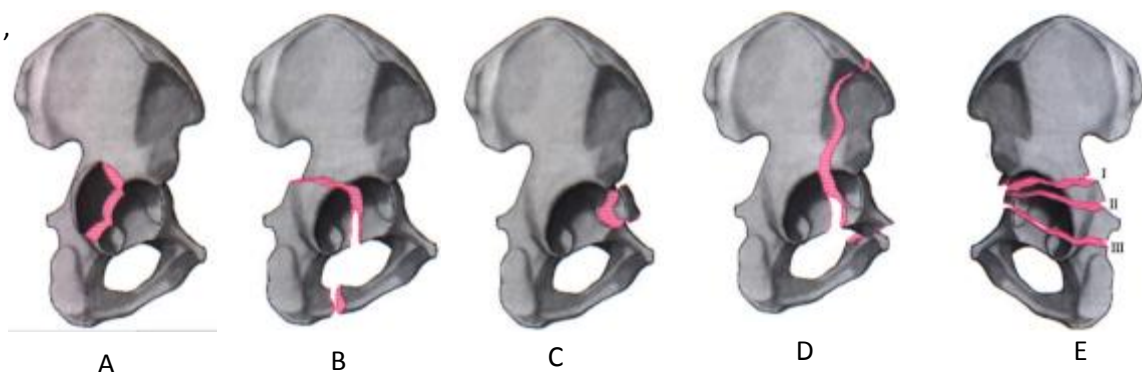


Abb 09: Einfache Azetabulumfrakturen: **(A)** hintere Pfannenwandfraktur, **(B)** hintere Pfeilerfraktur, **(C)** vordere Pfannenwandfraktur, **(D)** vordere Pfeilerfraktur, **(E)** Azetabulumquerfraktur (Aus: *Tscherne, Pohlemann, Unfallchirurgie, Becken und Azetabulum* [27])

(A) hintere Pfannenwandfraktur

Häufig verbunden mit Hüftluxation. Die Größe des dorsal ausgebrochenen Fragments der Pfannenwand, sowie die genaue Lokalisation haben Einfluss auf operatives Vorgehen und Prognose. Ist das Fragment posterosuperior ausgebrochen, fällt ein gewichtstragender Teil des Azetabulums weg. Das Fragment kann nach distal dislozieren.

(B) hintere Pfeilerfraktur

Seltener Frakturtyp (nur etwa 3% im Kollektiv von Letournel [24]). Die Frakturlinie durchbricht das Azetabulum und den Ramus ossis ischii. Durch diesen Frakturtyp wird fast der gesamte hintere Pfeiler vom Becken abgetrennt.

(C) vordere Pfannenwandfraktur

Ebenfalls ein seltener Frakturtyp, bei dem ein Fragment mittig aus der vorderen Pfannenwand ausbricht. Diese Frakturen sind häufig assoziiert mit einer anterioren Hüftluxation ausgelöst durch Abduktion und Aussenrotation.[29]

(D) vordere Pfeilerfraktur

Die Frakturlinie läuft von der vorderen Beckenschaufel durch das vordere Azetabulum und das Foramen Obturatorum. Das so entstehende große Fragment ist aufgrund der ausgeprägten Weichteilverankerung zum Rest des Beckens meist kaum disloziert.

(E) Azetabulumquerfraktur

Die Frakturlinie durchläuft beide Pfeiler, wobei das inferiore Fragment meist disloziert. Diese Querfrakturen werden noch in drei Untergruppen unterteilt (siehe Nummerierung Abb. 9, E)

- I Juxtatektale Fraktur: am oberen Rand der Fossa Acetabuli
- II Transtektale Fraktur: kranial im gewichtstragenden Teil des Azetabulums
- III Infratektale Fraktur: in der inferioren Hälfte des Azetabulums

Die 5 kombinierten Azetabulumfrakturen

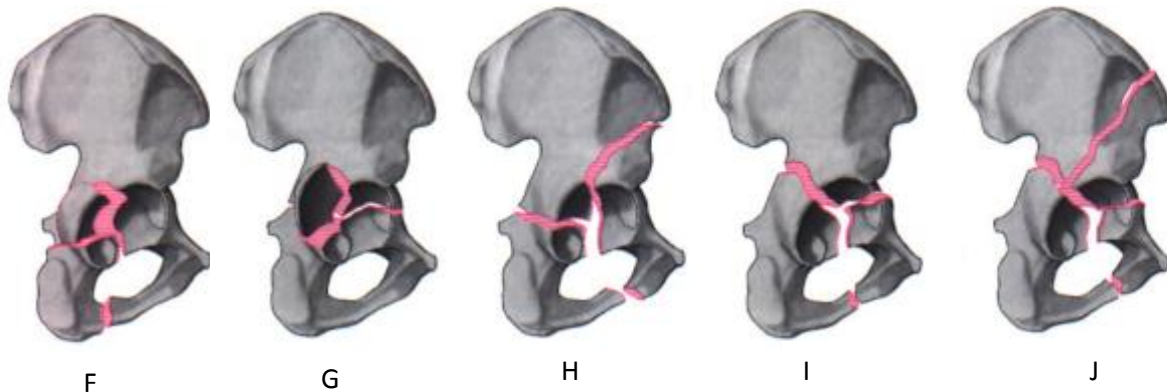


Abb. 10: Kombinierte Azetabulumfrakturen: **(F)** kombinierte hintere Pfeiler- und Wandfraktur, **(G)** Querfraktur und hintere Wandfraktur, **(H)** vordere Pfeiler- und hintere Querfraktur, **(I)** T-Fraktur, **(J)** Zweipfeilerfraktur (Aus: *Tscherne, Pohlemann, Unfallchirurgie, Becken und Azetabulum* [27])

(F) Kombinierte hintere Pfeiler – und Wandfraktur

Fraktur des hinteren Pfeilers mit zusätzlichem Ausbruch eines Fragments der hinteren Wand. Ähnlich wie bei einer isolierten Fraktur der hinteren Wand ist auch hier die Größe des Fragments für die Stabilität ausschlaggebend. Das Fragment kann nach dorsal disloziert sein.

(G) Querfraktur und hintere Wandfraktur

Dies ist eine relativ häufige Kombination. Ausgelöst durch Hochrasanztraumata treten bei dieser kombinierten Azetabulumfraktur häufig Komplikationen auf: Verletzungen des N. Ischiadikus oder avaskuläre Femurkopfnekrose können irreversible sekundäre Schäden auslösen.[29] Die verschiedenen Querverläufe, wie bei einer isolierten Querfraktur, sind auch hier möglich.

(H) vordere Pfeiler- und hintere Querfraktur

Die Querfraktur verläuft meist durch lasttragende Teile des Azetabulums und kommuniziert mit einer Fraktur des vorderen Pfeilers, bei der auch das Foramen obturatorum betroffen ist.

(I) T-Fraktur

Die vertikale Fraktur betrifft das Azetabulum, sowie das Foramen obturatorum und trennt den vorderen vom hinteren Pfeiler. Die Querfraktur kann wiederum auf unterschiedlichen Höhen der Pfanne lokalisiert sein.

(J) Zweipfeilerfraktur

Bei dieser Fraktur ist das Azetabulum komplett vom Os ilium und damit vom Achsenskelett abgetrennt. Je nach Höhe der Frakturlinie durch das Os ilium kann auch das Iliosakralgelenk betroffen sein.

4.1.2 AO-Klassifikation / OTA-Klassifikation

Die AO Klassifikation versucht die vielfältigen Frakturmuster in eine umfangreiche Nomenklatur einzuordnen. Die OTA Klassifikation gleicht in weiten Teilen der AO Klassifikation.[20] Es gibt drei Grundtypen (Abb. 11), welche jeweils noch in drei Subtypen unterschieden werden können (Tabelle 1). Diese können wiederum um genaue Frakturverläufe, Knorpelschäden oder Hüftkopffrakturen erweitert werden.

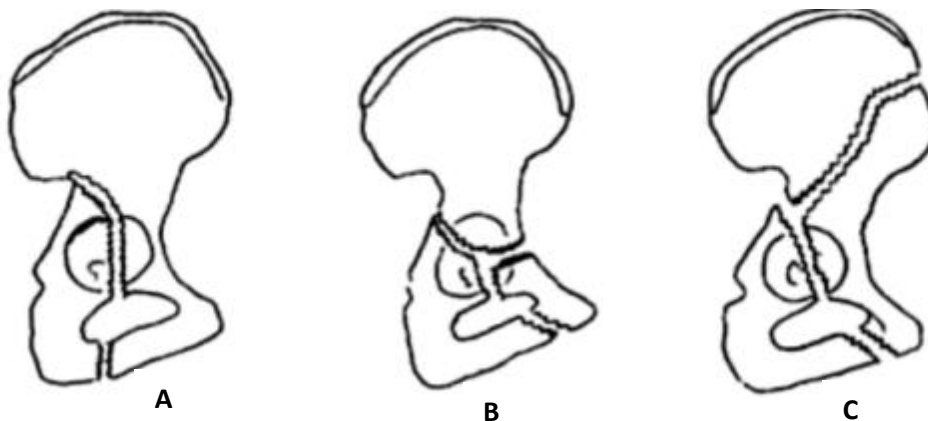


Abb. 11: Drei Grundformen der AO-Klassifikation für Azetabulumfrakturen: (A) Fraktur eines Pfeilers bei intaktem zweiten Pfeiler, (B) Querfraktur bei mindestens einem intakten Pfannendachanteil, (C) Fraktur beider Pfeiler mit vollständiger Abtrennung der Pfanne zum Darmbein[18] (Aus: *Adult Limb Fractures*, Cambridge University Press[30])

Typ A: Fraktur eines Pfeilers bei intaktem zweiten Pfeiler	
Typ A1	Fraktur des hinteren Pfannenrandes
Typ A2	Fraktur des hinteren Pfeilers
Typ A3	Fraktur des vorderen Pfannenrandes oder des vorderen Pfeilers
Typ B: Querfraktur bei mindestens einem intakten Pfannendachanteil	
Typ B1	Querfraktur
Typ B2	T-Fraktur
Typ B3	Fraktur des vorderen Pfeilers mit hinterem, senkrechten Bruch
Typ C: Fraktur beider Pfeiler mit vollständiger Abtrennung der Pfanne zum Darmbein	
Typ C1	Fraktur bis zur Crista Iliaca
Typ C2	Fraktur bis zum Vorderrand des Darmbeins
Typ C3	Fraktur bis ins Iliosakralgelenk

Tabelle 1: AO Klassifikation der Azetabulumfrakturen mit Subtypen. (Aus: Wade R. Smith, *Fractures of the Pelvis and Azetabulum* [29])

5 Therapie

Azetabulumfrakturen stellen eine große Herausforderung bei der Versorgung dar. Besonders bei Osteoporosepatienten bestehen häufig komplexe Frakturmuster.[31] Lange Operationszeiten mit aufwändigen Rekonstruktionen bringen bei älteren Patienten aufgrund der Komorbiditäten ein erhöhtes Narkose- und Operationsrisiko mit sich.[13, 32]. Es gibt derzeit folgende relevante Behandlungsmethoden von Azetabulumfrakturen: Die konservative Behandlung, die direkte/indirekte offene/geschlossene Reposition und innere Fixation (Osteosynthese) oder die primäre Hüfttotalendoprothese.[11, 13, 31]

5.1 Konservative Behandlung

Liegt eine korrekte Indikation vor, kann die nichtoperative Behandlung einer Azetabulumfraktur auch heute noch eine Option sein. Voraussetzungen für eine konservative Behandlung sind eine Dislokation von unter 2mm, die Unversehrtheit des Pfannendaches mit Kongruenz des Hüftkopfes in der Bildgebung (Röntgendarstellung nach Judet und Becken-Übersichtsaufnahme AP) und eine intakte Hinterwand.[33, 34] Liegt eine Luxationstendenz der Hüfte oder eine Beschädigung des tragenden Domfragments vor, ist von der nichtoperativen Behandlung abzusehen.[34, 35] Rowe und Lowell berichteten erstmals, dass bei Frakturen ohne Beteiligung des Pfannendaches mit einem besseren Ergebnis zu rechnen ist.[36]

Generell sind bei der konservativen Behandlung lange Immobilisationszeiten die Folge, vor allem wenn im Rahmen der Therapie eine Extensionsbehandlung nötig ist. Durch die langen Liegezeiten treten mehr Komplikationen auf, welche insbesondere bei älteren Patienten lebensbedrohlich sein können.[13, 14, 37] Außerdem besteht die Gefahr für frühzeitige posttraumatische Veränderungen mit erschwerten Bedingungen für eine spätere Versorgung mittels Hüft-Totalendoprothese.[13] In einer Studie von Spencer et al. [38] über konservativ behandelte Azetabulumfrakturen von Patienten über 65 Jahre hatten 30% der behandelten 25 Fälle ein inakzeptables funktionelles Ergebnis.

Matta et al [39] berichteten von ähnlichen Ergebnissen bei konservativer Behandlung. 3 von 9 behandelten Patienten mit Azetabulumfrakturen erreichten ein nur mangelhaftes funktionelles Ergebnis.

Die konservative Therapie bei Azetabulumfrakturen im Alter scheint damit nur in wenigen Fällen erfolgversprechend zu sein.[13, 40] Je intakter das lasttragende Azetabulumdach, desto besser die Prognose einer konservativen Therapie.[40]

5.2 Operative Behandlung

Indikationen für eine operative Behandlung sind die Hüft-Instabilität, die Interposition von einem oder mehreren Fragmenten in den Gelenkspalt oder eine Dislokation der Gelenkfläche größer 2 mm.[41] Außerdem ist ein wichtiges Kriterium ob eine Beteiligung des Pfannendaches vorliegt.[36]

Zur Einschätzung des Pfannendachzustandes kann der sogenannte „roof arc“ nach Matta vermessen werden.[39] Hierfür wird eine Linie im Winkel von 45° zur Mittelsenkrechten durch den Hüftkopf nach kranial gelegt. Verläuft eine Fraktur im Bereich zwischen der Mittelsenkrechten und der angelegten Linie, ist von einer stark dislokationsgefährdeten Fraktur auszugehen. Sie sollte operativ versorgt werden. Beträgt der Roof-Arc-Winkel 45° und mehr in allen drei konventionellen Röntgenprojektionen (a.p., Ala- und Obturator-Aufnahme) kann unter Umständen eine konservative Behandlung in Erwägung gezogen werden.[39, 42, 43]

5.2.1 Zugangswege

Die Wahl des Zugangswegs zur Versorgung der Azetabulumfraktur muss präoperativ sorgfältig geplant werden. Die Mehrzahl der Azetabulumfrakturen kann durch zwei Zugänge versorgt werden [44]: Mittels des ilioinguinalen Zugangs nach Letournel [12] oder des Zugangs nach Kocher-Langenbeck von dorsal. Im Folgenden werden auch alternative Zugänge beschrieben, welche sich zum Teil wachsender Beliebtheit erfreuen. Die erweiterten Zugänge erlauben eine gute Übersicht, werden aber zunehmend von kleineren Zugängen ersetzt. Grund hierfür ist auch die bessere intraoperative Bildgebung mit einem

3D-BV, wodurch der Operateur in vielen Fällen mit weniger direkter Übersicht des OP-Gebietes auskommt.

Unter Berücksichtigung der Begleitumstände des Patienten und der Präferenz des Operateurs bestimmt der Frakturtyp den Zugang. Generell bietet sich bei Frakturen der Hinterwand und/oder des hinteren Pfeilers ein dorsaler Zugang und bei Frakturen des vorderen Pfeilers ein ventraler Zugang an. Viele Frakturen, die beide Pfeiler betreffen, können durch den vorderen Zugang versorgt werden.[45] Generell steht der Chirurg vor dem Dilemma, zwischen ausreichender Visualisierung für die Osteosynthese und einem möglichst geringem Weichteiltrauma und damit niedriger Morbidität zu wählen.[46, 47]

Kocher-Langenbeck-Zugang

Der Kocher-Langenbeck-Zugang ist für Frakturen geeignet, die von der Beckenaussenseite aus fixiert werden können. Relevant ist er zum Beispiel bei Frakturen des dorsalen Pfannenrands oder Pfeilers sowie Quer oder T-Frakturen mit Hauptdislokation nach dorsal.[45, 48]

Der Patient wird in Bauch oder Seitenlage mit beweglichem Bein gelagert. Unter Schonung des glutealen Gefäß-Nerven-Bündels wird der M. gluteus maximus im Faserverlauf auseinandergedrängt.[49] Durch Ablösen der pelvitrochantären Muskulatur (M. piriformis und M. triceps coxae) wird der dorsale Pfeiler dargestellt.[48, 50]

Mögliche Komplikationen des Kocher-Langenbeck-Zuganges sind eine (avaskuläre) Hüftkopfnekrose und Nervenschäden, insbesondere eine Ischiadikusläsion. Postoperativ können heterotope Ossifikationen auftreten.[44]

Rommens et al. behandelten 60 Patienten mit Hinterwandfraktur über einen Kocher-Langenbeck-Zugang. Die Ergebnisse wurden nach dem Merle d'Aubigne score, einer Skala zur Einordnung des Behandlungsergebnisses bei Acetabulumfrakturen, evaluiert. Nach 24 Monaten erreichten nach dieser Skala etwa 70% der Patienten ein gutes oder ausgezeichnetes Resultat.[50]

Ilioinguinaler Zugang

Mit dem ilioinguinalen Zugang kann der vordere Pfeiler bis zur Symphyse inklusive der quadrilateralen Fläche dargestellt werden. Eingesetzt werden kann er damit bei Verletzungen der vorderen Wand und/oder des vorderen Pfeilers. Der Zugang kann auch bei den meisten Zweipfeilerfrakturen und bei bestimmten T-Frakturen oder Querfrakturen eingesetzt werden.[45, 51]

Die Fraktur wird durch drei Fenster dargestellt: Das erste befindet sich zwischen Beckenschaufel und Musculus iliopsoas, das zweite zwischen Musculus iliopsoas und Leistengefäßen und das dritte Fenster befindet sich zwischen den Leistengefäßen und dem Ductus spermaticus.[51] Dieser Zugangsweg ist verhältnismäßig schonend für den Patienten, da lediglich der M. iliacus und die Bauchmuskulatur von ihrem Ursprung bzw. Ansatz losgelöst werden müssen. Es kann weitgehend auf eine Durchtrennung wichtiger Strukturen verzichtet werden. Die Schwierigkeit bei Anwendung dieses Zuganges ist die nur indirekte Reposition „ohne Sicht“ und die entsprechend indirekte Schraubenpositionierung.[52] Die Plattenlage befindet sich hier klassischerweise eher kranial in der Beckeneingangsebene.

Ein großer Vorteil ist die geringe Belastung des Patienten aufgrund des reduzierten Muskeltraumas.[45] Besonders ältere Patienten mit durch Bagateltraumen verursachten Azetabulumfrakturen profitieren durch die schnellere postoperative Mobilisation. Die Gefahr von Komplikationen infolge langer Liegezeiten wird vermindert.

Als Komplikation dieses Zugangswegs sind postoperative Läsionen des N. Femoralis und N. cutaneus femoris lateralis beschrieben.[53] Periartikuläre Ossifikationen sind im Gegensatz zum Kocher-Langenbeck-Zugang nicht beschrieben.[45]

Vorderer limitierter Zugang nach Stoppa

Die Hauptindikationen dieses Zugangs sind Azetabulumfrakturen mit zentraler Protrusion und Fraktur der quadrilateralen Fläche, sowie kombinierte Azetabulumfrakturen. Gegebenenfalls ist eine Kombination des Zugangs mit dem 1. Fenster des ilioinguinalen Zugangs nach Letournel indiziert.[49]

Nach horizontaler Inzision oberhalb der Symphyse präpariert sich der Operateur nach kaudal ins kleine Becken vor und stellt unter Schonung der Gefäße (CAVE Corona mortis) die quadrilaterale Fläche und das Iliosakralgelenk dar.[49] Durch die Sicht von medial auf die quadrilaterale Fläche kann eine direkte Reposition erfolgen und die Osteosyntheseplatte medial an der Beckeninnenseite angebracht werden. Bei diesem Zugang wird das zweite Fenster des Letournel-Zuganges nicht benötigt und somit werden N. Femoralis, Leistenband und die externen Iliakalgefäße geschont.[54] Mögliche Komplikationen sind unter anderem Blutungen aus der Corona mortis, Harnblasenverletzungen, Verletzungen des Peritoneums und Hernienbildung bei unvollständigem Faszienschluss.[49]

Pararektus-Zugang

Der Pararektus-Zugang, auch in der Wirbelsäulenchirurgie eingesetzt, eignet sich für Frakturen des vorderen Pfeilers und der quadrilateralen Fläche. Bei diesem minimalinvasiven Zugang am lateralen Rand des M. rectus femoris werden die Vorteile des ilioinguinalen Zugangs und des Stoppa Zugangs kombiniert.[55] Er ermöglicht die intrapelvine Sicht von medial, wie beim modifizierten Stoppa Zugang, bei relativ geringer Zugangsinvasivität.[55, 56]. Da er jedoch erst jüngst in der Azetabulumchirurgie etabliert wurde, ist er noch nicht weit verbreitet. Studien mit großer Fallzahl fehlen hier noch.

Erweiterte Zugänge

Durch erweiterte Zugänge können größere Teile des Beckens dargestellt werden. Der Basiszugang ist der erweiterte ilioinguinale Zugang nach Letournel sowie dessen Modifikationen:

- die Maryland-Modifikation des ilioinguinalen Zugangs [57], entwickelt für T-Frakturen, komplexe Frakturen, 2- Pfeiler-Frakturen und für Sekundäreingriffe bei Pseudarthrosen.[47] Nicht selten kommt es bei diesem großen, komplikationsträchtigen Zugang postoperativ zur heterotopen Ossifikation.[52]
- der „triradiate approach“ nach Mears, hauptsächlich für komplexe 2-Pfeiler-Frakturen. [44, 52, 58]

5.2.2 Osteosynthese

Bei einer Osteosynthese wird die anatomische Wiederherstellung der Gelenkfläche angestrebt.[41] Die Reposition erfolgt meist schrittweise.[59] Sind die anatomischen Verhältnisse gut wieder hergestellt, wird die reponierte Fraktur mit Platten und Schrauben verankert.

Bei jungen Patienten mit stabiler Knochensubstanz ist die Osteosynthese meist die Therapie der Wahl bei Azetabulumfrakturen, die operativ reponiert werden müssen. Bei älteren Patienten mit demineralisierter Knochensubstanz liegen bei einer Osteosynthese jedoch erschwerte Bedingungen vor. Es besteht die Gefahr eines mangelhaften Knochen-Implantatverbundes aufgrund der geringeren Haltekraft.[13, 60] Ziel der Osteosynthese kann bei dieser Patientengruppe nicht immer eine anatomische Rekonstruktion sein, sondern gegebenenfalls das Erreichen einer sicheren Frakturheilung als mögliches Implantatlager für eine spätere endoprothetische Versorgung.[60] Bei älteren multimorbiden Patienten muss das erhöhte Operationsrisikos sowie die hohe Komplikationsrate im Rahmen der postoperativen Immobilisation bei der Indikationsstellung zur einem operativen Eingriff abgewogen werden.[32, 61-63] Verfügt der ältere Patient noch über eine gute Gehfähigkeit und einen hohen Aktivitätsgrad, sowie einen guten Allgemeinzustand sollte eine osteosynthetische Behandlung erwogen werden. Meist bietet bei den typischen Frakturtypen nach Bagateltraumen bei älteren Patienten (siehe Kapitel 5.3) ein ventraler (ilioinguinaler) Zugangsweg eine gute Darstellung und stellt eine verhältnismäßig geringe Belastung für den Patienten dar.[45]

Hessmann et al. [13] erzielten bei dem mit primärer Osteosynthese behandelten Patientenkollektiv überwiegend gute Ergebnisse. 13 von 16 der Osteosynthesen konnten von ventral vorgenommen werden. Bei 2 der 16 Patienten kam es postoperativ zu sekundären Fragmentdislokationen, die einen endoprothetischen Gelenkersatz erforderten.

Helfet et al. [64] behandelten ein Patientenkollektiv von 18 Patienten über 60 Jahre mit Azetabulumfrakturen. Alle wurden mit einer offenen Reposition und inneren Fixation über den ilioinguinalen Zugang behandelt. Bei der postoperativen Kontrolle wurde der Harris Hip Score zur Beurteilung der

Beschwerden bei alltäglichen Aktivitäten, verursacht durch das Hüftgelenk, eingesetzt. Die Patienten erreichten einen durchschnittlichen Wert von 90, was bei einer Maximalpunktzahl von 100 einem „exzellenten“ Ergebnis entspricht. Nur bei einem Patienten führte die Behandlungsmethode zu einem nicht zufriedenstellenden Ergebnis.

Letournel und Judet [12] berichten in ihrer Studie mit 120 über 60 Jährigen Patienten mit Azetabulumfrakturen, von denen 103 operativ behandelt wurden. Zwar verschlechtern sich die Ergebnisse mit zunehmendem Alter, bei 76% der behandelten Patienten wurde im Follow-up jedoch ein gutes bis exzellentes Ergebnis festgehalten. Entgegen der bis in die 1960er vertretenen Meinung warnten Judet und Letournel in den frühen 1990ern in diesem Kontext davor, älteren Patienten mit Azetabulumfrakturen eine operative Behandlung vorzuenthalten.

5.2.3 Navigierte Operationsverfahren

Mittels navigierter Operationsverfahren können geeigneten Frakturen minimalinvasiv durch perkutane Schraubenpositionierung durchgeführt werden.[65] Mögliche Verfahren sind CT-gestützte perkutane Operationsverfahren, die 2D-Fluoroskopie-gestützte Navigation und die 3D-Fluoroskopie-gestützte Navigation. Diese Operationstechniken sind weichteilschonend für den Patienten und durch die computerassistierte Schraubenpositionierung sehr präzise. Außerdem wird die Strahlenbelastung des Patienten und des Operateurs reduziert.[65, 66] Besonders für die Schraubenpositionierung im Bereich des dorsalen Pfeilers bei Azetabulumfrakturen bietet die 3D-Fluoroskopie-gestützte Navigation eine geringere Perforationsrate und eine höhere Präzision als die offene Osteosynthese.[67] Die Ergebnisse der Reposition können bei diesem Verfahren in Echtzeit visualisiert werden.[65, 66]

Geeignet für die navigierte perkutane Versorgung können nicht- oder wenig dislozierte Azetabulumfrakturen sein, bei denen eine geringe Zugangsmorbidität im Vordergrund steht. Technisch ist das Verfahren für den Operateur sehr anspruchsvoll und erfordert eine präzise präoperative Planung.

5.2.4 Primäre Endoprothese

Der Vorteil des primären Gelenkersatzes liegt in der Möglichkeit zur sofortigen Belastung und damit einer kurzen Immobilisationszeit, was insbesondere bei älteren Patienten Komplikationen reduzieren kann.[13, 32, 61, 68] Auch das Risiko einer nicht erfolgreichen Azetabulumrekonstruktion bei offener Reposition und innerer Fixation, was zu Arthrose und damit zu einem sekundären Gelenkersatz führt, ist bei einem primären Gelenkersatz nicht gegeben.[62, 69]

Außerdem wird beschrieben, dass eine sekundäre Hüfttotalendoprothese nach vorangegangener Osteosynthese aufgrund von Narbenbildung, Adhäsionen und Fehlstellung des Azetabulums ein komplizierterer Eingriff sein kann.[63, 69] Simko et al. [63] bezeichneten den sekundären Gelenkersatz nach Osteosynthese als große Herausforderung mit erhöhten Risiken für Infektion, periartikulärer Ossifikation und Prothesenlockerung. Sie erzielten durch primäres Einbringen einer Endoprothese bei 7/10 Patienten mit osteoporotischen Azetabulumfrakturen gute bis exzellente Ergebnisse im Merle d'Aubigne Score. Die restlichen Patienten erschienen nicht zum Follow-up nach 36 Monaten, es waren jedoch keine Komplikationen oder Funktionseinschränkungen bekannt.[63]

Allerdings muss für den primären Gelenkersatz ein stabiler Knochengrund zum Befestigen der Hüftpfanne gegeben sein. Dies ist bei Azetabulumfrakturen häufig nicht gegeben, da die Pfanne der Endoprothese nicht in den durch die Fraktur instabilisierten Knochen eingebracht werden kann. Liegt nun bei älteren Patienten noch eine Osteoporose vor, so kann die Endoprothese meist nicht befriedigend verankert werden. So fanden Romness et al. [10] bei primärem Gelenkersatz nach Azetabulumfraktur eine deutlich erhöhte Rate an Lockerungen. Während der Prothesenschaft eine ähnliche Lockerungsrate wie bei elektiven Hüfttotalendoprothesen erreichte, war der azetabuläre Teil der Prothese mit radiologischen Lockerungszeichen bei 52,9% der Patienten etwa 4-5 mal so hoch wie bei elektiven Eingriffen.

Um einen stabilen Knochengrund vor dem Gelenkersatz zu schaffen, kann eine Reposition und Osteosynthese der Azetabulumfraktur indiziert sein.[13, 63] Die

Endoprothese kann dann gegebenenfalls im weiteren Verlauf in die geheilte Fraktur deutlich stabiler als bei einer primären Endoprothese verankert werden.[13, 44]

Insbesondere bei zentralen Hüftgelenkluxationsfrakturen ist eine Osteosynthese aufgrund der multifragmentären Morphologie und des supraazetabulären Substanzdefekts häufig problematisch.[70] Auch der Gelenkersatz stellt aufgrund von Vernarbungen, Kontrakturen und ungleicher Beinlänge bei diesen Frakturen eine Herausforderung dar, gilt aber als vergleichsweise effektives und sicheres Verfahren.[71]

Es muss individuell entschieden werden, ob ein Patient eher von einem primären Gelenkersatz oder von einer Osteosynthese profitiert.[72]

5.3 Spezifische Probleme bei der Versorgung älterer Patienten

Die Versorgung von Azetabulumfrakturen bei älteren Patienten geht häufig mit peri- und postoperativen Komplikationen einher. Daurka et al. [73] analysierten 15 Studien über Azetabulumfrakturen mit insgesamt 414 Patienten mit dem Ergebnis, dass bei allen untersuchten Behandlungsmethoden die Patientengruppe >55 Jahre höhere Raten an Komplikationen und Folgeoperationen als jüngere Patienten aufwiesen.

Trotzdem ist bei diesem Patientenkollektiv eine konservative Behandlung, welche noch bis in die 60er Jahre verbreitet war, aufgrund der langen Immobilisation meist nicht indiziert. Zu hoch sind die Risiken durch Begleitkomplikationen wie Pneumonien, Thrombosen oder Herz-Kreislaufversagen.[9, 74, 75]

Da bei älteren Patienten durch den Sturzmechanismus mit Krafteinwirkung von lateral auf den Hüftkopf die Kraft aufgrund des Antetorsionswinkels nach ventral übertragen wird, ist häufig der vordere Pfeiler mitbetroffen.[13, 45] Das Resultat sind vordere Pfeiler / hintere Hemiquerfrakturen sowie Zweipfeilerfrakturen.[9, 76] Nicht selten ist die quadrilaterale Fläche mitbetroffen. Bei demineralisierter Knochensubstanz ist die anatomische Reposition und flächige Fixation dieser Frakturen mit den bekannten, schmalen Plattensystemen schwierig.[9] Dabei

sind die Wahl des richtigen Zugangsweg zur Reposition sowie die stabile Abstützung der quadrilateralen Fläche entscheidend.[6] Meist bietet sich bei den genannten Frakturen ein ventraler Zugang an. Der modifizierte Stoppa-Zugang und der Pararektus-Zugang nach M. Keel et al. [55] sind Alternativen.[9] Um eine stabile, flächige Abstützung der Fraktur mit Beteiligung der quadrilateralen Fläche zu erreichen, kann eine Kombination von mehreren Platten sinnvoll sein, um die Kontaktfläche zu erhöhen und das Risiko einer Lockerung oder sekundären zentralen Hüftluxation zu minimieren.[13] Sogenannte „spring plates“ können mit der Beckenplatte verschraubt werden und stabilisieren so die quadrilaterale Fläche bei zentralen Luxationsfrakturen [Abb. 12]. Eine indirekte Fixation der quadrilateralen Fläche kann auch mit vorgebogenen Federplatten erfolgen.[9, 77] Nicht selten kommt es jedoch aufgrund der großen Krafteinwirkung auf die Platten, insbesondere bei Nichteinhaltung der Teilbelastung, zu einem Versagen der Osteosynthese mit Instabilität und Gelenkverschleiß.

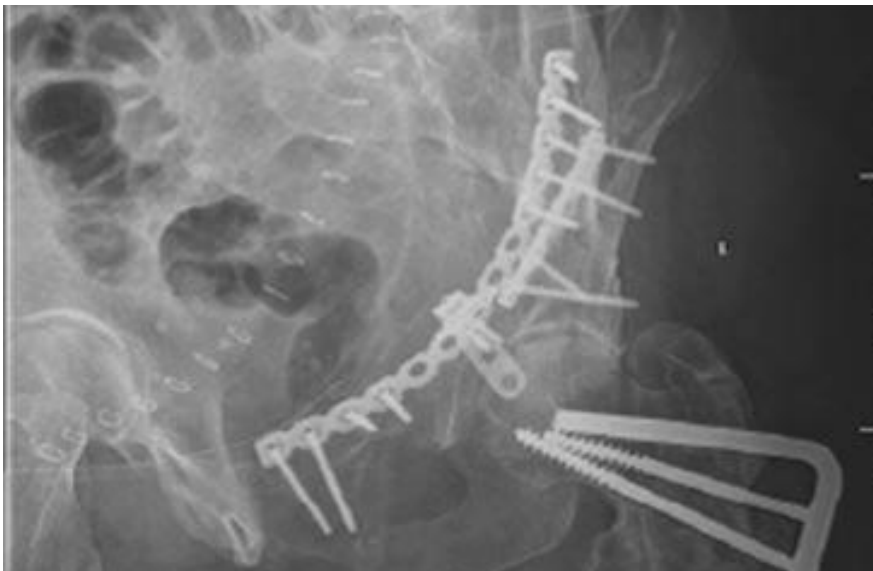

Abb 12: Kombination aus Beckenplatte und spring plate zur Fixation der quadrilateralen Fläche [44]

5.3.1 Bedarf einer alternativen Osteosyntheseplatte

Das neue Implantat sollte eine stabile Osteosynthese der Azetabulumfraktur ermöglichen und einer frühzeitigen Belastung durch den Patienten standhalten. Die bei zentral dislozierten Frakturen mitbeteiligte quadrilaterale Fläche sollte flächig erfasst sein, um ein sekundäres Dislozieren zu vermeiden. Das Ziel ist auch hier die anatomische Rekonstruktion des Azetabulums. Ist dies jedoch nicht möglich, wird die Ausbildung eines stabilen Knochenlagers für einen möglichen späteren Gelenkersatz angestrebt.

Dies sollte über einen weichteilschonenden Zugangsweg möglich sein, um die Komplikationsraten besonders bei älteren Patienten, zu minimieren.

Die neu entwickelte Azetabulum Flügelplatte ermöglicht durch den nach kaudal geschwungenen „Flügel“ [Abb. 13] eine breite Abstützung der quadrilateralen Fläche.[9] Die Platte wird von innen im Beckenring verspannt, sowie von kranial mit Schrauben fixiert. Auf diese Weise soll eine hohe Stabilität bei geringem Risiko eines Materialbruchs erreicht werden. Das Einbringen der Platte ist über einen ventralen, weichteilschonenden Zugangsweg möglich. Durch vielfältige Optionen der Schraubenpositionierung kann die Azetabulum Flügelplatte individuell angepasst und fixiert werden.



Abb. 13: In Kooperation mit DePuy Synthes entwickelte „Azetabulum Flügelplatte“ zur Versorgung von Azetabulumfrakturen.[9]

6 Material und Methoden

6.1 Frakturmodelle

Die verwendeten Beckenmodelle der Firma Synbone® sind einheitlich vorfrakturiert. Wie in [Abb. 14] zu handeln es sich um eine hoch auslaufende Fraktur des vorderen Pfeilers mit Beteiligung der quadrilateralen Fläche.[9] Das Material der Modelle basiert auf dem Bayer-Polyurethan Baydur® 60. Die Schale der Kunstknochen ist hart und der Kern geschäumt bei einem Gewicht von 430g, einer Breite von 305mm und einer Höhe von 160mm.

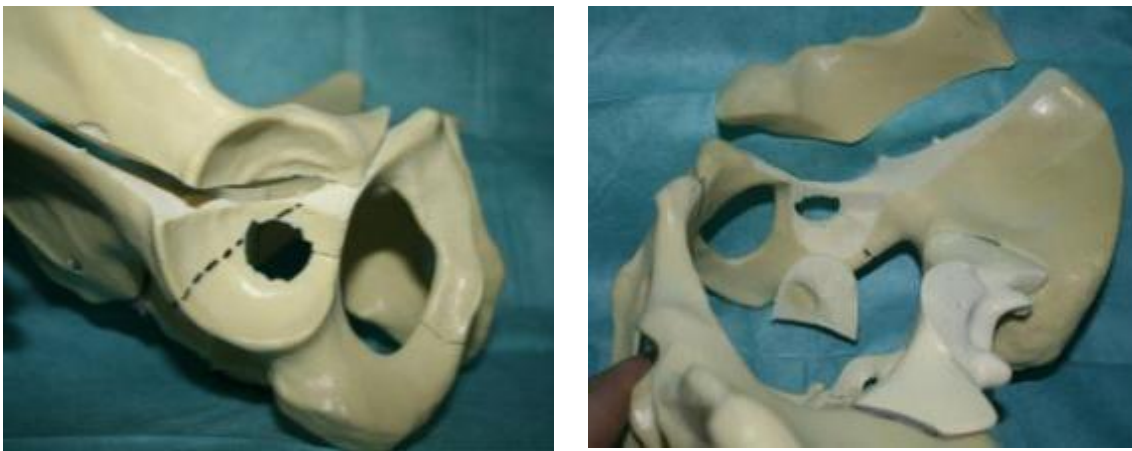


Abb. 14: Frakturmodelle der Firma Synbone® mit Fraktur des vorderen Pfeilers, hoch auslaufend und mit Beteiligung der quadrilateralen Fläche [9]

Kraftaufnehmer: Um einen Kraftaufnehmer für die Versuchsreihe zu konstruieren, wurde kranial des Sakrums ein Hartschaumsockel aufgegossen.

Die mechanischen Eigenschaften des Schaums sind

- Rohdichte [kg/m³] 80 – 250
- Zugfestigkeit [kPa] 150 – 500
- Stauchhärte [kPa] 15 - 150
- Bruchdehnung [%] 30 – 200

Bandapparat:

An diesen Frakturmodellen wurde in Analogie zum anatomischen Aufbau der Bandapparat des Beckens mit Kabelbindern simuliert. In einem Vorversuch wurden die kongruente und ausreichende Belastbarkeit der Kabelbinder überprüft. Diese wurden mit einer einheitlichen Zugkraft von 10N im Ruhezustand an den Frakturmodellen angebracht. In [Abb. 15] sind die bei dem Beckenmodell simulierten Bandstrukturen im menschlichen Becken markiert.

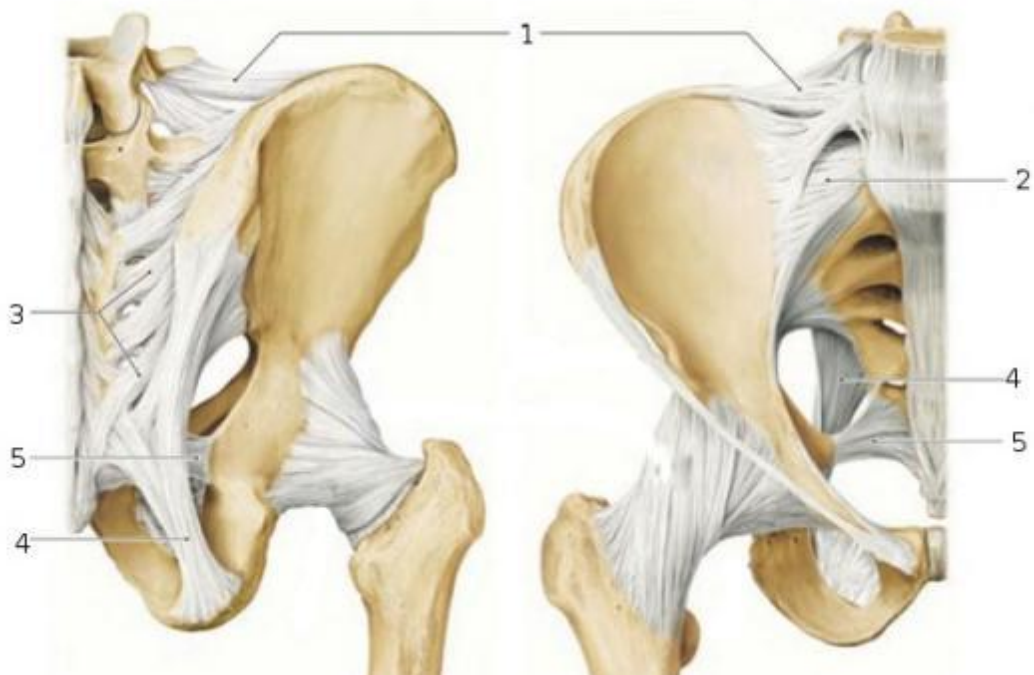

Abb. 15: Anatomischer Bandapparat des Beckens: 1) Lig. iliolumbale; 2) Ligg sacroiliaca anteriora; 3) Ligg sacroiliaca posteriores; 4) Lig sacrotuberale; 5) Lig sacrospinale. (Aus: *Taschenlehrbuch Anatomie*, Georg Thieme Verlag [78])

Zum Teil wurden die Ansatzpunkte aus praktischen Gründen etwas variiert und vereinfacht. Die wichtigsten simulierten Bänder für die Stabilität des Beckenmodells sind die dorsalen Bänder, vor allem die Lig. sacrospinale. Die Symphyse wurde ebenfalls mit zwei Kabelbindern verstärkt. [Abb. 16]

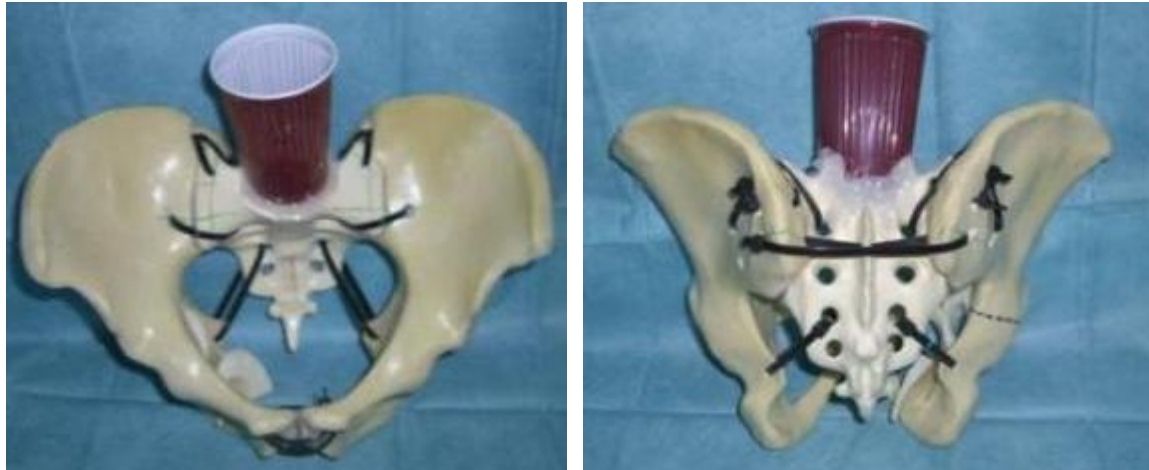


Abb. 16: Mit Kabelbindern simulierter Bandapparat. Von kranial sind die ligg Sacrotuberale, von dorsal die Bänder im Bereich des dorsalen Sakrums sichtbar. Die Becher dienen als Gussform für den Kraftaufnehmersockel.

6.2 Azetabulum Flügelplatte

Aus den oben genannten Überlegungen und Anforderungen an eine neue Osteosyntheseplatte entstand die Azetabulum Flügelplatte [Abb.13]. Diese wurde in Zusammenarbeit mit Ingenieuren des DePuy Synthes® Innovations Lab in Salzburg entwickelt. Nach der Prototypenfertigung stand die Platte als Rohmuster für ein individuelles patientenspezifisches Implantat zur Verfügung.

6.3 Vergleichsplatte: Becken- LP-Platte

Als Vergleichsplatte in unserer Versuchsreihe diente eine 14-Loch-3,5mm Becken - Low Profile(LP)-Platte (Stahl; DePuy Synthes®, [Abb. 17]), welche heute Standardmäßig bei vielen Azetabulumfrakturen eingesetzt wird. Im Vergleich zur „Flügelplatte“ wurde diese „oben“ auf der linea terminalis verschraubt. [Abb. 18] Diese Osteosynthese ist die aktuelle Therapie der Wahl bei einer Vielzahl von Azetabulumfrakturen.



Abb. 17: BeckenPlatte DePuy Synthes® Low-Profile J-Plate, 88 mm radius, Non-locking holes

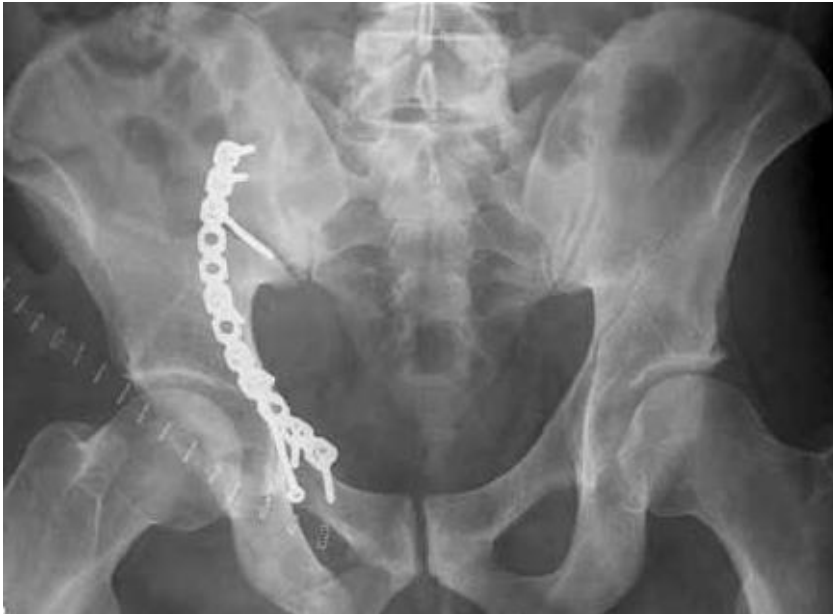

Abb 18: A.-p.-Röntgenprojektion einer dislozierten Azetabulumfraktur, versorgt durch Osteosynthese mit einer Platte die von oben auf der line terminalis aufliegt.[79]

6.4 Messsystem

Die Messung der Versuchsreihe erfolgte mit dem optischen Messsystem PONTOS 5M der Firma GOM (Optical Measuring Techniques, Braunschweig, Germany). Das optische Messsystem besteht aus zwei Kameras mit einer Auflösung von 2448 x 2050 Pixel und einer Bildfrequenz von bis zu 15 Hz. Durch die optische Erfassung von Markerpunkten durch die beiden Kameras können Bewegungen dreidimensional erfasst werden. Die hier verwendeten Markerpunkte bestehen aus einer Klebefolie mit einem Durchmesser von 2mm. [Abb. 19] Die PONTOS Software identifiziert die Markerpunkte und trägt diese in einem virtuellen dreidimensionalen Koordinatensystem auf. Um die relative Bewegung zwischen Komponenten zu messen, müssen pro Komponente mindestens drei Markerpunkte geklebt werden. Solch eine Punktwolke dient als 6-Freiheitsgrade-Sensor (6Dof-Sensor)[80], was bedeutet, dass die Bewegung der Komponenten durch die Software erfasst wird und in allen sechs



Abb. 19: Beckenschaufel mit Markerpunkten Ø 2mm beklebt

Freiheitsgraden analysiert werden kann (3 Translationsfreiheitsgrade und 3 Rotationsfreiheitsgrade). Die Summe dieser Bewegungen kann als Vektor dargestellt werden. [Abb. 22] Döbele et al. [80] validierten die Messgenauigkeit des PONTOS Systems mit 5.3 µm durchschnittlicher Messabweichung verglichen mit einem hochpräzisen taktilen Messsystem. In dieser Versuchsreihe wurde durch das PONTOS System mit einer Bildfrequenz von 4Hz und in einem Abstand von 1,20m gemessen.

Weitere Vorteile des Pontos Systems

- Markerpunkte haben kaum Eigengewicht
- Erfassung von relativer Bewegung innerhalb des Messobjekts
- Direkte Visualisierung der Messung
- Vielfältige Analysemöglichkeiten mittels Auswertungssoftware

6.5 Auswertungssoftware und Koordinatensystem

Die Auswertung erfolgte zum Großteil mit der PONTOS Software der Firma GOM. Diese erfasst die Positionsänderung der Markerpunkte errechnet die relative Bewegung der einzelnen Punkte oder ganzer Komponenten (Punktvolke) zueinander. (z.B. Vektorfeld siehe [Abb. 22](#)). Die statistische Auswertung erfolgte in Zusammenarbeit mit dem Institut für klinische Epidemiologie und angewandte Biometrie Tübingen mit der Statistiksoftware JMP (SAS Institute). Zur Auswertung des dynamischen Versuchsablaufs wurde ein Koordinatensystem festgelegt. In diesem erfolgte die relative Bewegungsanalyse der Frakturkomponenten zueinander.

Das Koordinatensystem wurde an anatomischen Landmarken ausgerichtet: Die horizontale Achse (X) wurde durch die beiden Spinae iliacae anteriores superiores definiert. Senkrecht dazu schneidet die vertikale Achse (Y) den Mittelpunkt zwischen den Spinae und der Symphyse. Die sagittale Achse liegt wiederum senkrecht zu dieser Ebene (XY) und schneidet ebenfalls den Mittelpunkt der Spinae. [[Abb. 20](#)]



[Abb. 20](#): Koordinatensystem im Beckenmodell definiert durch die Spinae iliacae anteriores superiores, deren Mittelpunkt und den Mittelpunkt der Symphyse.

Mit diesem Koordinatensystem konnte eine Abstandsänderung einzelner Markerpunkte während des Versuchs gemessen werden. Um zusätzlich die

Bewegung zwischen Frakturfragmenten korrekt beschreiben zu können, wurde die relative Rotation der Fragmente zueinander gemessen. Für die Lagebeschreibung der Rotation wurde das aus der Luft- und Raumfahrttechnik stammende System in Roll-Nick-Gier-Winkel verwendet. Rollen bedeutet eine Drehung um die X-Achse, Nicken um die Y-Achse und Gieren um die Z-Achse. [Abb. 21]

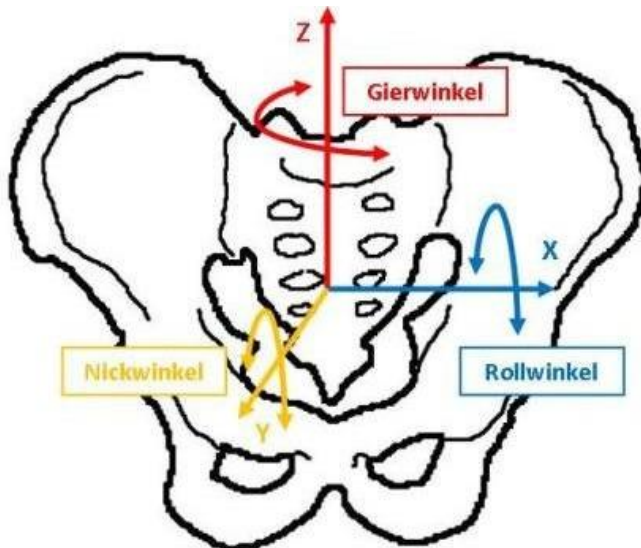


Abb. 21: Dreidimensionales Koordinatensystem, wobei der Rollwinkel eine Drehung um die X-Achse, der Nickwinkel eine Drehung um die Y-Achse und der Gierwinkel eine Drehung um die Z-Achse bedeuten

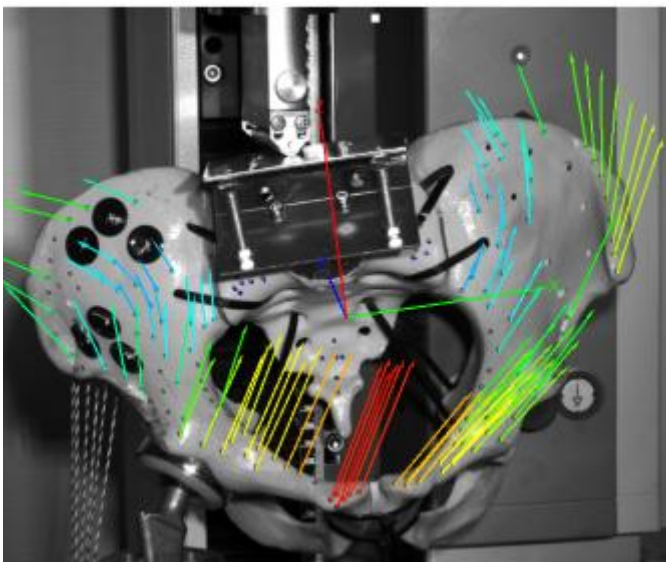


Abb. 22: Die von der PONTOS erkannten Messpunkte können mit Hilfe der zugehörigen Software der Firma GOM als Vektorfeld angezeigt werden. In diesem Fall wird die Deformation relativ zum Sakrum angezeigt. Die Länge und Farbe der Vektoren geben den Umfang der Positionsverschiebung der Markerpunkte an. [9]

6.6 Einbeinstandmodell

Bei der Versuchsreihe wurde ein Einbeinstandmodell in aufrechter Position, angelehnt an das Einbeinstandmodell von Pohlemann und Culemann [81], in leicht modifizierter Art und Weise verwendet.

Als Widerlager diente eine eingefasste und gegen Rotation gesicherte Duokopfprothese, welche an der Grundplatte fixiert wurde. Über vorgedehnte Schnüre mit einer Reisskraft von 40kN erfolgte die Ausrichtung des Beckens und die Stabilisierung der Position während des Versuches.




Abb. 23: Komplettes Versuchsssetup des eingespannten Beckenbodells in die Materialprüfmaschine unter Verwendung einer Duokopfprothese. Die Fraktur ist in diesem Fall mit der Aetabulum-Flügel-Platte verschraubt.[9]

6.7 Versuchsvorbereitung

Nach der Präparation sämtlicher Kunststoffmodelle mit einem zusätzlichen Druckaufnehmer-Sockel aus Zweikomponentenharz auf Höhe L5 und Fixierung der Einzelkomponenten mittels Kabelbinder (Ersatz für den Kapsel-Band Apparat) wurden sämtliche Schraubenkanäle mit Hilfe einer Bohrschablone vorgebohrt. Die Schablone wurde anhand eines dafür präparierten Beckenmodells gegossen. In die, mit einem 2,8mm Bohrer gebohrten Löcher wurden Kirschner Drähte eingeführt und Strohalme mit \varnothing 3mm eingesetzt. Anschließend wurde mit einem Kunststoffgemisch die Bohrschablone gegossen. [Abb. 24]

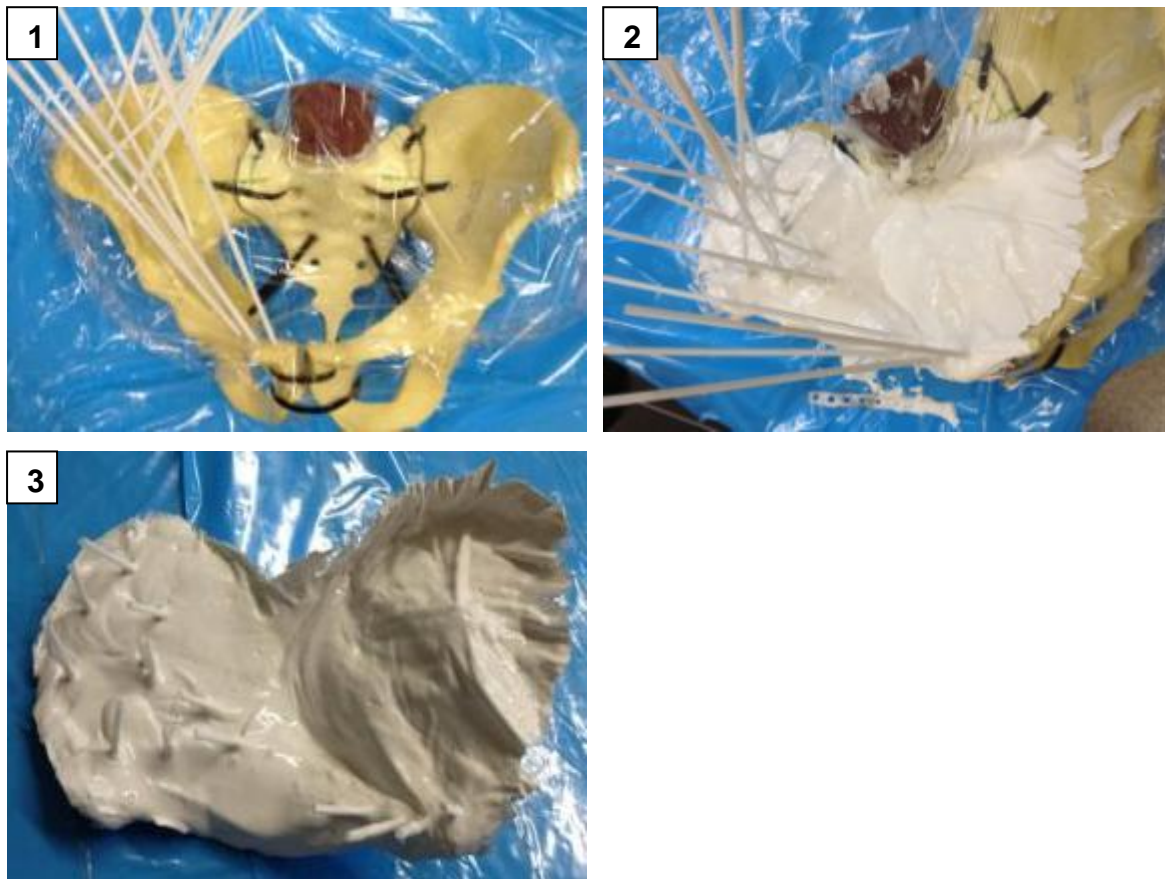


Abb. 24: Bild 1 → Präparation des Muster Beckenmodells, Bild 2 → Applikation des Kunststoffgemischs; Bild 3 → Gehärtete Bohrschablone mit Strohalmen als Bohrnavigation

Das optische Messsystem erfasste die Bewegungen des Versuches anhand von Markerpunkten. Diese wurden an festgelegten, mit einer Schieblehre abgemessenen Stellen geklebt.

Über die Halteschnüre (Glutealmuskulatur) wurde das Becken in die Vorrichtung eingespannt und ausgerichtet. Hierbei erfolgte die Ausrichtung in allen drei Ebenen mit dem Lot über Spina und Symphyse bei leichtem Schiefstand ohne Luxationstendenz im Rahmen der Belastung. Über eine Materialprüfmaschine (Zwick Z2.5; Zwick GmbH & Co. KG, Germany) wurde die Last über eine Metallwalze auf das Modell übertragen. Diese Walze rollte hierbei frei auf einer glatten Kontaktfläche, bestehend aus einem arretierten Metallscharnier [Abb. 25].




Abb. 25.: Die Metallwalze rollt auf frei auf der Fläche des Metallscharniers (blauer, gestrichelter Pfeil). Der Winkel des Metallscharniers wird im Rahmen der Ausrichtung des Beckenmodells eingestellt (rote Pfeile)

Osteosynthese:

Flügel-Platte: Die Flügelplatte wurde mit 4 Stahlschrauben an standardisierten Positionen verschraubt. Zur Verspannung der Flügelplatte im Beckenring wurde eine Schraube ventral parasymphysär und eine Schraube dorsal parasakral platziert. Zwei lange Schrauben wurden Azetabulumnah in den Bereich des hinteren Pfeilers gesetzt und fungieren als maßgebliche Stabilisatoren der Azetabulumfraktur. [Abb. 26]

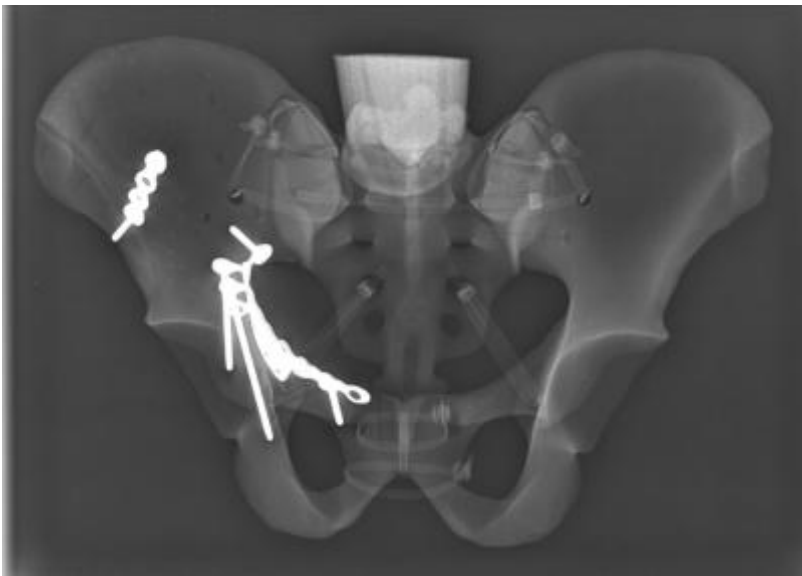

Abb. 26: Schraubenpositionen der Azetabulum Flügelplatte.[9]

Becken-LP-Platte: Die Vergleichsplatte wurde mit 5 Stahlschrauben fixiert. Im Gegensatz zur Flügelplatte wurden hier zwei Schrauben in Symphysennähe platziert. Eine weitere Schraube stabilisiert den auslaufenden Teil der Beckenplatte dorsal. Identisch mit der Schraubenplatzierung bei der Flügelplatte wurden zwei lange Schrauben azetabulumnah im Bereich des hinteren Pfeilers gesetzt. [Abb. 27].

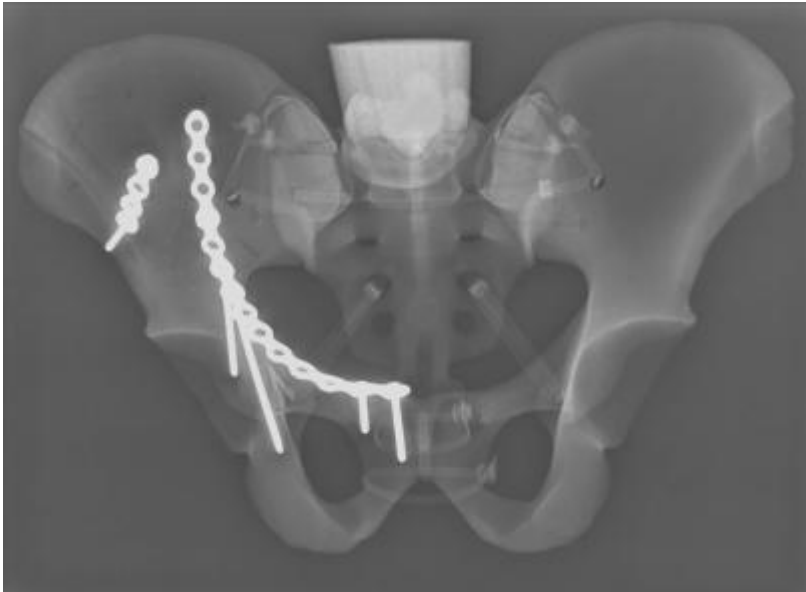

Abb. 27: Die Verschraubung der LP-Beckenplatte. [9]

Bei beiden Osteosynthesen wurde der hoch auslaufende Anteil der Fraktur im Bereich der Beckenschaufeln identisch mit einer 4-Lock Stahl-Platte stabilisiert. (siehe z.B. [Abb. 26] & [Abb. 27])

6.8 Vorversuche mit Bruchtest

Im Rahmen der Vorversuche wurden anhand von vier Beckenmodellen die Belastungsgrenzen festgelegt und das Versuchssetup überprüft.

Bei zwei Beckenmodellen, die mit der Becken-LP-Platte stabilisiert waren, kam es zu einem Schraubenausbruch der dorsalen Osteosyntheseschraube bei ca. 340N bzw. 330N. [Abb. 28]. Diese zwei Versagensmodelle konnten nach Reposition der Osteosyntheseschrauben mit der Azetabulum Flügelplatte wieder bis 350N belastet werden.



Abb. 28: Ausbruch der dorsalen Osteosyntheseschraube mit der LP-Platte bei ca. 330N im Rahmen der Vorversuche.[9]

Außerdem kam es bei einem Beckenmodell mit der Becken-LP-Platte zu einem Bruch des vorderen Pfeilers bei 320N [Abb. 29].

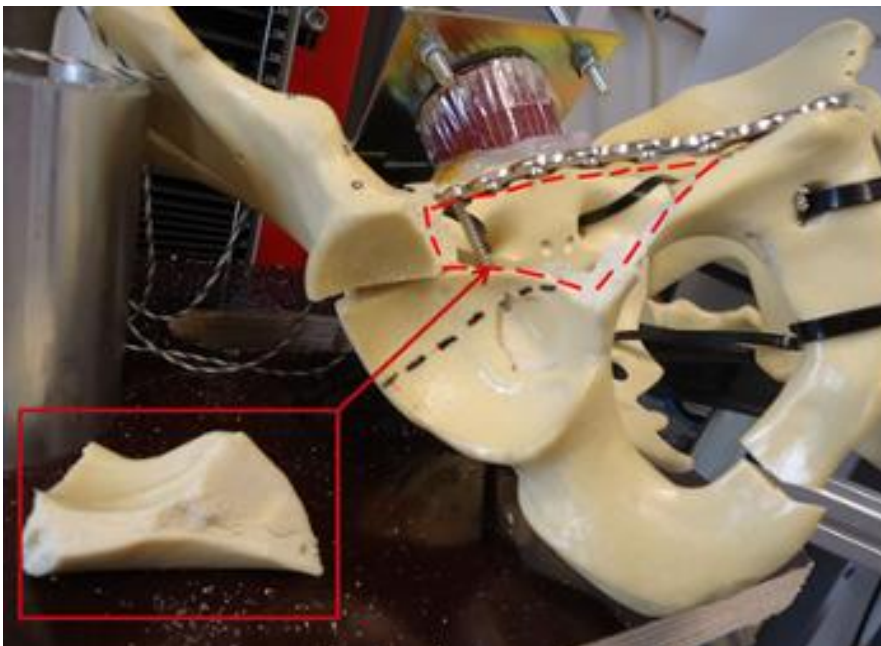


Abb. 29: Bruch des vorderen Pfeilers bei 320N im Rahmen der Vorversuche. [9]

In einem Fall gelang es uns, die Azetabulum Flügelplatte bis ca. 630N zu belasten [Abb. 30]. Dann kam es zu einem Bruch innerhalb des Beckenrings im Bereich des vorderen Pfeilers [Abb. 31].

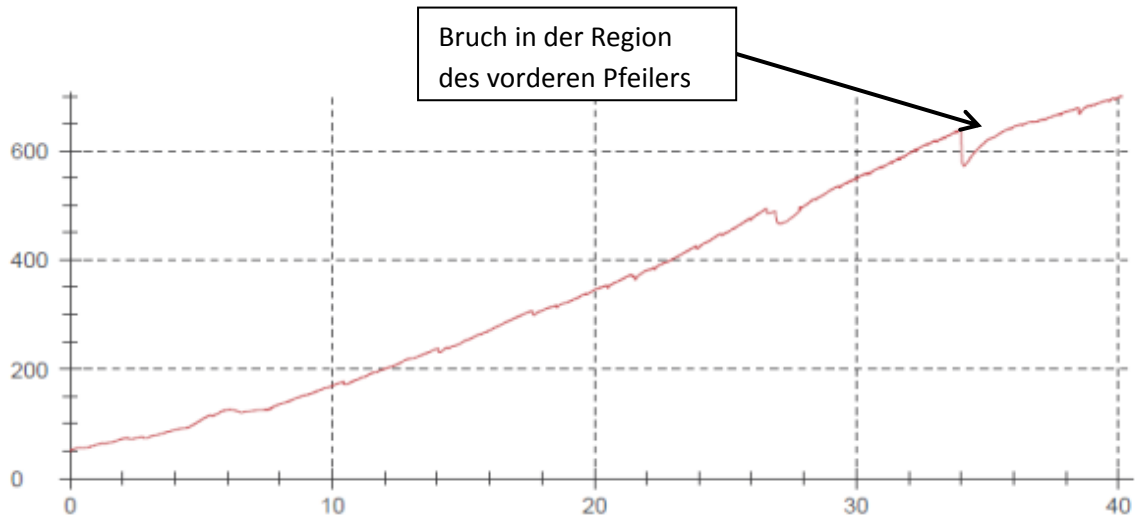


Abb. 30: Belastungszyklus eines Versagensversuches bis 630N. Bei Linear steigendem Standardweg des Belastungsmoduls der Materialprüfmaschine in Millimeter (X-Achse) steigt die von dem Modul gemessene Belastung des Modells in Newton. Der Knick bei ca. 630N repräsentiert die Stelle des Versagens im Bereich des vorderen Pfeilers. (Abb. 37)

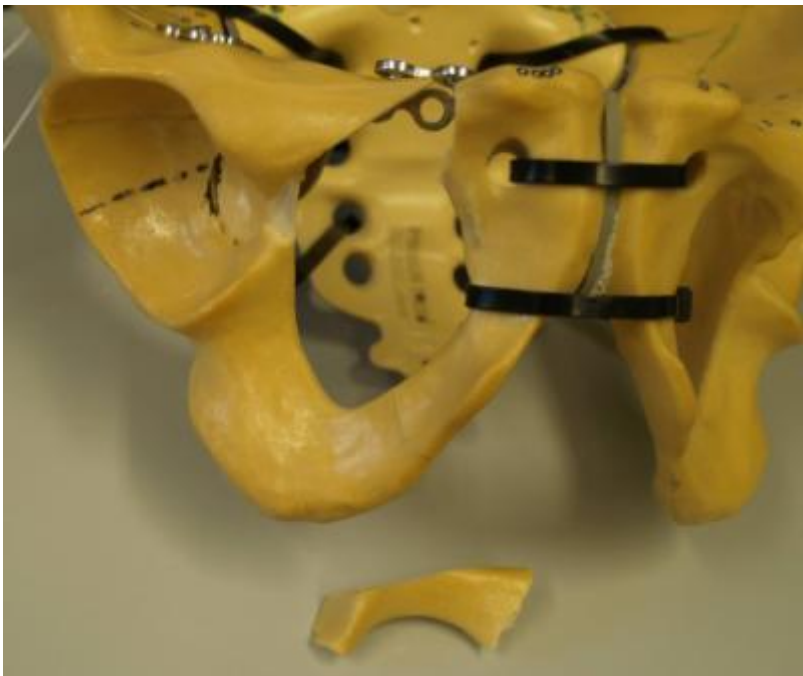

Abb. 31: Ausbrechen eines Fragments im Bereich des vorderen Pfeilers bei einer Belastung von ca. 630N

Als Fazit der Vorversuche wurde als obere Belastungsgrenze der Wert 250N festgelegt. Bei höheren Belastungen kam es zum Teil zu Verformungen innerhalb des Modells [Abb. 32].

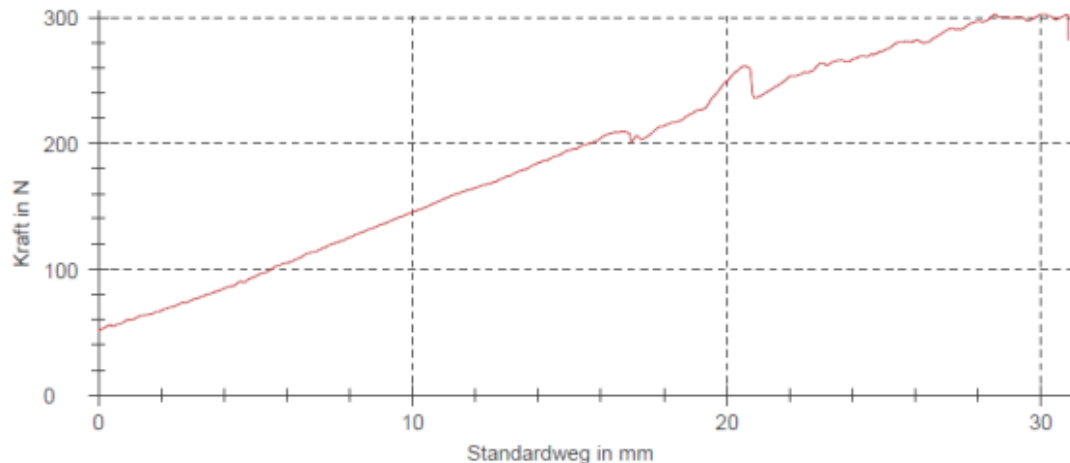


Abb. 32: Vorversuchbeispiel mit der Becken-LP-Platte. Bei linear steigendem Standardweg des Belastungsmoduls der Materialprüfmaschine in Millimeter (X-Achse) steigt die von dem Modul gemessene Belastung des Modells in Newton. Ab 250N sind Verformungen und ein unregelmäßiger Versuchsablauf zu sehen. (Ausgewertet mittels testXpert®II)

Verkantungen und Verformungen bis zum Messzeitpunkt bei 250N. In [Abb. 33] zeigen sich die unruhigen Aufbelastungen bei den einleitenden Setzzyklen mit 50N und 100N Belastung (Pfeile).

Bei den Belastungsstufen mit 250N Last zeigen sich gleichmäßige Kurven im Kraft/Zeit Diagramm [Abb. 33]. Das Modell weist bei dieser oberen Belastungsgrenze von 250N ein annähernd elastisches Verhalten auf. Dadurch konnte jedes Beckenmodell auch mit der jeweils anderen Platte getestet werden.

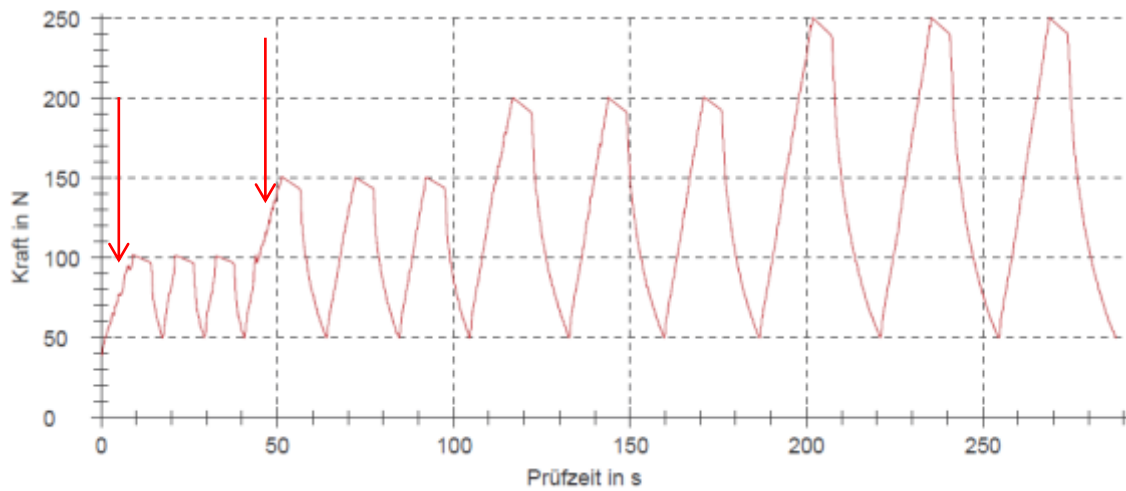


Abb. 33: Kompletter Versuchszyklus mit steigenden Kraftstufen in 50N Schritten, einer Vorlast von 50N und einer Belastungsgrenze von 250N. Bei den anfänglichen Belastungen von 100N bzw. 150N (siehe Pfeile) zeigt sich die Notwendigkeit der Setzzyklen in Form einer unruhigen Aufbelastung. (Ausgewertet mittels testXpert®II)

6.9 Versuchsdurchführung und Auswertung

Die Belastungsgrenze von 250N wurde durch stufenweises Aufbelasten in 50N Schritten erreicht. Die Vorlast betrug 50N, jede Kraftstufe wurde drei Mal aufbelastet [Abb. 33]. Als Messwert für die Auswertung wurde jeweils der Peak des dritten Zyklus bei 250N herangezogen.

Jedes der 8 Beckenmodelle wurde jeweils mit beiden Platten getestet. Die Reihenfolge der Tests wurde randomisiert festgelegt. [Tabelle 2]

	Modell 1	Modell 2	Modell 3	Modell 4	Modell 5	Modell 6	Modell 7	Modell 8
Becken LP	2	1	2	1	1	2	2	1
Flügel	1	2	1	2	2	1	1	2

Tabelle 2: Die Reihenfolge der Versuchsdurchführung. In den Spalten unter den Beckenmodellen ist mit „1“ oder „2“ gekennzeichnet, welche Platte beim jeweiligen Modell als erstes und welche als zweites getestet wurde.

Als Messabstand des PONTOS Systems wurde 1,20m festgelegt um einen ausreichend großen Bildausschnitt bei optimaler Auflösung zu erhalten. [Abb. 34]




Abb 34: Gesamtes Versuchsssetup mit einem Abstand des Messsystems von ca. 1,20m. Die PONTOS Kameras filmen von oben rechts in das Modell um den Frakturbereich bestmöglich zu erfassen. Der Bildausschnitt muss groß genug sein um die gesamte Bewegung des Versuches zu einzufangen.[9]

Die Auswertung erfolgte nach zwei Fragestellungen: Zum einen wurde eine Abstandsänderung an zwei Stellen des Frakturspalts auf der Beckenschaufel gemessen, zum anderen die Rotation der einzelnen Frakturfragmente zueinander analysiert. Die Auswertung und Fallzahlplanung erfolgte in Zusammenarbeit mit dem Institut für klinische Epidemiologie und angewandte Biometrie in Tübingen.

1) Abstandsänderung: An zwei Stellen auf der Beckenschaufel nahe des Frakturspalts wurden standardisiert jeweils zwei gegenüberliegende Markerpunkte angebracht [Abb. 35]. Diese insgesamt vier Markerpunkte wurden mittels einer digitalen elektronischen Messlehre und der Bohrschablone bei allen Modellen annähernd deckungsgleich beklebt (die restlichen Punkte wurden bei allen Modellen in etwa gleich beklebt).




Abb. 35: Die roten Linien markieren die Messpunkte für die Analyse der Abstandsänderung des Frakturspalts lateral sowie medial.[9]

Während der Belastung durch die Materialprüfmaschine erfolgte eine Erfassung der Markerpunkte durch das optische Messsystem. In einem festgelegten Koordinatensystem [Abb. 20] wurde die Bewegung der einzelnen Markerpunkte in allen drei Raumrichtungen gemessen [Abb. 36].

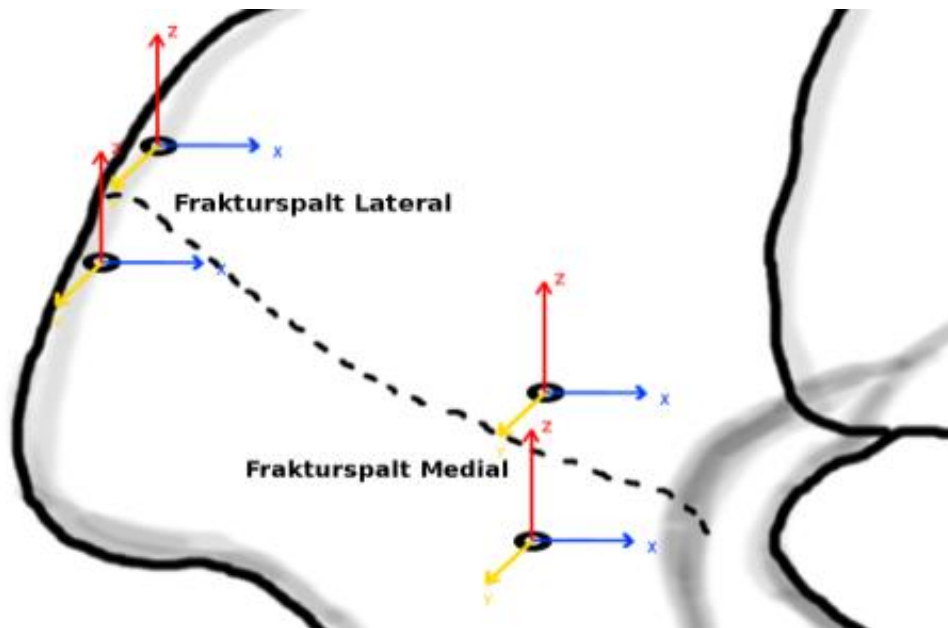


Abb. 36: Die Bewegung der einzelnen Markerpunkte wurde während der Belastung in einem festgelegten Koordinatensystem durch das optische Messsystem erfasst. Für diese Messreihe waren die in der Abbildung gezeigten vier Markerpunkte des „Frakturspalt Medial“ und des „Frakturspalt Lateral“ entscheidend.

Mit Hilfe der Auswertungssoftware konnten dann die Positionsänderungen der Markerpunkte miteinander verglichen werden. Anhand der relativen Positionsänderungen der gegenüberliegenden Markerpunkte am medialen bzw. lateralen Frakturspalt konnten Rückschlüsse auf die Abstandsänderung des Frakturspaltes gezogen werden.

Diese Abstandsänderung des Frakturspaltes zum Messzeitpunkt bei 250N wurde nun mit der jeweils anderen Osteosyntheseplatte verglichen. Der Vergleich erfolgte in allen drei Raumrichtungen, um spezifische Verformungsmuster der Osteosynthesemethoden während der Belastung analysieren zu können [Abb. 37]. Außerdem wurde aus den Positionsänderungen der am Frakturspalt gegenüberliegenden Markerpunkte jeweils ein summierter Vektor der drei Raumrichtungen X, Y und Z errechnet und verglichen, um eine einfache Aussage über die jeweilige Stabilität der zwei Osteosyntheseplatten treffen zu können.

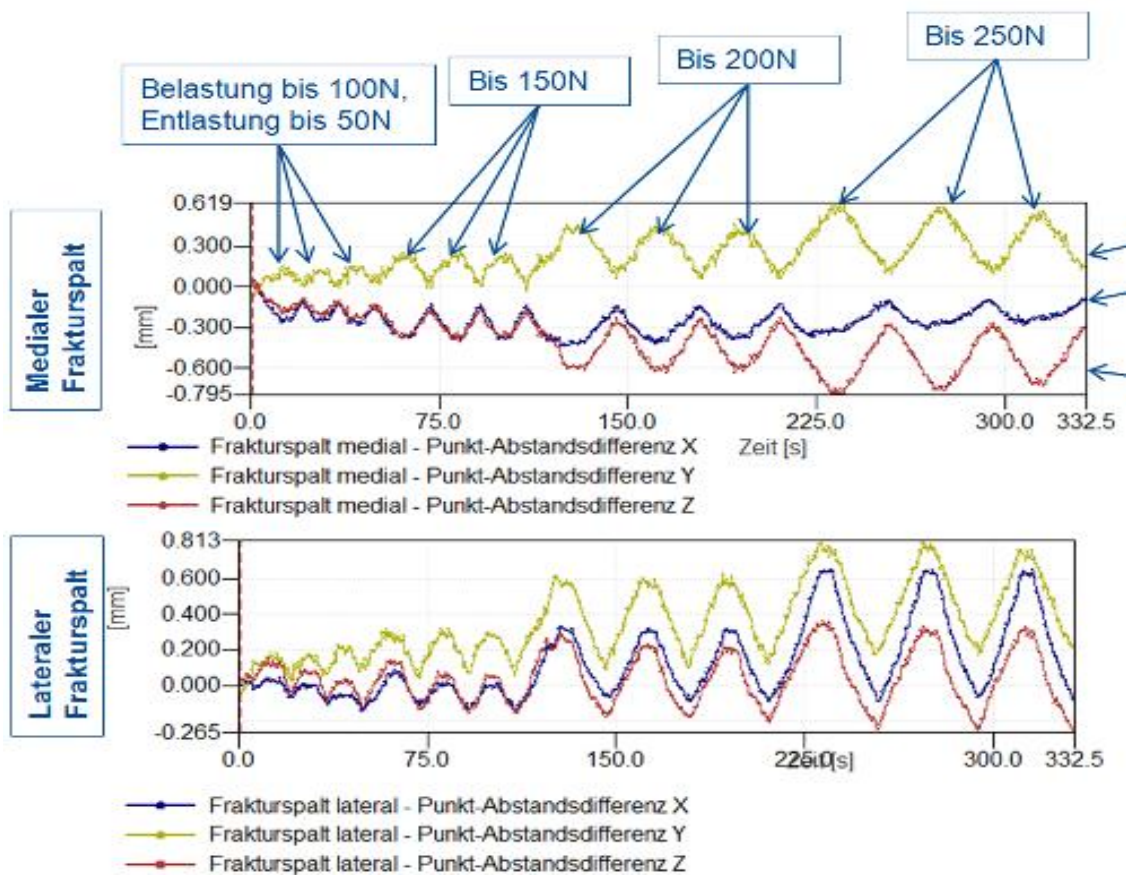


Abb. 37: Analyse der Abstandsänderung in allen drei Raumebenen. Die blaue Linie zeigt die Punkt-Abstandsdifferenz in X-Richtung, die gelbe Linie in Y-Richtung und die rote Linie in Z-Richtung, jeweils in Millimeter (Achsen wie im Koordinatensystem [Abb. 20]) zu sehen gewählt. Die Auswertung erfolgte anhand des Messwertes des dritten Peaks bei maximaler Belastung (250N).[9]

2) Rotation der Fragmente: Um die relative Bewegung der Frakturfragmente zueinander zu analysieren, wurden innerhalb des Beckenmodells die drei wesentlichen Fragmente als Komponenten festgelegt: das ventrale Pfeilerfragment wurde als „vorderer Pfeiler“, das dorsale Pfeilerfragment als „hinterer Pfeiler“ und das mediale Fragment als „quadrilaterale Fläche“ bezeichnet. Hierfür wurden die Markerpunkte auf den betreffenden Fragmenten jeweils als Punktwolke zusammengefasst und mit Hilfe der Auswertungssoftware des optischen Messsystems als einzelne Komponenten definiert [Abb. 38].

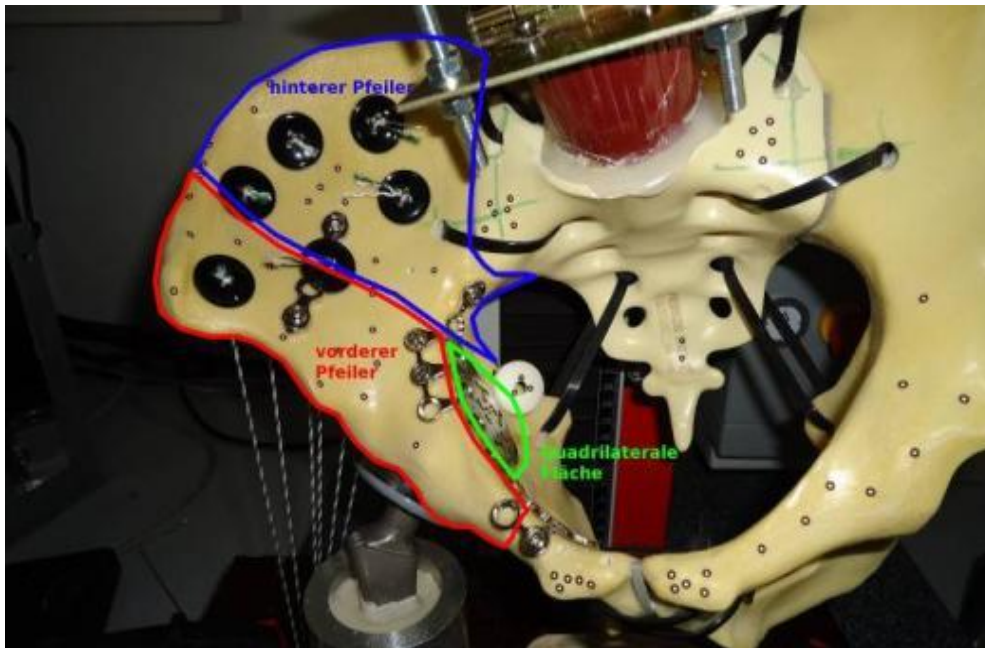


Abb 38: Die Markerpunkte auf den Fragmenten „vorderer Pfeiler“, „hinterer Pfeiler“ und „quadrilaterale Fläche“ wurden jeweils als Punktwolke zusammengefasst. Auf der Komponente „quadrilaterale Fläche“ ist ein „Fähnchen“ mit Markerpunkten zur besseren Erfassung mit dem optischen Messsystem angebracht.[9]

Die Bewegung der einzelnen Komponenten während der Belastung wurde in dem festgelegten Koordinatensystem [Abb. 20] in allen sechs Freiheitsgraden, also als Verschiebung in X-, Y-, und Z-Richtung sowie als Rotation um die jeweiligen Achsen als Roll-, Nick-, und Gierwinkel, gemessen [Abb. 39].

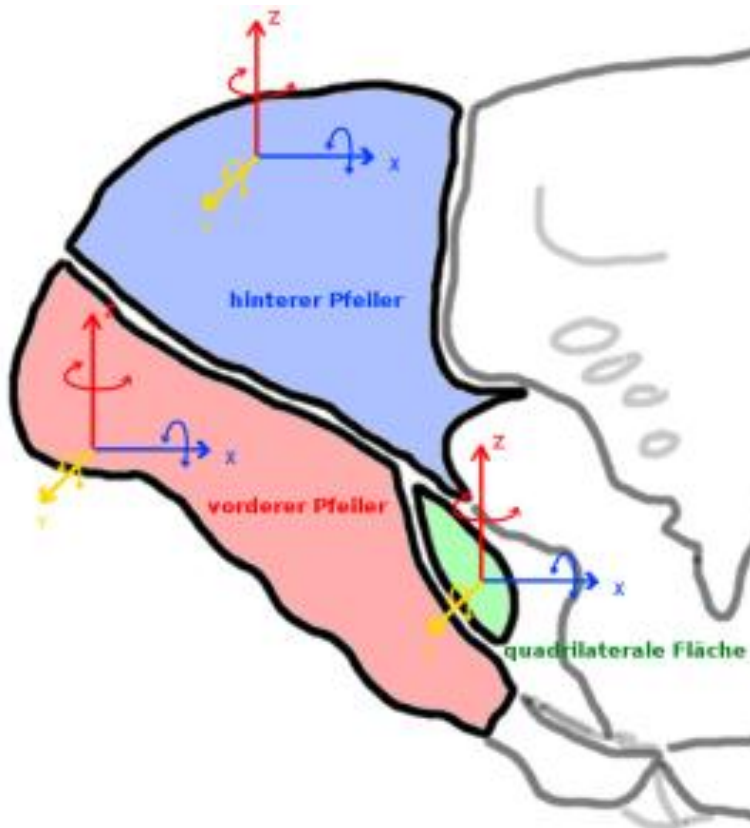


Abb 39: Die als Punktwolke zusammengefassten Komponenten „vorderer Pfeiler“, „hinterer Pfeiler“, und „quadrilaterale Fläche“ wurden jeweils in dem festgelegten Koordinatensystem in allen Freiheitsgraden gemessen (x-Richtung mit Rollwinkel um die x-Achse; z-Richtung mit Gierwinkel; y-Richtung mit Nickwinkel)

Die Auswertung erfolgte anhand der relativen Rotation der Komponenten zueinander, also die Rotationswinkel an den Schnittstellen zwischen „vorderem Pfeiler“ und „hinterem Pfeiler“, „quadrilaterale Fläche“ und „vorderem Pfeiler“ und „quadrilaterale Fläche“ und „hinterem Pfeiler“. Verglichen wurden die Rotationswinkel zwischen den Komponenten zum Messzeitzeitpunkt bei 250N mit den Messwerten der jeweils anderen Osteosynthese. Auf diese Weise konnten Rückschlüsse über die Stabilität der Osteosyntheseplatten an den Schnittstellen der Komponenten gezogen werden.

Außerdem konnten anhand der Rotationsmuster der Komponenten während des gesamten Belastungszyklus die biomechanischen Eigenschaften der Osteosynthesen analysiert werden [Abb.40].

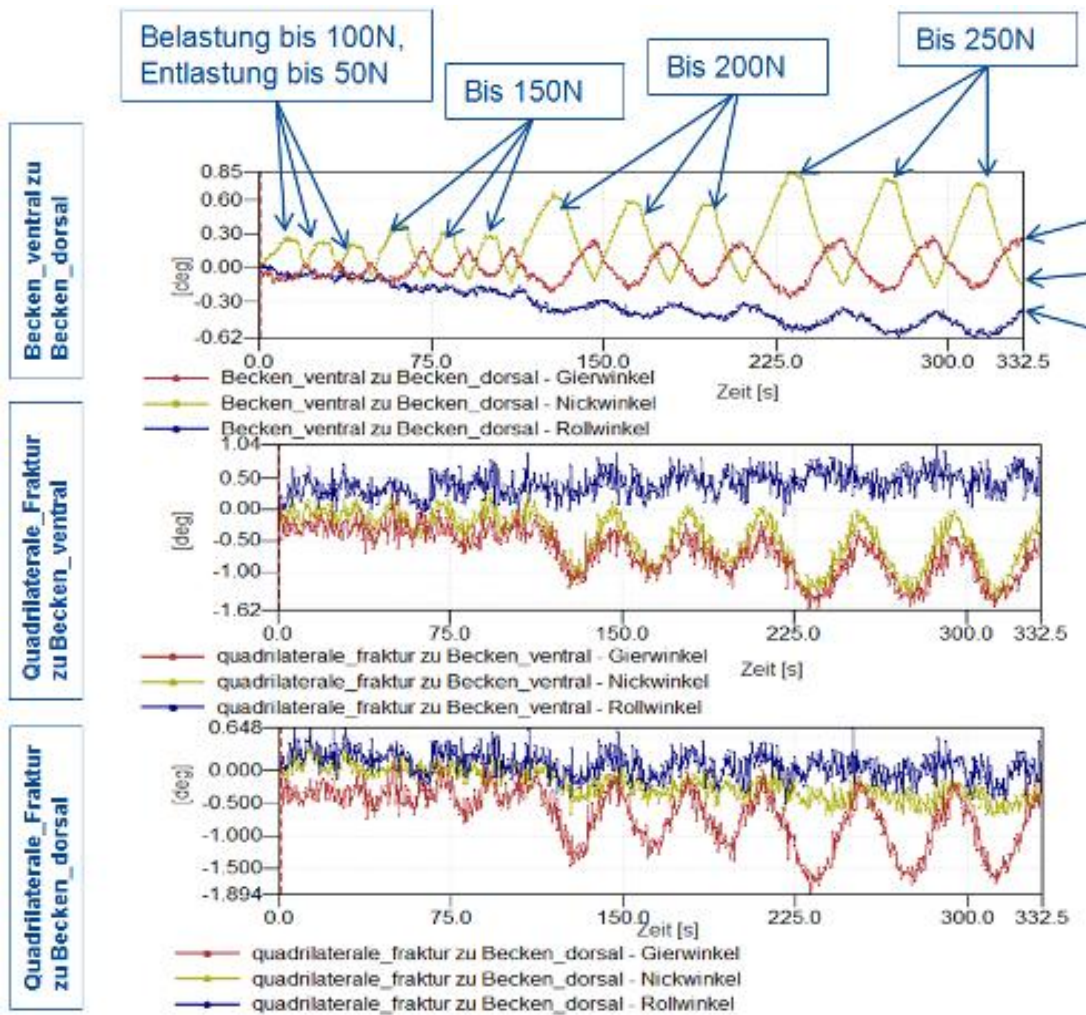


Abb. 40: Analyse der relativen Bewegung der Komponenten im Raum. Die blaue Linie zeigt den Rollwinkel, die gelbe Linie den Nickwinkel und die rote Linie den Gierwinkel zwischen den jeweiligen Komponenten in Grad. (siehe Koordinatensystem [Abb. 20](#)). Die Auswertung erfolgte anhand des Messwertes des dritten Peaks bei maximaler Belastung (250N). [9]

Aufgrund der Maßeinheit der Rotationswinkel in Grad fiel ein Vergleich mit der Literatur und den Messwerten der Abstandsänderung des Frakturspalts in Millimeter schwer. Um eine Vergleichbarkeit zu gewährleisten, wurden die Winkel in Strecken umgerechnet. Hierfür wurde ein gleichschenkliges Dreieck in das Azetabulum konstruiert [\[Abb. 41\]](#), wobei die Schenkel a und b durch den halbierten Durchmesser (56mm) des Azetabulums gebildet werden und der Scheitelpunkt in der Mitte des Azetabulums liegt.

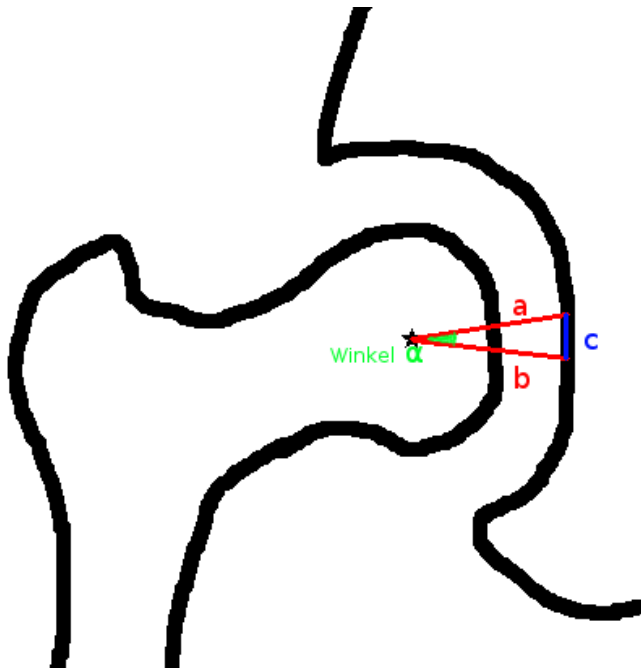


Abb. 41: Gleichschenkliges Dreieck mit Scheitelpunkt in der Azetabulummitte zur Umrechnung der Messwerte. Die Schenkel a und b entsprechen dem halbierten Durchmesser des Azetabulums, Winkel α soll in Strecke c umgerechnet werden.

So konnte der Betrag aus Nick-, Gier- und Rollwinkel als Winkel α in eine Strecke c der Fragmentverschiebung im Azetabulum umgerechnet werden. Das gleichschenklige Dreieck wurde durch die Höhe h in zwei rechtwinklige Dreiecke unterteilt. [Abb. 42]

Da $\sin \frac{\alpha}{2} = \frac{c/2}{b}$ ist $c = 2 \times b \times \sin \frac{\alpha}{2}$

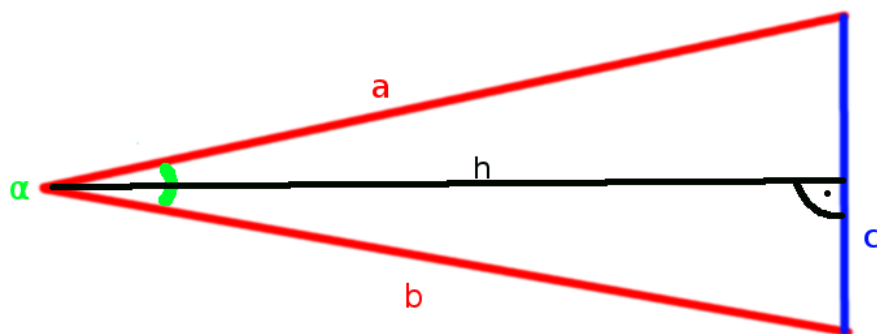


Abb. 42: Gleichschenkliges Dreieck durch Höhe h unterteilt in zwei rechtwinklige Dreiecke zur trigonometrischen Errechnung der Strecke c anhand des Winkels α und der Schenkel a und b

7 Ergebnisse

7.1 Abstandsänderung des Frakturspaltes

Der laterale Frakturspalt erzielte bei fast allen Versuchen, unabhängig von der verwendeten Platte, die größte Abstandsänderung in Y-Richtung (Koordinatensystem [Abb. 20]). In Tabelle 3 sind die Messwerte für die Abstandsänderung des medialen und des lateralen Frakturspaltes in allen drei Raumrichtungen angegeben.

Vergleicht man die zwei Platten anhand der Abstandsänderung miteinander, ergeben sich quantitativ nur geringe Unterschiede ohne Signifikanzen. Eine Einschätzung erfolgt daher mit einem qualitativen Vergleich:

Y-Richtung:

- Die Azetabulum Flügelplatte erzielte eine geringere Abstandsänderung des lateralen Frakturspaltes in Y-Richtung bei 7/8 Modellen.
- Die Becken LP-Platte erzielte eine geringere Abstandsänderung des medialen Frakturspaltes in Y-Richtung bei 5/8 Modellen.

X-Richtung:

- Die Azetabulum Flügelplatte erzielte eine geringere Abstandsänderung des lateralen Frakturspaltes in X-Richtung bei 7/8 Modellen.
- Die Becken LP-Platte erzielte eine geringere Abstandsänderung des medialen Frakturspaltes in X-Richtung bei 7/8 Modellen.

Z-Richtung:

- Die Azetabulum Flügelplatte erzielte eine geringere Abstandsänderung des lateralen Frakturspaltes in Z-Richtung bei 7/8 Modellen.
- Die Becken LP-Platte erzielte eine geringere Abstandsänderung des medialen Frakturspaltes in Z-Richtung bei 5/8 Modellen.

Der summierte Kraftvektor von Y-, X-, und Z-Richtung beträgt am medialen Frakturspalt **Ø1,40mm** mit der Azetabulum Flügelplatte und **Ø1,86mm** mit der Becken-LP-Platte. Der summierte Kraftvektor am lateralen Frakturspalt beträgt **Ø1,44mm** mit der Azetabulum-Flügelplatte und **Ø1,33mm** mit der Becken-LP-Platte.

7.2 Fragmentverkipfung

Zur Analyse der Fragmentverkipfungen wurden die drei Frakturkomponenten „vorderer Pfeiler“, „hinterer Pfeiler“ und „quadrilaterale Fläche“ festgelegt. In [Tabelle 4] und [Tabelle 5] sind die jeweils gemessenen Winkel für die Rotationen zwischen den Komponenten angegeben und auf den [Diagrammen 1-5] wird die Torquierung zwischen den Komponenten grafisch verglichen.

Quadrilaterale Fläche zu hinterer Pfeiler

- Die Azetabulum Flügelplatte weist sowohl im Nickwinkel als auch im Gierwinkel geringere Verkipfungen bei 6/8 Modellen auf.
- Der addierte Betrag der Roll-, Nick und Gierwinkel beläuft sich bei der Azetabulum Flügelplatte auf $\text{Ø}2,1592^\circ$ und bei der Becken LP-Platte auf $\text{Ø}2,9077^\circ$.

Quadrilaterale Fläche zu vorderer Pfeiler

- Die Azetabulum Flügelplatte weist sowohl im Nickwinkel als auch im Gierwinkel geringere Verkipfungen bei 6/8 Modellen auf.
- Der addierte Betrag der Roll-, Nick und Gierwinkel beläuft sich bei der Azetabulum Flügelplatte auf $\text{Ø}2,3519^\circ$ und bei der Becken LP-Platte auf $\text{Ø}3,2393^\circ$.

Vorderer Pfeiler zu hinterer Pfeiler

- Es wurde der addierte Betrag der Roll-, Nick und Gierwinkel verglichen. Die Azetabulum Flügelplatte weist bei 5/8 Modellen geringere Werte als die LP-Platte auf. In [Tabelle 6] bzw [Diagramm 5] werden die Messwerte, umgerechnet in mm, tabellarisch und grafisch verglichen.
- Der durchschnittliche addierte Betrag beläuft sich bei der Azetabulum Flügelplatte auf $\text{Ø}1,2594^\circ$ und bei der Becken-LP-Platte auf $\text{Ø}1,4672^\circ$. Umgerechnet in mm beträgt die durchschnittliche Dislokation mit der Flügelplatte $\text{Ø}0,5966\text{mm}$ und mit der Becken-LP-Platte $\text{Ø}0,7046\text{mm}$.

7.3 Fallzahlplanung

Zum Einsatz bei der Errechnung der Fallzahl basierend auf dieser Studie kam ein single group t-test, ein definiertes Signifikanzniveau von 0,05 und eine angenommenen Standardabweichung von $0,450^\circ$ bei Normalverteilung. Die aus der Literatur bekannte Fragmentdislokation von 0,2 mm [82-85], welche die sekundäre Heilung stimuliert ohne die Stabilität zu gefährden, wurde als relevanter Unterschied festgelegt und mit oben genannter Formel in Grad umgerechnet ($0,409^\circ$).

Die statistische Auswertung ergab, dass bei einer **Fallzahl N=15** der single group t-test mit einer Power von 90% den Unterschied der Nullhypothese und dem relevanten Unterschied ermittelt.

Mit der bereits durchgeführten Fallzahl von $N=8$ hatte die Studie eine 59%ige Wahrscheinlichkeit (Power 59%), dass der Test signifikant wird, wenn es einen relevanten Unterschied gibt. Da in dieser Studie die Wahrscheinlichkeitsverteilung und die Streuung (Standardabweichung) anhand der Messwerte ermittelt wurden, konnte keine Signifikanz errechnet werden.

8 Diskussion

Das Ziel der Entwicklung einer neuen Osteosyntheseplatte war es, eine stabile Osteosynthese einer Azetabulumfraktur mit Beteiligung der quadrilateralen Fläche auch bei osteoporotischem Knochen zu gewährleisten, und dies über einen möglichst wenig weichteiltraumatisierenden Zugang zu ermöglichen. In dieser biomechanischen Studie wurde die neu entwickelte Azetabulum Flügelplatte mit einer heutigen standard Osteosyntheseplatte, einer Becken-Low-Profile-Platte (LP, Stahl; DePuy Synthes[®]), verglichen. Der Vergleich erfolgte anhand einer Abstandsänderung an zwei Stellen der Fraktur, sowie anhand der Rotation der Fragmente gegeneinander.[9] Ziel dieser Arbeit war, die neu entwickelte Osteosyntheseplatte vor dem klinischen Einsatz biomechanisch zu testen, und diese Ergebnisse mit dem aktuellen Goldstandard (Becken-Low Profile(LP)-Platte; DePuy Synthes[®]) zu vergleichen. Neben der Evaluation des Versuchsaufbaus am Einbeinstandmodell und der biomechanischen Testung der Osteosynthesen sollte auch eine Fallzahlplanung für mögliche Folgestudien erhoben werden.

Die Abstandsänderung des Frakturspalt der Beckenschaufel entsteht durch die Belastung des Einbeinstandmodells im Azetabulum. Durch die Simulation der Glutealmuskulatur, anhand des Seilsystems, wird die Kraft auf die Beckenschaufel fortgeleitet und der Frakturspalt klafft auseinander. Lateral in der Beckenschaufel ist dieser Effekt stärker ausgeprägt, da die Osteosynthese medial stabiler ist und lateral größere Kräfte aufgrund eines längeren Hebelarms herrschen [Abb. 43]. Dieses Auseinanderklaffen wird am deutlichsten mit der Raumrichtung Y (siehe Koordinatensystem [Abb.20]) wiedergegeben, weshalb hier der quantitativ größte Ausschlag im Vergleich mit den anderen Raumrichtungen zu sehen ist.

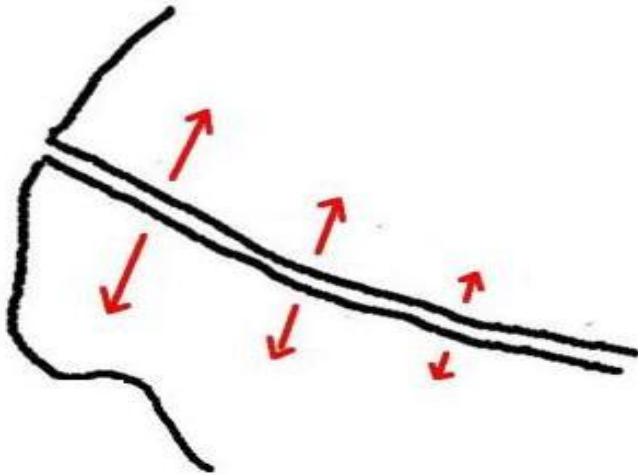


Abb. 43: Auseinanderklaffen des Frakturspaltes mit lateral stärker wirkenden Kräften (rote Pfeile).

Bei den Abstandsänderungen in X-Richtung sind die Messungen annäherungsweise als ein gegeneinander Verschieben der Frakturfragmente zu interpretieren (siehe [Abb. 44]).

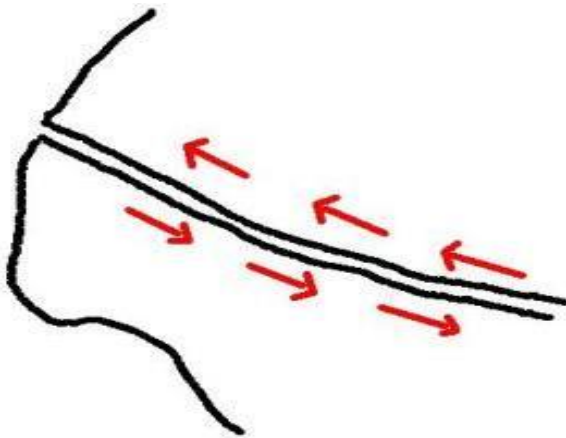


Abb. 44: Die Bewegung des Frakturspaltes in X-Richtung stellt näherungsweise ein gegeneinander Verschieben der Frakturkomponenten ventraler Pfeiler und dorsaler Pfeiler dar.

Beim Vergleich der beiden Osteosyntheseverfahren fällt auf, dass die Azetabulum Flügelplatte im Bereich des lateralen Frakturspaltes bei nahezu allen Messwerten geringere Abstandsänderungen und einen kleineren summierten Kraftvektor ($\text{Ø}1,40\text{mm}$ Azetabulum Flügelplatte zu $\text{Ø}1,86\text{mm}$

Becken-LP-Platte) aufweist. Die Messung des medialen Frakturspaltes bietet ein gegensätzliches Ergebnis mit geringeren Abstandsänderungen der Becken-LP-Platte, bei 17/24 Werten und kleinerem summierten Kraftvektor der Becken-LP-Platte (**Ø1,33mm** Becken-LP-Platte zu **Ø1,44mm** Azetabulum-Flügelplatte). Dass die Becken-LP-Platte an der lateralen Beckenschaufel im Vergleich mit der Azetabulum-Flügelplatte eine vermeintlich höhere Stabilität gewährleistet, ist durch die Positionierung der Platten und der Messpunkte zu erklären. Während die Flügelplatte von innen am Beckenring anliegt, ist die LP-Platte von oben auf die linea terminalis aufgebracht [Abb. 18]. Führt man sich nun die Messpunkte des medialen Frakturspaltes vor Augen [Abb. 35], gibt die LP-Platte eine augenscheinlich bessere Verspannung im Messbereich des medialen Frakturspaltes wieder, da dieser in engerer örtlicher Beziehung zur stabilisierenden Achse der Becken-LP-Platte steht. Vor allem in Y-Richtung wirkt sich dies stark aus, da die Becken-LP-Platte nahezu parallel gegen den Kraftvektor stabilisiert und die Messpunkte des medialen Frakturspaltes unmittelbar neben der Platte positioniert sind. Somit ist das am medialen Frakturspalt gute Ergebnis der LP-Platte unter anderem auf den Versuchsaufbau zurückzuführen.

Dass die Azetabulum Flügelplatte geringere Abstandsänderungen in allen Raumrichtungen im Bereich des lateralen Frakturspaltes erreicht, gibt indirekten Aufschluss über die Stabilisierung des Beckenrings. Die genannten Faktoren, welche die Messung am medialen Frakturspalt beeinflussen, sind lateral nicht vorhanden. Die Azetabulum Flügelplatte scheint das gesamte Becken biomechanisch günstiger zu verspannen, was sich an den geringeren Abstandsänderungen am lateralen Messpunkt erkennen lässt.

Die Fragestellung nach der Rotation der Fragmente wurde nach Grad der Torquierung zwischen den Komponenten analysiert. Die Rotation zwischen den Komponenten „vorderer Pfeiler“ und „hinterer Pfeiler“ wurde näherungsweise als Frakturdislokation im Azetabulum interpretiert und daher als klinisch am relevantesten eingestuft. Diese beiden Komponenten bilden die wesentlichen Bestandteile der Frakturlinie durch das Azetabulum. Um eine Vergleichbarkeit

mit der Literatur zu gewährleisten, wurde die Gesamttorquierung (addierter Betrag der Roll-, Nick und Gierwinkel) zwischen den Frakturbildenden Komponenten in eine Strecke umgerechnet (siehe Material und Methoden). Diese Umrechnung ist eine mathematische Annäherung, denn es wird eine kreisrunde Azetabulumform angenommen. Die so errechnete Fragmentverschiebung in Millimeter kann annähernd als Stufenbildung im Azetabulum interpretiert werden.

2001 zeigten Malkani et al. in einer biomechanischen Studie mit Kadaverbecken, dass bei einer Stufenbildung von bis zu 2mm die Fehlbelastung annähernd linear zunimmt. Bereits ab 1mm Dislokation kann eine signifikante Fehlbelastung an der Gelenkfläche auftreten.[86] Bei dieser Versuchsreihe wurde nur in einem Fall (mit der Becken-LP-Platte) eine Dislokation von über 1mm bei 250N Belastung gemessen (siehe [Tabelle 6](#)). Mit einer durchschnittlichen Dislokation zum Messzeitpunkt von ca. 0,70mm der Becken-LP-Platte und ca. 0,60mm der Azetabulum Flügelplatte liegen beide Osteosynthesemethoden unter der angegebenen signifikanten Dislokation von 1mm. Da es aber auch bei Dislokationen von weniger als 1mm zu stetig steigenden Fehlbelastungen kommt [86], kann die stabilere Osteosynthese der Azetabulum Flügelplatte zu besseren Langzeitergebnissen führen. Durch die relative Stabilität der Osteosynthese wird im Rahmen von interfragmentären Mikrobewegungen ab ca. 0,2mm auch die sekundäre Frakturheilung im Sinne einer Kallusbildung angeregt.[82, 83] Die Azetabulum Flügelplatte zeigte in dieser Versuchsreihe eine geringere Stufenbildung als die Becken-LP-Platte ohne statistische Signifikanz.

Als weitere Messwerte dieser Messreihe wurde die Fragmentverkipfung zwischen quadrilateraler Fläche und den beiden anderen Komponenten, dem vorderen Pfeiler und dem hinteren Pfeiler erfasst. Diese Messungen ergaben quantitativ deutlichere Unterschiede als die Messreihe zwischen vorderem und hinterem Pfeiler. Die hier aussagekräftigen Parameter waren in erster Linie die Nick- und Gierwinkel. Wie in dem für die Auswertung festgelegten Koordinatensystem [Abb. 21](#) sichtbar, sind dies die beiden Ebenen, welche für die quadrilaterale Fläche deutlich mehr Bewegungsspielraum zulassen als die

Rollwinkelebene. Um einen großen Rollwinkel zu erreichen, müsste das Fragment der quadrilateralen Fläche in einer Ebene rotieren, welche durch die Osteosyntheseschrauben nahezu völlig unterbunden wird.

Bei der Azetabulum Flügelplatte zeigte sich im Vergleich mit der Becken-LP-Platte bei 6/8 Modellen eine zum Teil deutlich geringere Torquierung zwischen der quadrilateralen Fläche und dem hinteren Pfeiler im Gier- und Nickwinkel (siehe [Tabelle 4 & 5]). Der durchschnittliche addierte Betrag der Roll-, Nick und Gierwinkel beträgt $2,16^\circ$ bei der Azetabulum Flügelplatte und $2,91^\circ$ bei der Becken_LP-Platte. Zwischen der quadrilateralen Fläche und dem vorderen Pfeiler zeigt sich ebenfalls eine geringere Torquierung der Azetabulum Flügelplatte im Gier- und Nickwinkel bei 6/8 Modellen mit einem durchschnittlichen addierten Betrag der Winkel von $2,35^\circ$ bei der Azetabulum Flügelplatte und $3,24^\circ$ bei der Becken-LP-Platte. Bei diesen Messreihen zwischen quadrilateraler Fläche und den beiden anderen Komponenten zeigen sich die Vorteile des Designs der Azetabulum Flügelplatte: Der „Flügel“ liegt der quadrilateralen Fläche an und stabilisiert diese nach medial, was zu einer deutlich geringeren Torquierung führt. Bei der Becken-LP-Platte ist dieses Fragment „nur“ durch Schrauben fixiert.

Im Rahmen der Vorversuche wurde eine Serie mit Versagensversuchen durchgeführt. Diese Versuchsreihe mit maximaler Belastung des Modells ließ sich aufgrund des Versuchsaufbaus nur eingeschränkt durchführen. Es kam zum Teil zu Materialversagen, welches sich nicht durch die unterschiedlichen Eigenschaften der Platten, sondern durch den Versuchsaufbau und die benutzten Materialien erklären ließ. So kam es beispielsweise wie in [Abb. 45] ersichtlich in zwei Fällen zu einem Bruch des äußeren, dorsalen Beckenkamms bei ca. 400N. Durch die lateral an der Beckenschaufel wirkenden hohen Kräfte im Rahmen der Hebelwirkung durch die Schnüre der simulierten Glutealmuskulatur kam es zu einem Materialversagen der Beckenmodelle. Außerdem war der vorfrakturierte Beckenkamm zusätzlich durch die von uns eingebrachten Schrauben/Schnurlöcher in seiner strukturellen Integrität beeinträchtigt.

Ebenfalls schwierig gestaltete sich in höheren Belastungsbereichen über 300N die Fixation der oben genannten Schnüre. Sobald eine Schnur der Belastung nicht standhielt, führte dies zu einer Dysbalance innerhalb des Einbeinstandmodells.

Die zweimalig ausgebrochene dorsale Osteosyntheseschraube der Becken-LP-Platte (siehe Vorversuche Material und Methoden) ist eine potentielle Schwachstelle dieser Osteosynthese im Rahmen des gewählten Versuchsaufbaus. Bei der Platzierung der dorsalen Schraube wurde eine Stelle mit relativ wenig Knochenmaterial gewählt, um eine bestmögliche Platzierung der azetabulumstabilisierenden Schrauben zu gewährleisten. Die Azetabulum Flügelplatte hatte hier mit ihrer dorsalen Schraubenplatzierung, welche von innen in den sakrumnahen Beckenring erfolgte, sicherlich einen Vorteil.

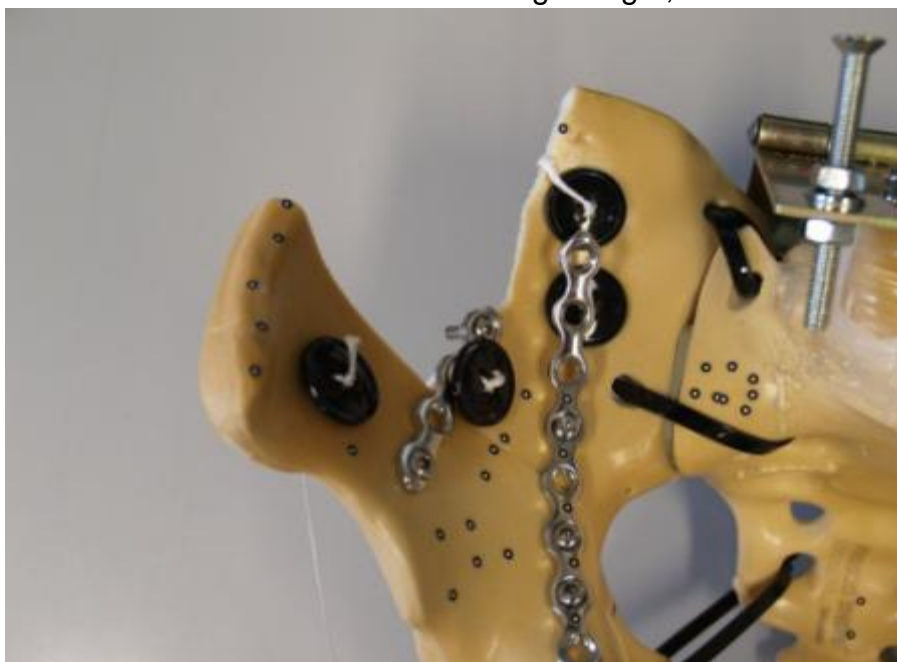

Abb. 45: Bruch des äußeren, dorsalen Beckenkamms bei ca. 400N Belastung

Die beiden Versagensmodelle mit den ausgebrochenen dorsalen Schrauben konnten nach Reposition der Osteosyntheseschrauben mit der Azetabulum Flügelplatte wieder stabilisiert und bis 350N belastet werden. Dieses Ergebnis kann als bessere Verspannung des Beckenrings durch die Azetabulum Flügelplatte interpretiert werden. So konnten auch die vorgeschädigten,

strukturell beeinträchtigten Beckenmodelle wieder bis zu einer gewissen Grenze belastbar gemacht werden.

Eine weitere Beobachtung ist der bis zu 630N einmalig erfolgreich durchgeführte Versagensversuch mit der Azetabulum Flügelplatte. Dieser zeigt die hohe Belastungsfähigkeit der Osteosynthese, welche in dem gewählten Versuchsaufbau ansonsten nicht zuverlässig nachgewiesen und verglichen werden konnte. Außerdem wird deutlich, dass bei dieser Osteosynthese der Ort des Versagens, bei maximaler Belastung, im ventralen Beckenring zu liegen scheint [Abb. 31].

Der hier verwendete Versuchsaufbau, im Sinne eines dynamischen Beckenmodells, verbindet viele Vorteile von aus der Literatur bekannten Einbeinstandmodellen [87-91] und Zweibeinstandmodellen [92-94]. Die Kraftübertragung auf das Modell über eine Metallwalze, welche frei auf einer flachen Kontaktfläche abrollen kann, erlaubt alle für den Versuch relevanten Freiheitsgrade. Varga et al. erreichten dies beispielsweise durch eine frei artikulierende Kugel auf der Kontaktfläche zwischen Materialprüfmaschine und Modell [93], bei Culeman et al. erlaubt die Kraftübertragung über eine Druckaufnehmerspitze nicht alle Freiheitsgrade.[89] Die kraniale Kontaktfläche zur Übertragung der Belastung des Einbeinstandmodells wurde bei den Beckenmodellen möglichst analog zur in Vivo Situation auf den L5 Lendenwirbel [66, 88, 89] aufgesetzt. Alternativ kann die Kraftübertragung über das proximale Sakrum [93] oder den Sakralwirbel S1 [87] erfolgen.

Pohlemann et al nutzten dünne Stahlseile, welche an der Beckenschaufel befestigt waren, um den entstehenden Drehmomente entgegen zu wirken.[88] Analog zu Culemann et al. wurden in unserem Versuch die entstehenden Drehmomente durch vorgedehnte, reissfeste Schnüre kompensiert.[89] Diese imitieren den Zug der Muskulatur physiologischer als Stahlseile, da der Widerstand bei geringen Belastungen weich anfängt und die Schnüre trotzdem bei hohen Belastungen nicht verformt werden. Angebracht wurden diese Schnüre an den Beckenschaufeln der Modelle.

Neben den hier verwendeten Kunststoffmodellen werden in der Literatur häufig biologische Präparate verwendet. Bei biomechanischen Versuchen mit biologischen Becken liegt meist eine hohe Varianz an Knochenstruktur und Grad der Osteoporose vor, was die Ergebnisse stark beeinflussen kann. Insbesondere bei Versuchsreihen mit wenigen Präparaten kann eine Auswertung der Ergebnisse dann problembehaftet sein.[20] Es wurde bewusst ein einheitliches Standardmodell aus Kunststoff gewählt, um bei der Pilotstudie nicht von biologischer Variabilität abhängig zu sein. Durch standardisierte Algorithmen und Materialien sollten bei jedem Versuch einheitliche Bedingungen geschaffen und Fehlerquellen sowie Varianzen minimiert werden. Aufgrund der Komplexität des Versuchsaufbaus und der Versuchsvorbereitung konnte eine gewisse Abweichung zwischen den Setups jedoch nicht ausgeschlossen werden.

Die vorfrakturierten Beckenmodelle wiesen minimale Unterschiede des Frakturpatterns auf, ein Einfluss auf die Stabilität kann nicht ausgeschlossen werden. Das komplexe Einspannen der Beckenmodelle konnte nur bis zu einem gewissen Grad standardisiert werden, resultierte aber immer im gleichen aufrechten Stand des Modells mit einheitlich gespannten Schnüren an der Beckenschaukel. Die Versuchsergebnisse zeigen, dass die Varianz der Versuchsvorbereitung in erster Linie beim Vergleich der unterschiedlichen Beckenmodelle zu sehen ist, hier liegen zum Teil gewisse Diskrepanzen bei gemeinsamen Messreihen vor. Innerhalb eines Modells konnten beide Osteosyntheseplatten mit annähernd gleichen Versuchsbedingungen verglichen werden. Dies liegt an der exakten Übereinstimmung der Bohrlöcher, der Schraubenposition und des Frakturpatterns nach dem Wechsel der Platten bei einem Modell. Somit wurden mit dem gewählten Versuchsaufbau und der randomisierten Reihenfolge geeignete Voraussetzungen für den Vergleich der beiden getesteten Platten gewährleistet.

Um die Platten zu vergleichen, wurden durch die Belastungen von kranial, mittels einer Materialprüfmaschine, die Kräfte im Hüftgelenk beim Gehen simuliert. Diese Kräfte entsprechen physiologisch bereits bei zügigem Gehen einem Vielfachen des Körpergewichts. Bei einer Studie durch Bergmann et al.

konnten bei zwei Patienten Kräfte von über 400% des Körpergewichts bei 3-5km/h Gehgeschwindigkeit gemessen werden.[95] Für biomechanische Studien mit Einbeinstandmodellen nahmen Marintschev et al. eine Belastung von 800N entsprechend einer Vollbelastung an, wobei das ISG ihres Versuchsmodells mit einer Schraube verstärkt wurde.[96] Die obere Belastungsgrenze zur Testung der Azetabulum Flügelplatte von 250N liegt zwar deutlich darunter, ist aber nicht mit den Kräften im Hüftgelenk gleichzusetzen. Die Kraft wurde durch die Materialprüfmaschine von kranial auf das Beckenmodell eingeleitet. Die durch Hebelwirkung verstärkte Kraft im Azetabulum konnte in diesem Versuchssetup nicht gemessen werden.[9] Bei Belastungen über der festgelegten Grenze von 250N kam es zu Verformungen und zur Dislokation der SI-Fugen innerhalb des Modells. Wichtig war eine elastische Verformung im Rahmen der Belastungsgrenzen zu gewährleisten, um die Beckenmodelle mit beiden Osteosynthesemethoden testen zu können. Das Last-Weg-Diagramm [Abb. 33] zeigt das quasi elastische Verhalten des Modells und die Zunahme der Dislokation bei höheren Belastungszyklen.

Um diese zunehmende Dislokation genauer zu messen, wurde ein optisches Messsystem verwendet. Die Messung beschränkt sich dadurch nicht auf wenige vorher festgelegte Positionen, wie bei berührungsfreien elektromagnetischen Messsystemen,[89] oder auf den Traversenweg und die eingeleitete Kraft, wie bei mechanischen Messungen. Durch optische Messsysteme mit zwei oder mehr Kameras können Fragmentverschiebungen dreidimensional und direkt am Frakturspalt erfasst werden.[80] Shazar et al. brachten bereits 1998 ein Videosystem zur optischen Erfassung von Fragmentverschiebungen mittels Reflektorpunkten zum Einsatz.[97] Culemann et al. nutzten unter anderem ein ultraschallbasiertes Messsystem, welches die Bewegungen von Sensoren am Modell dreidimensional registriert.[98, 99] Diese Sensoren beinhalten allerdings einen Ultraschall Transmitter und besitzen, im Vergleich mit den Markerpunkten von reinen optischen Messsystemen, ein deutlich höheres Eigengewicht. Außerdem befindet sich die Genauigkeit nur im Millimeter Bereich, während das PONTOS Messsystem eine Genauigkeit von 5,3µm durchschnittlicher Messabweichung aufweist (verglichen mit einem

hochpräzisen taktilen Messsystem). Voraussetzung für eine korrekte optische Messung der Bewegung und dem verwendeten Messsystem ist eine möglichst frontale Erfassung der Markerpunkte durch die Kameras. Im Rahmen zahlreicher Vorversuche konnte diese Schwierigkeit mit standardisierten Positionen der Markerpunkte gelöst werden.

Das hier verwendete Setup eines anatomischen Einbeinstandmodells erlaubte einen Vergleich der biomechanischen Eigenschaften der beiden Osteosyntheseplatten bei hoher Messgenauigkeit und guter Reproduzierbarkeit des Versuchsaufbaus. Der Vergleich der beiden Platten zeigte in der Gesamtheit ähnliche Ergebnisse zwischen Azetabulum Flügelplatte und dem aktuellen Goldstandard (Becken-Low Profile(LP)-Platte; DePuy Synthes[®]), die Azetabulum Flügelplatte zeigte einige Vorteile in der biomechanischen Stabilität der Verspannung des Beckenrings. Eine Fallzahlplanung für mögliche Folgestudien zum Vergleich der Osteosynthesen konnte erfolgreich erhoben werden

9 Zusammenfassung

Ziel dieser Arbeit war die biomechanische Testung der neu entwickelten Azetabulum Flügelplatte im Vergleich mit einer herkömmlichen Osteosyntheseplatte, sowie eine Fallzahlplanung für folgende biomechanische Studien. Entwickelt wurde diese Platte unter anderem für ein wachsendes Patientenkollektiv von älteren Patienten mit osteoporotischen Azetabulumfrakturen. Bei diesen Patienten über 65 Jahren besteht häufig noch ein hohes Aktivitätsniveau und damit verbunden ein hoher körperlicher Anspruch. Mit der Azetabulum Flügelplatte soll eine osteosynthetische Rekonstruktion zentral dislozierter multifragmentärer Azetabulumfrakturen über gering invasive Zugangswege bei älteren Patienten ermöglicht werden. Das Ziel der Osteosynthese ist bei dieser Patientengruppe im Idealfall die anatomische Rekonstruktion, gegebenenfalls aber auch das Erreichen einer sicheren Frakturheilung als mögliches späteres Implantatlager für eine sekundäre endoprothetische Versorgung.

In dieser Studie wurden die biomechanischen Eigenschaften dieser neu entwickelten Platte mit denen einer Becken-Low-Profile-Platte (LP, Stahl; DePuy Synthes[®]), welche als Standard bei der osteosynthetischen Versorgung von Azetabulumfrakturen eingesetzt wird, verglichen.

Die beiden Platten wurden jeweils an einem Einbeinstandmodell mit vorfrakturierten Beckenmodellen aus Kunststoff getestet und verglichen. Die Belastung der Modelle erfolgte durch eine Materialprüfmaschine und die Messung mit einem optischen Messsystem, welches auf dem Modell aufgeklebte Markerpunkte erfasst und deren Bewegung im Raum analysiert. Durch standardisierte Algorithmen bei der Versuchsvorbereitung und Durchführung konnten annähernd gleiche Versuchsbedingungen für die Testung der Platten gewährleistet werden.

Gemessen wurde die Stabilität der beiden Platten anhand der Bewegung des Frakturspalts und der Torquierung der Frakturfragmente zueinander. Es konnte nachgewiesen werden, dass die Azetabulum Flügelplatte im Rahmen des Versuchssetups keine geringere Stabilität als die aktuell eingesetzte Becken-

LP-Platte aufweist. Die Azetabulum Flügelplatte erzielte vergleichbare und zum Teil bessere Ergebnisse, als die herkömmliche Becken-LP-Platte ohne statistische Signifikanz. Vorteile des Designs der Flügelplatte konnten bei der Stabilisierung der frakturierten quadrilateralen Fläche und der Verspannung des Beckenrings beobachtet werden. Eine Überlegenheit der Platte könnte gegebenenfalls in Folgestudien nachgewiesen werden, insbesondere, wenn ein osteoporotisches Knochenmodell verwendet wird. Anhand der Messwerte wurde eine Fallzahlplanung für Folgestudien durchgeführt. Diese ergab eine benötigte Fallzahl von N=15, um mit einer Power von 90% und einem beidseitigen Signifikanzniveau von 0,05 den relevanten Unterschied von der Nullhypothese zu unterscheiden.

In ersten klinischen Erfahrungen konnte die Azetabulum Flügelplatte bei mehrfragmentärer Frakturen der quadrilateralen Fläche mit zentraler Dislokation erfolgreich eingesetzt werden. Die Reposition und Fixation konnte bei allen 8 bisher behandelten Patienten über den Stoppa-Zugang in Kombination mit dem ersten Fenster sicher durchgeführt werden. Im drei-Monats Follow-up konnten keine sekundären Repositionsverluste, Infekte oder Anzeichen einer Früh-Arthrose beobachtet werden.[9]

10 Erklärung zum Eigenanteil

Die Arbeit wurde an der Berufsgenossenschaftlichen Unfallklinik Tübingen unter Betreuung von Prof. Dr. med. U. Stöckle durchgeführt.

Die Flügelplatte wurde von Prof. Dr. Ulrich Stöckle, Dr. Aljoscha Schäffler und Dr. Benjamin König entwickelt und im Zusammenarbeit mit der Firma DePuy-Synthes produziert.

Die Konzeption der Studie erfolgte durch Dr. med. Aljoscha Schäffler und Dr. med. Benjamin Koenig.

Die Versuche wurden von mir mit Unterstützung durch Dr. med. Aljoscha Schäffler und Dr. med Stefan Döbele durchgeführt.

Die statistische Auswertung (Fallzahlplanung) erfolgte in Zusammenarbeit mit dem Institut für Biometrie Tübingen (Frau A. Neumann).

Die im Folgenden genannte Veröffentlichung „Die neue anatomische Flügelplatte für osteoporotische Azetabulumfrakturen: biomechanische Testung und erste klinische Erfahrungen“ wurde von Dr. med. Aljoscha Schäffler verfasst.

Ich versichere, das Manuskript selbständig nach Anleitung durch Dr. med Aljoscha Schäffler verfasst zu haben und keine weiteren als die von mir angegebenen Quellen verwendet zu haben.

Tübingen, den 03.04.2017

Milan Maucher

A handwritten signature in black ink, appearing to be 'Milan Maucher', written in a cursive style.

11 Veröffentlichungen

Teile der vorliegenden Dissertationsschrift wurden bereits in der folgenden Publikation veröffentlicht:

Autoren: Schäffler, A.; Doebele, S.; Stuby, F.; Maucher, M.; Schroeter, S.; Stoeckle, U.; Koenig, B. -

Titel: Die neue anatomische Flügelplatte für osteoporotische Azetabulumfrakturen: biomechanische Testung und erste klinische Erfahrungen

Erschienen in: Zeitschrift für Orthopaedie und Unfallchirurgie (2014), Bd. 152, H. 1, S. 26-32

12 Tabellen und Diagramme

12.1 Frakturspalt Abstandsänderung

Azetabulum Flügelplatte				
Becken 1	Last (In N)	[X](in mm)	[Y](in mm)	[Z](in mm)
Frakturspalt medial	249,6643	0,2410	0,5290	0,7170
Frakturspalt lateral	249,6643	0,6160	0,7580	0,3020
Becken 2				
Frakturspalt medial	249,3591	0,0420	0,7680	0,7730
Frakturspalt lateral	249,3591	0,6920	0,9560	0,2250
Becken 3				
Frakturspalt medial	249,9694	0,4250	0,7000	0,6130
Frakturspalt lateral	249,9694	0,1300	0,8430	0,1280
Becken 4				
Frakturspalt medial	248,1689	0,3840	0,6820	0,6480
Frakturspalt lateral	248,1689	0,1940	0,6980	0,0160
Becken 5				
Frakturspalt medial	248,5961	0,3810	0,5610	0,4960
Frakturspalt lateral	248,5961	0,0810	0,6840	0,0390
Becken 6				
Frakturspalt medial	250,0305	0,2820	0,5720	0,4190
Frakturspalt lateral	250,0305	0,5140	0,6200	0,4240
Becken 7				
Frakturspalt medial	250,3662	0,7900	0,1350	0,2720
Frakturspalt lateral	250,3662	0,5220	0,6960	0,6550
Becken 8				
Frakturspalt medial	249,0234	0,2530	0,3630	0,4930
Frakturspalt lateral	249,0234	0,4560	0,4410	0,2070

Tabelle 3: Messwerte für die Abstandsänderung des medialen und des lateralen Frakturspaltes bei Testung der Azetabulum Flügelplatte. Die Abstandsänderungen sind in den Raumrichtungen X, Y und Z in mm angegeben.

LP-Platte				
Becken 1	Last (In N)	[X](in mm)	[Y](in mm)	[Z](in mm)
Frakturspalt medial	249,6337	0,0620	0,8500	0,7990
Frakturspalt lateral	249,6337	1,3460	1,0480	0,9020
Becken 2				
Frakturspalt medial	247,8332	0,0440	0,5610	0,5640
Frakturspalt lateral	247,8332	0,5150	1,0120	0,2450
Becken 3				
Frakturspalt medial	248,7182	0,3790	0,7350	0,6720
Frakturspalt lateral	248,7182	0,2550	0,8590	0,1470
Becken 4				
Frakturspalt medial	248,2604	0,1200	0,6630	0,8130
Frakturspalt lateral	248,2604	0,6640	0,7400	0,1340
Becken 5				
Frakturspalt medial	249,1455	0,2140	0,5510	0,6160
Frakturspalt lateral	249,1455	0,1380	0,9780	0,2850
Becken 6				
Frakturspalt medial	250,8239	0,2160	0,4400	0,2770
Frakturspalt lateral	250,8239	0,5230	0,6150	0,6460
Becken 7				
Frakturspalt medial	250,6713	0,5500	0,3960	0,4160
Frakturspalt lateral	250,6713	0,5290	0,9710	0,2370
Becken 8				
Frakturspalt medial	249,4201	0,2700	0,2500	0,3270
Frakturspalt lateral	249,2016	0,9680	0,7700	0,7320

Tabelle 4: Messwerte für die Abstandsänderung des medialen und des lateralen Frakturspaltes bei Testung der Becken-LP-Platte. Die Abstandsänderungen sind in den Raumrichtungen X, Y und Z in mm angegeben.

12.2 Fragmentverkipfung

Azetabulum Flügelplatte				
Becken 1	Last (In N)	Rollwinkel	Nickwinkel	Gierwinkel
vorderer Pfeiler zu hinterer Pfeiler	249,6643	0,6035	0,7303	0,1616
quadrilaterale Fläche zu hinterer Pfeiler	249,6643	0,2935	0,6521	1,6303
Quadrilaterale Fläche zu vorderer Pfeiler	249,6643	0,3059	1,3833	1,4542
Becken 2				
vorderer Pfeiler zu hinterer Pfeiler	249,3591	0,0465	0,9181	0,6934
quadrilaterale Fläche zu hinterer Pfeiler	249,3591	0,7965	0,1381	1,9926
Quadrilaterale Fläche zu vorderer Pfeiler	249,3591	0,8302	1,0663	1,2983
Becken 3				
vorderer Pfeiler zu hinterer Pfeiler	249,9695	0,0665	0,5856	0,5615
quadrilaterale Fläche zu hinterer Pfeiler	249,9695	0,9482	0,8772	1,5752
Quadrilaterale Fläche zu vorderer Pfeiler	249,9695	1,0290	1,4527	1,0155
Becken 4				
vorderer Pfeiler zu hinterer Pfeiler	248,1689	0,0075	0,4776	0,3363
quadrilaterale Fläche zu hinterer Pfeiler	248,1689	0,0051	0,1361	0,8057
Quadrilaterale Fläche zu vorderer Pfeiler	248,1689	0,0044	0,3415	0,4694
Becken 5				
vorderer Pfeiler zu hinterer Pfeiler	247,7417	0,4072	0,2684	0,2079
quadrilaterale Fläche zu hinterer Pfeiler	247,7417	0,3516	0,4420	0,1295
Quadrilaterale Fläche zu vorderer Pfeiler	247,7417	0,0549	0,1738	0,3386
Becken 6				
vorderer Pfeiler zu hinterer Pfeiler	250,0305	0,2492	0,9406	0,1076
quadrilaterale Fläche zu hinterer Pfeiler	250,0305	0,1534	0,1241	1,0762
Quadrilaterale Fläche zu vorderer Pfeiler	250,0305	0,0978	1,0645	0,9733
Becken 7				
vorderer Pfeiler zu hinterer Pfeiler	250,3662	0,4389	0,2383	0,7458
quadrilaterale Fläche zu hinterer Pfeiler	250,3662	1,1866	0,2048	1,4088
Quadrilaterale Fläche zu vorderer Pfeiler	250,3662	0,7534	0,4333	0,6596
Becken8				
vorderer Pfeiler zu hinterer Pfeiler	249,0234	0,1779	0,7873	0,0083
quadrilaterale Fläche zu hinterer Pfeiler	249,0234	0,7986	1,1212	0,9607
Quadrilaterale Fläche zu vorderer Pfeiler	249,0234	0,6205	1,9085	0,6035

LP-Platte

Becken 1	Last (In N)	Rollwinkel	Nickwinkel	Gierwinkel
vorderer Pfeiler zu hinterer Pfeiler	249,6338	1,0865	1,1438	0,1336
quadrilaterale Fläche zu hinterer Pfeiler	249,6338	0,0221	0,3557	2,1268
Quadrilaterale Fläche zu vorderer Pfeiler	249,6338	1,1117	1,4972	2,2319
Becken 2				
vorderer Pfeiler zu hinterer Pfeiler	250,1221	0,1388	0,8458	0,5193
quadrilaterale Fläche zu hinterer Pfeiler	250,1221	0,5605	0,1719	1,8414
Quadrilaterale Fläche zu vorderer Pfeiler	250,1221	0,6932	0,6802	1,3204
Becken 3				
vorderer Pfeiler zu hinterer Pfeiler	248,7183	0,2171	0,7504	0,7345
quadrilaterale Fläche zu hinterer Pfeiler	248,7183	0,3249	1,0121	2,2637
Quadrilaterale Fläche zu vorderer Pfeiler	248,7183	0,5644	1,7554	1,5362
Becken 4				
vorderer Pfeiler zu hinterer Pfeiler	250,0000	0,1074	0,6546	0,2189
quadrilaterale Fläche zu hinterer Pfeiler	250,0000	0,2304	0,1888	1,5544
Quadrilaterale Fläche zu vorderer Pfeiler	250,0000	0,3346	0,8447	1,3340
Becken 5				
vorderer Pfeiler zu hinterer Pfeiler	249,1455	0,3054	0,1054	0,2707
quadrilaterale Fläche zu hinterer Pfeiler	249,1455	0,2288	1,9835	0,3604
Quadrilaterale Fläche zu vorderer Pfeiler	249,1455	0,5241	2,0914	0,0787
Becken 6				
vorderer Pfeiler zu hinterer Pfeiler	250,824	0,2102	1,0039	0,1578
quadrilaterale Fläche zu hinterer Pfeiler	250,824	0,0631	0,4969	1,6584
Quadrilaterale Fläche zu vorderer Pfeiler	250,824	0,2773	1,5001	1,5062
Becken 7				
vorderer Pfeiler zu hinterer Pfeiler	250,6714	0,5717	0,0581	0,5604
quadrilaterale Fläche zu hinterer Pfeiler	250,6714	0,7246	1,7823	1,2359
Quadrilaterale Fläche zu vorderer Pfeiler	250,6714	0,1700	1,7225	0,6585
Becken8				
vorderer Pfeiler zu hinterer Pfeiler	249,4202	0,4035	1,0008	0,3365
quadrilaterale Fläche zu hinterer Pfeiler	249,4202	0,7704	0,0629	3,0490
Quadrilaterale Fläche zu vorderer Pfeiler	249,4202	0,3731	1,0615	2,7051

Tabelle 5 und 6: Messwerte für die Fragmentverkippen der Fragmente „vorderer Pfeiler“, „hinterer Pfeiler“ und „Quadrilaterale Fläche“ in allen drei Rotationsebenen. Die Rotation wurde relativ zum als starr definierten Sakrum in Grad gemessen.

	Azetabulumplatte (in mm)	LP-Platte (in mm)
Becken 1	0,7308	1,1551
Becken 2	0,8102	0,7349
Becken 3	0,5931	0,8317
Becken 4	0,4014	0,4794
Becken 5	0,4318	0,3330
Becken 6	0,6340	0,6704
Becken 7	0,6954	0,5816
Becken 8	0,4757	0,8507

Tabelle 7: Addierte Beträge der Roll-, Nick- und Gierwinkel von „vorderer Pfeiler“ zu „hinterer Pfeiler“ umgerechnet in mm. Näherungsweise zu interpretieren als Frakturdislokation im Acetabulum.

12.3 Diagramme Fragmentverkipfung

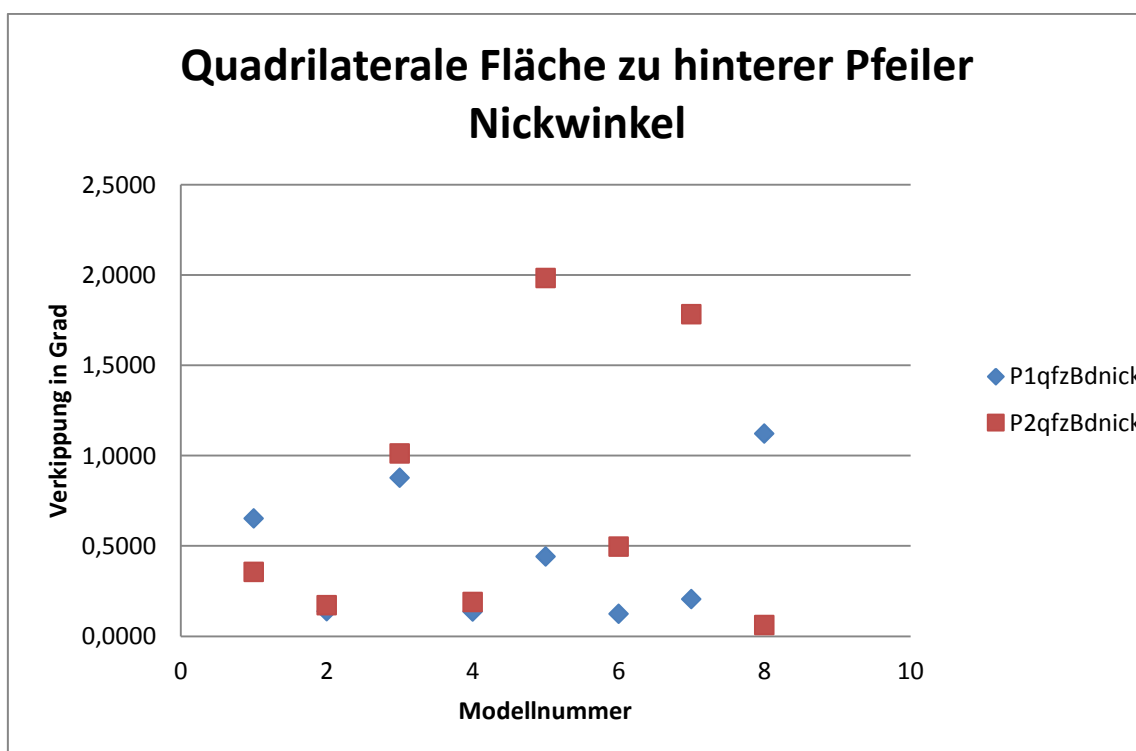


Diagramm 1: Vergleich der beiden Platten anhand der Verkipfung des Nickwinkels zwischen Quadrilateraler Fläche hinterem Pfeiler in Grad, wobei die Azetabulum Flügelplatte als blaue Raute und die LP-Platte als rotes Quadrat dargestellt sind. Auf der X-Achse sind die Beckenmodelle 1-8 aufgetragen, die jeweils mit beiden Platten bestückt wurden.[9]

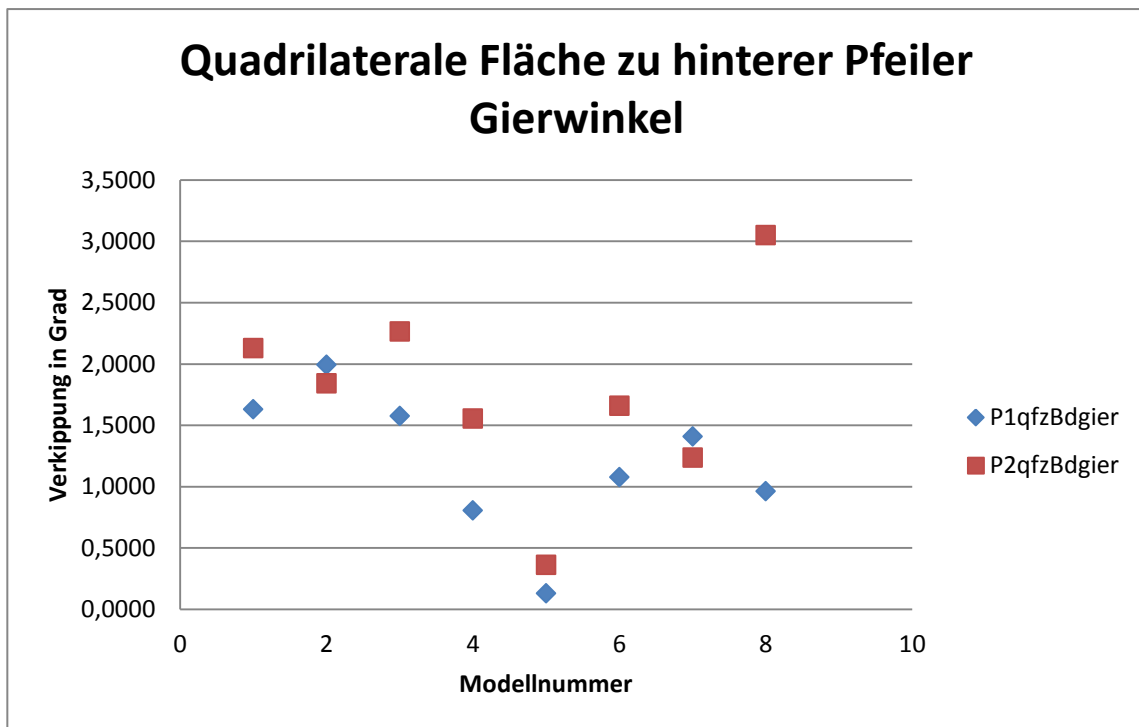


Diagramm 2: Vergleich der beiden Platten anhand der Verkipfung des Gierwinkels zwischen Quadrilateraler Fläche hinterem Pfeiler in Grad, wobei die Azetabulum Flügelplatte als blaue Raute und die LP-Platte als rotes Quadrat dargestellt sind. Auf der X-Achse sind die Beckenmodelle 1-8 aufgetragen, die jeweils mit beiden Platten bestückt wurden.

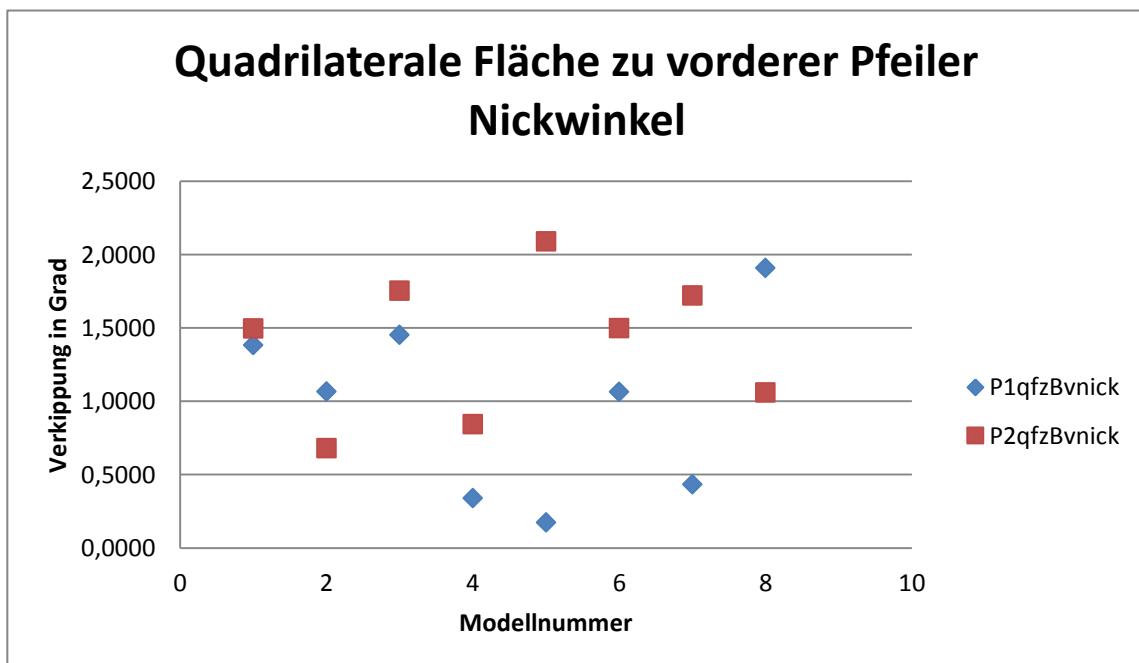


Diagramm 3: Vergleich der beiden Platten anhand der Verkipfung des Nickwinkels zwischen Quadrilateraler Fläche vorderem Pfeiler in Grad, wobei die Azetabulum Flügelplatte als blaue Raute und die LP-Platte als rotes Quadrat dargestellt sind. Auf der X-Achse sind die Beckenmodelle 1-8 aufgetragen, die jeweils mit beiden Platten bestückt wurden.

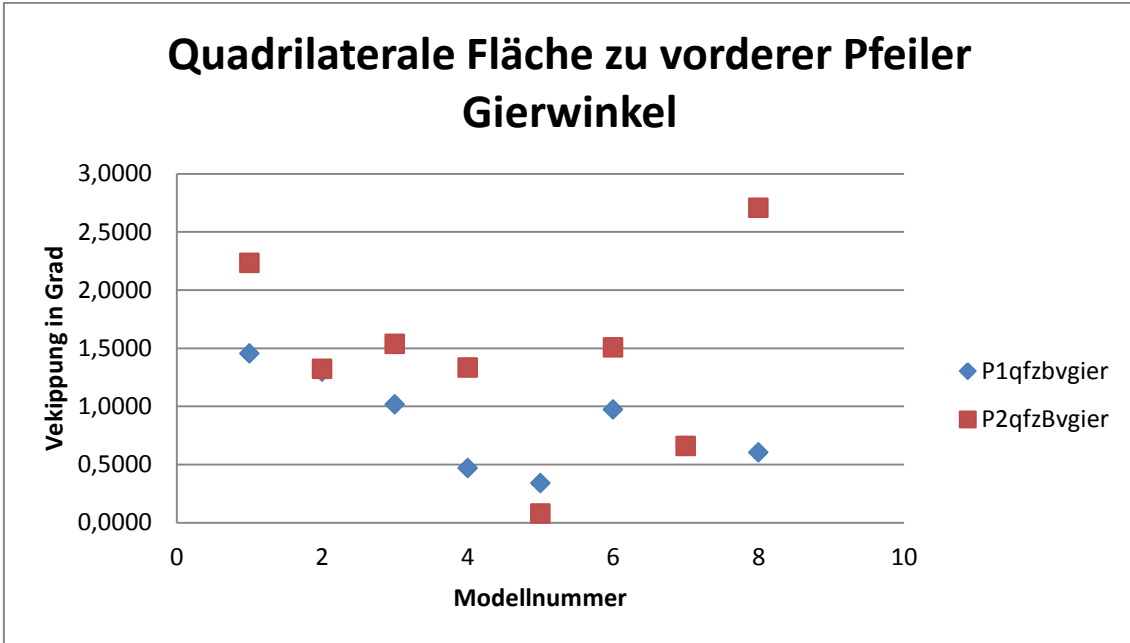


Diagramm 4: Vergleich der beiden Platten anhand der Verkippung des Gierwinkels zwischen Quadrilateraler Fläche vorderem Pfeiler in Grad, wobei die Azetabulum Flügelplatte als blaue Raute und die LP-Platte als rotes Quadrat dargestellt sind. Auf der X-Achse sind die Beckenmodelle 1-8 aufgetragen, die jeweils mit beiden Platten bestückt wurden.

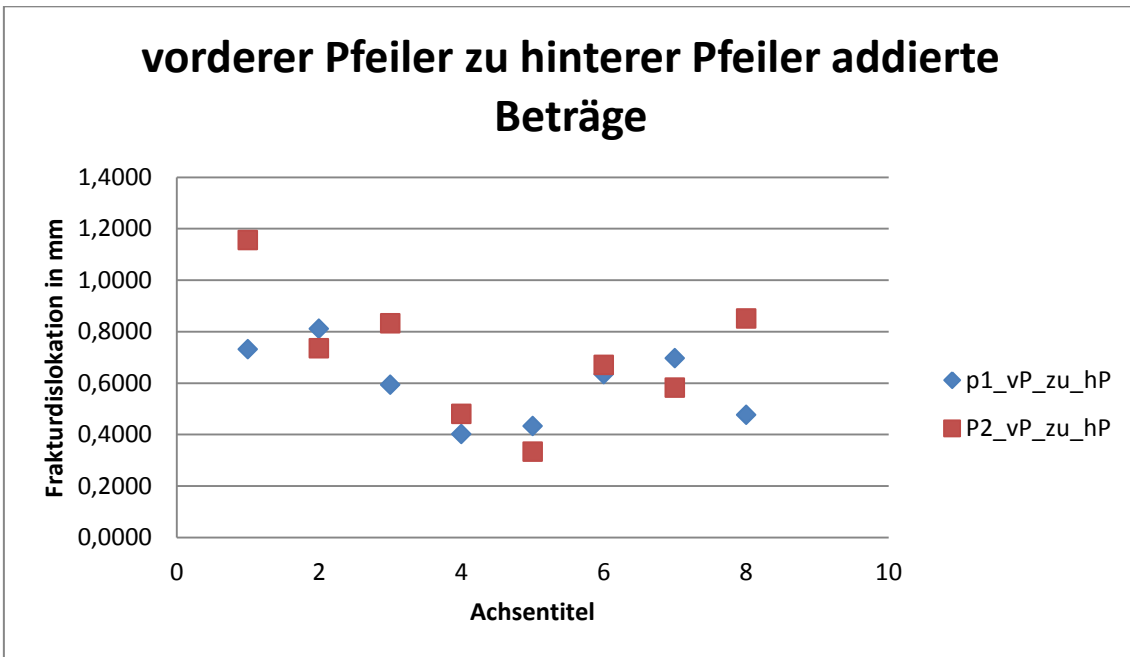


Diagramm 5: Vergleich der beiden Platten anhand der addierten Beträge der Roll-, Nick- und Gierwinkel von „vorderer Pfeiler“ zu „hinterer Pfeiler“ umgerechnet in mm, wobei die Azetabulum Flügelplatte als blaue Raute und die LP-Platte als rotes Quadrat dargestellt sind. Auf der X-Achse sind die Beckenmodelle 1-8 aufgetragen, die jeweils mit beiden Platten bestückt wurden. Die Messwerte sind näherungsweise zu interpretieren als Frakturdislokation im Acetabulum.

13 Literaturverzeichnis

1. Pohlemann T, Tscherne H, Baumgartel F, Egbers HJ, Euler E, Maurer F, Fell M, Mayr E, Quirini WW, Schlickewei W *et al*: **[Pelvic fractures: epidemiology, therapy and long-term outcome. Overview of the multicenter study of the Pelvis Study Group]**. *Der Unfallchirurg* 1996, **99**(3):160-167.
2. Ochs BG, Marintschev I, Hoyer H, Rolauffs B, Culemann U, Pohlemann T, Stuby FM: **Changes in the treatment of acetabular fractures over 15 years: Analysis of 1266 cases treated by the German Pelvic Multicentre Study Group (DAO/DGU)**. *Injury* 2010, **41**(8):839-851.
3. Tscherne H, Regel G, Pape HC, Pohlemann T, Krettek C: **Internal fixation of multiple fractures in patients with polytrauma**. *Clinical orthopaedics and related research* 1998(347):62-78.
4. Blum J, Beyermann K, Ritter G: **[Incidence of acetabular fractures before and after introduction of compulsory seatbelt fastening]**. *Unfallchirurgie* 1991, **17**(5):274-279.
5. Ferguson TA, Patel R, Bhandari M, Matta JM: **Fractures of the acetabulum in patients aged 60 years and older: an epidemiological and radiological study**. *The Journal of bone and joint surgery British volume* 2010, **92**(2):250-257.
6. White G, Kanakaris NK, Faour O, Valverde JA, Martin MA, Giannoudis PV: **Quadrilateral plate fractures of the acetabulum: An update**. *Injury* 2013, **44**(2):159-167.
7. Rommens PM, Wagner D, Hofmann A: **[Osteoporotic fractures of the pelvic ring]**. *Zeitschrift fur Orthopadie und Unfallchirurgie* 2012, **150**(3):e107-118; quiz e119-120.
8. Rommens PM, Wagner D, Hofmann A: **Surgical management of osteoporotic pelvic fractures: a new challenge**. *European journal of trauma and emergency surgery : official publication of the European Trauma Society* 2012, **38**(5):499-509.
9. Schaffler A, Dobeles S, Stuby F, Maucher M, Schroter S, Stockle U, Konig B: **[A new anatomical wing plate for osteoporotic acetabular fractures: biomechanical testing and first clinical experience]**. *Zeitschrift fur Orthopadie und Unfallchirurgie* 2014, **152**(1):26-32.
10. Romness DW, Lewallen DG: **Total hip arthroplasty after fracture of the acetabulum. Long-term results**. *The Journal of bone and joint surgery British volume* 1990, **72**(5):761-764.
11. Mears DC: **Surgical treatment of acetabular fractures in elderly patients with osteoporotic bone**. *The Journal of the American Academy of Orthopaedic Surgeons* 1999, **7**(2):128-141.
12. Letournel E, Judet R: **Fractures of the Acetabulum, 2nd ed.** In., edn. New York: Springer-Verlag; 1993: 347-361; 363-397.
13. Hessmann MH, Nijs S, Rommens PM: **[Acetabular fractures in the elderly. Results of a sophisticated treatment concept]**. *Der Unfallchirurg* 2002, **105**(10):893-900.

14. Heeg M: **Acetabular fractures. Limits of conservative treatment.** *Osteo Int* 1999, **7**:59–63.
15. Laird A, Keating JF: **Acetabular fractures: a 16-year prospective epidemiological study.** *The Journal of bone and joint surgery British volume* 2005, **87(7)**:969-973.
16. Mears DC, Velyvis JH, Chang CP: **Displaced acetabular fractures managed operatively: indicators of outcome.** *Clinical orthopaedics and related research* 2003(407):173-186.
17. Rohen JW, Lütjen-Drecoll E: **Funktionelle Anatomie des Menschen: Lehrbuch der makroskopischen Anatomie nach funktionellen Gesichtspunkten.** In., edn.: Schattauer Verlag; 2006: 344-356.
18. Niethard FU, Pfeil J, Biberthaler P: **Duale Reihe Orthopädie und Unfallchirurgie.** In., edn. Stuttgart: Georg Thieme Verlag 2009: 516-521.
19. Aumüller G, Engele J, Kirsch J, Mense S: **Duale Reihe Anatomie.** In., edn.: Georg Thieme Verlag; 2014: 333-334.
20. Stöckle U: **Schräg dorsaler Beckenfixateur - Ein neues Konzept zur Beckenstabilisierung Klinische und biomechanische Grundlagen, Entwicklung, Biomechanische Testung.** *Klinik für Unfall- und Wiederherstellungschirurgie der Medizinischen Fakultät Charité der Humboldt- Universität zu Berlin* 2001, **Kapitel 3-1-1; Kapitel 4-1; Kapitel 4-2-2; Kapitel 10-1.**
21. Obermaier R: **Breitner Chirurgische Operationslehre**, vol. 9. München: Elsevier GmbH; 2008.
22. Browner BD, Jupiter JB, Krettek C, Anderson PA: **Surgical Treatment of Acetabular Fractures.** In: *Skeletal Trauma: Basic Science, Management, and Reconstruction.* edn.: Saunders, Philadelphia / Elsevier; 2003: 1110-1112.
23. Glombik T, Muhr G: **Behandlungsstrategie bei Acetabulumfrakturen.** *Trauma Berufskrankheiten Springer-Verlag* 2000, **2(1)**:46-59.
24. Judet R, Judet J, Letournel E: **Fractures of the Acetabulum: Classification and Surgical Approaches for Open Reduction. Preliminary Report.** *The Journal of bone and joint surgery American volume* 1964, **46**:1615-1646.
25. Ditzen W. BM: **Behandlungsstrategien bei Azetabulumfrakturen.** *Trauma Berufskrankheiten Springer-Verlag* 2003, **5**:83–91.
26. Smet MH, Rommens P, Suetens P, Van Cleynenbreugel J, Marchal G, Baert AL, Lateur L, Sorgeloose T, Broos P: **[Three-dimensional imaging of acetabular fractures using spiral CT].** *Journal belge de radiologie* 1995, **78(5)**:308-310.
27. Tscherne H, Pohlemann T: **Unfallchirurgie, Becken und Azetabulum.** In., edn. Berlin Heidelberg New York: Springer; 1998: Acetabulumfrakturen: Klassifikation.
28. Garrett J, Halvorson J, Carroll E, Webb LX: **Value of 3-D CT in classifying acetabular fractures during orthopedic residency training.** *Orthopedics* 2012, **35(5)**:e615-620.
29. Smith WR, Ziran BH, Morgan SH: **Fractures of the pelvis and acetabulum.** In., edn. New York: Informa Healthcare USA, Inc.; 2007: 141-158.

30. Siddiqui AM, Rushton N: **Adult Limb Fractures**. In., edn.: Cambridge University Press; 2001: 4-5.
31. D'Imporzano M, Liuni FM, Tarantino U: **Acetabular fragility fractures in elderly patients**. *Aging clinical and experimental research* 2011, **23**(2 Suppl):71-73.
32. Berner M, Ulrich C: **Die primäre endoprothetische Versorgung von Acetabulumfrakturen**. *Osteo Int* 1999, **7**:93–100.
33. Olson SA, Matta JM: **The computerized tomography subchondral arc: a new method of assessing acetabular articular continuity after fracture (a preliminary report)**. *Journal of orthopaedic trauma* 1993, **7**(5):402-413.
34. Tornetta P, 3rd: **Non-operative management of acetabular fractures. The use of dynamic stress views**. *The Journal of bone and joint surgery British volume* 1999, **81**(1):67-70.
35. Heeg M, Oostvogel HJ, Klasen HJ: **Conservative treatment of acetabular fractures: the role of the weight-bearing dome and anatomic reduction in the ultimate results**. *The Journal of trauma* 1987, **27**(5):555-559.
36. Rowe CL, JD.: **Prognosis of fractures of the acetabulum**. *The Journal of bone and joint surgery American volume* 1961, **43**:30–59.
37. Stapert JW, van de Wildenberg FJ, Eggink GJ: **[Primary treatment of unstable pertrochanteric femoral fractures using a head-neck prosthesis in elderly patients]**. *Nederlands tijdschrift voor geneeskunde* 1994, **138**(47):2368-2369.
38. Spencer RF: **Acetabular fractures in older patients**. *The Journal of bone and joint surgery British volume* 1989, **71**(5):774-776.
39. Matta JM, Anderson LM, Epstein HC, Hendricks P: **Fractures of the acetabulum. A retrospective analysis**. *Clinical orthopaedics and related research* 1986(205):230-240.
40. Weise K, Maurer F, Schrade J: **[Hip dislocations and hip fractures--acetabular fractures. Indication, technique and results of conservative treatment]**. *Der Orthopade* 1997, **26**(4):336-347.
41. Haas NP, Stockle UC, Hoffmann R: **[Acetabulum surgery. Development, current status and prospects]**. *Zentralblatt fur Chirurgie* 1999, **124**(11):999-1003.
42. Haag CKE: **Acetabulumfrakturen: Anatomie, Verletzungstypen und Klassifikation, Diagnostik**. *Akt Traumatologie* 1997, **27**:175–179.
43. Kuner E: **Indication, technique and complications in the surgical treatment of acetabular fractures**. *Orthopaede* 1997, **26**: 327-335.
44. Schmidt-Rohlfing B, Reilmann H, Pape HC: **[Fractures of the acetabulum. Diagnostic and therapeutic strategies]**. *Der Unfallchirurg* 2010, **113**(3):217-229.
45. Rommens PM, Hessmann MH: **[Acetabulum fractures]**. *Der Unfallchirurg* 1999, **102**(8):591-610.
46. Liu Y, Yang H, Li X, Yang SH, Lin JH: **Newly modified Stoppa approach for acetabular fractures**. *International orthopaedics* 2013, **37**(7):1347-1353.

47. Hoffmann R, Stockle U, Nittinger M, Sudkamp NP, Haas NP: **[Operative treatment of complex acetabular fractures through the modified extensile iliofemoral approach]**. *Der Unfallchirurg* 2000, **103**(1):12-21.
48. Bühren V, Marzi I: **Checkliste Traumatologie**. In., edn.: Georg Thieme Verlag; 2011: 321-322.
49. Kerschbaumer S, Weise K, Wirth C: **Operative Zugangswege in Orthopädie und Traumatologie**. In., edn.: Georg Thieme Verlag; 2013: 116-125.
50. Rommens PM: **Der Kocher-Langenbeck-Zugang zur Behandlung von Azetabulumfrakturen**. *Operative Orthopädie und Traumatologie* 2004, **16**(1):59-74.
51. Rommens PM: **Der ilioinguinale Zugang bei Azetabulumfrakturen**. *Operative Orthopädie und Traumatologie* 2002, **14**(3):193-204.
52. Gansslen A, Oestern HJ: **[Acetabular fractures]**. *Der Chirurg; Zeitschrift für alle Gebiete der operativen Medizin* 2011, **82**(12):1133-1148.
53. Matta JM: **Fractures of the acetabulum: accuracy of reduction and clinical results in patients managed operatively within three weeks after the injury**. *The Journal of bone and joint surgery American volume* 1996, **78**(11):1632-1645.
54. Thewanger G: **Azetabulumfrakturen: Operative Versorgung über den Stoppa-Zugang**. *Jatros Unfallchirurgie & Sporttraumatologie* 2011, **2**.
55. Keel MJ, Ecker TM, Cullmann JL, Bergmann M, Bonel HM, Buchler L, Siebenrock KA, Bastian JD: **The Pararectus approach for anterior intrapelvic management of acetabular fractures: an anatomical study and clinical evaluation**. *The Journal of bone and joint surgery British volume* 2012, **94**(3):405-411.
56. Keel MJ, Bastian JD, Büchler L, Siebenrock KA: **Anteriore Zugänge zum Acetabulum**. *Der Unfallchirurg* 2013, **116**:213-220.
57. Reinert CM, Bosse MJ, Poka A, Schacherer T, Brumback RJ, Burgess AR: **A modified extensile exposure for the treatment of complex or malunited acetabular fractures**. *The Journal of bone and joint surgery American volume* 1988, **70**(3):329-337.
58. Stiehl JB, Harlow M, Hackbarth D: **Extensile triradiate approach for complex acetabular reconstruction in total hip arthroplasty**. *Clinical orthopaedics and related research* 1993(294):162-169.
59. Weigel B, Nerlich M: **Praxisbuch Unfallchirurgie** In., edn.: Springer-Verlag; 2011: 480-510.
60. Culemann U, Tosounidis G, Pohlemann T: **[Fractures of the acetabulum--treatment strategies and actual diagnostics]**. *Zentralblatt für Chirurgie* 2005, **130**(5):W58-71; quiz W72-53.
61. Hoellen IP, Mentzel M, Bischoff M, Kinzl L: **[Acetabular fractures in elderly persons. Primary endoprosthetic treatment]**. *Der Orthopäde* 1997, **26**(4):348-353.
62. Cochu G, Mabit C, Gougam T, Fiorenza F, Baertich C, Charissoux JL, Arnaud JP: **[Total hip arthroplasty for treatment of acute acetabular fracture in elderly patients]**. *Revue de chirurgie orthopedique et reparatrice de l'appareil moteur* 2007, **93**(8):818-827.

63. Simko P, Braunsteiner T, Vajczikova S: **[Early primary total hip arthroplasty for acetabular fractures in elderly patients]**. *Acta chirurgiae orthopaedicae et traumatologiae Cechoslovaca* 2006, **73**(4):275-282.
64. Helfet DL, Borrelli J, Jr., DiPasquale T, Sanders R: **Stabilization of acetabular fractures in elderly patients**. *The Journal of bone and joint surgery American volume* 1992, **74**(5):753-765.
65. Ochs BG, Marintschev I, Gonser C, Weise K, Stuby F: **Verletzungen des Acetabulums - Navigierte Operationsverfahren**. *Trauma Berufskrankheiten Springer-Verlag* 2010:88-93.
66. Tile M, Helfet DL, Kellam JF: **Fractures of the Pelvis and Acetabulum: Principles and Methods of Management**. In. *Volume Biomechanics of pelvic fixation*, edn.: AOTrauma; Thieme; 2015: 616-625.
67. Ochs BG, Gonser C, Shiozawa T, Badke A, Weise K, Rolauuffs B, Stuby FM: **Computer-assisted periacetabular screw placement: Comparison of different fluoroscopy-based navigation procedures with conventional technique**. *Injury* 2010, **41**(12):1297-1305.
68. Coventry MB: **The treatment of fracture-dislocation of the hip by total hip arthroplasty**. *The Journal of bone and joint surgery American volume* 1974, **56**(6):1128-1134.
69. Mears DC, Velyvis JH: **Acute total hip arthroplasty for selected displaced acetabular fractures: two to twelve-year results**. *The Journal of bone and joint surgery American volume* 2002, **84-A**(1):1-9.
70. Galla M, Herold L, Lill H: **[The chronic central fracture dislocation of the hip]**. *Der Unfallchirurg* 2006, **109**(4):332-334.
71. Pritchett JW, Bortel DT: **Total hip replacement after central fracture dislocation of the acetabulum**. *Orthopaedic review* 1991, **20**(7):607-610.
72. Anglen JO, Burd TA, Hendricks KJ, Harrison P: **The "Gull Sign": a harbinger of failure for internal fixation of geriatric acetabular fractures**. *Journal of orthopaedic trauma* 2003, **17**(9):625-634.
73. Daurka JS, Pastides PS, Lewis A, Rickman M, Bircher MD: **Acetabular fractures in patients aged > 55 years: a systematic review of the literature**. *The bone & joint journal* 2014, **96-B**(2):157-163.
74. Toro JB, Hierholzer C, Helfet DL: **Acetabular fractures in the elderly**. *Bull Hosp Jt Dis* 2004, **62**(1-2):53-57.
75. Cornell CN: **Management of acetabular fractures in the elderly patient**. *HSS journal : the musculoskeletal journal of Hospital for Special Surgery* 2005, **1**(1):25-30.
76. Pohlemann T, Stengel D, Tosounidis G, Reilmann H, Stuby F, Stockle U, Seekamp A, Schmal H, Thannheimer A, Holmenschlager F *et al*: **Survival trends and predictors of mortality in severe pelvic trauma: estimates from the German Pelvic Trauma Registry Initiative**. *Injury* 2011, **42**(10):997-1002.
77. Culemann U, Tosounidis G, Pohlemann T: **Die Therapie bei Azetabulumfrakturen – aktuelle Diagnostik und Behandlungsstrategie**. *CME-Weiterbildungs-Beitrag* 2005.

78. Kirsch J, May C: **Taschenehrbuch Anatomie**. In., edn.: Georg Thieme Verlag; 2010: 159-173.
79. Orthoassociates, educational-article: **Fractures of the Pelvis & Acetabulum**. In.: <http://www.orthoassociates.com/SP11B26/> (abgerufen im November 2015).
80. Doebele S, Siebenlist S, Vester H, Wolf P, Hagn U, Schreiber U, Stockle U, Lucke M: **New method for detection of complex 3D fracture motion--verification of an optical motion analysis system for biomechanical studies**. *BMC musculoskeletal disorders* 2012, **13**:33.
81. Pohlemann T, Culemann U, Tscherne H: **[Comparative biomechanical studies of internal stabilization of trans-foraminal sacrum fractures]**. *Der Orthopade* 1992, **21**(6):413-421.
82. Horn C, Dobele S, Vester H, Schaffler A, Lucke M, Stockle U: **Combination of interfragmentary screws and locking plates in distal meta-diaphyseal fractures of the tibia: a retrospective, single-centre pilot study**. *Injury* 2011, **42**(10):1031-1037.
83. Jagodzinski M, Krettek C: **Effect of mechanical stability on fracture healing--an update**. *Injury* 2007, **38** Suppl 1:S3-10.
84. Dobele S, Horn C, Eichhorn S, Buchholtz A, Lenich A, Burgkart R, Nussler AK, Lucke M, Andermatt D, Koch R *et al*: **The dynamic locking screw (DLS) can increase interfragmentary motion on the near cortex of locked plating constructs by reducing the axial stiffness**. *Langenbeck's archives of surgery / Deutsche Gesellschaft fur Chirurgie* 2010, **395**(4):421-428.
85. Kenwright J, Goodship AE: **Controlled mechanical stimulation in the treatment of tibial fractures**. *Clinical orthopaedics and related research* 1989(241):36-47.
86. Malkani AL, Voor MJ, Rennirt G, Helfet D, Pedersen D, Brown T: **Increased peak contact stress after incongruent reduction of transverse acetabular fractures: a cadaveric model**. *The Journal of trauma* 2001, **51**(4):704-709.
87. Berber O, Amis AA, Day AC: **Biomechanical testing of a concept of posterior pelvic reconstruction in rotationally and vertically unstable fractures**. *The Journal of bone and joint surgery British volume* 2011, **93**(2):237-244.
88. Pohlemann T, Angst M, Schneider E, Ganz R, Tscherne H: **Fixation of transforaminal sacrum fractures: a biomechanical study**. *Journal of orthopaedic trauma* 1993, **7**(2):107-117.
89. Culemann U, Pohlemann T, Hufner T, Gansslen A: **[3-dimensional movement analysis after internal fixation of pelvic ring fractures. A computer simulation]**. *Der Unfallchirurg* 2000, **103**(11):965-971.
90. Kraus E, Schlickewei W, Cordey J, Wahl D, Kuner EH, Perren SM: **[Method for measuring the comparative stability of osteosynthesis in the dorsal pelvic ring]**. *Unfallchirurgie* 1998, **24**(1):25-31.
91. MacAvoy MC, McClellan RT, Goodman SB, Chien CR, Allen WA, van der Meulen MC: **Stability of open-book pelvic fractures using a new biomechanical model of single-limb stance**. *Journal of orthopaedic trauma* 1997, **11**(8):590-593.

92. Kim WY, Hearn TC, Seleem O, Mahalingam E, Stephen D, Tile M: **Effect of pin location on stability of pelvic external fixation.** *Clinical orthopaedics and related research* 1999(361):237-244.
93. Varga E, Hearn T, Powell J, Tile M: **Effects of method of internal fixation of symphyseal disruptions on stability of the pelvic ring.** *Injury* 1995, **26**(2):75-80.
94. Simonian PT, Routt ML, Jr., Harrington RM, Tencer AF: **Internal fixation of the unstable anterior pelvic ring: a biomechanical comparison of standard plating techniques and the retrograde medullary superior pubic ramus screw.** *Journal of orthopaedic trauma* 1994, **8**(6):476-482.
95. Bergmann G, Graichen F, Rohlmann A: **Hip joint loading during walking and running, measured in two patients.** *Journal of biomechanics* 1993, **26**(8):969-990.
96. Marintschev I, Gras F, Schwarz CE, Pohlemann T, Hofmann GO, Culemann U: **Biomechanical comparison of different acetabular plate systems and constructs--the role of an infra-acetabular screw placement and use of locking plates.** *Injury* 2012, **43**(4):470-474.
97. Shazar N, Brumback RJ, Novak VP, Belkoff SM: **Biomechanical evaluation of transverse acetabular fracture fixation.** *Clinical orthopaedics and related research* 1998(352):215-222.
98. Culemann U, Seelig M, Lange U, Gansslen A, Tosounidis G, Pohlemann T: **[Biomechanical comparison of different stabilisation devices for transforaminal sacral fracture. Is an interlocking device advantageous?].** *Der Unfallchirurg* 2007, **110**(6):528-536.
99. Culemann U, Holstein JH, Kohler D, Tzioupis CC, Pizanis A, Tosounidis G, Burkhardt M, Pohlemann T: **Different stabilisation techniques for typical acetabular fractures in the elderly--a biomechanical assessment.** *Injury* 2010, **41**(4):405-410.

