

**Aus der Radiologischen Universitätsklinik Tübingen
Abteilung für Radiologische Diagnostik
Ärztlicher Direktor: Professor Dr. med. C. D. Claussen**

**Experimentelle Restenoseprophylaxe durch Rhenium-Stents
sowie vergleichende Thrombogenitätsuntersuchungen
nach Rheniumdotierung**

**Inaugural-Dissertation
zur Erlangung des Doktorgrades
der Medizin**

**der Medizinischen Fakultät
der Eberhard-Karls-Universität
zu Tübingen**

**vorgelegt von
Franziska Carmen Grafen
aus Böblingen
2004**

Berichterstatter

Dekan: Prof. Dr. med. C. D. Claussen

1. Berichterstatter: PD Dr. med. G. Tepe

2. Berichterstatter: Prof. Dr. med. I. P. Arlart

Widmung

Widmung

Mit kragenknöpfchensprengendem Stolz gewidmet
meiner unverwechselbaren Großfamilie !

Abkürzungsverzeichnis

β-TG	Beta-Thromboglobulin
BrdU	Bromo-deoxy-Uridin
D I	Dosisgruppe I
D II	Dosisgruppe II
D III	Dosisgruppe III
DNS	Deoxyribonukleinsäure
EvG	Elastica-van-Gieson
HE	Hämalaun-Eosin
HWZ	Halbwertszeit
Gy	Gray
K	Kontrollgruppe
KHK	Koronare Herzkrankheit
P	Phosphor
paVK	Peripher arterielle Verschlusskrankheit
PTA	Perkutane transluminale Angioplastie
PTCA	Perkutane transluminale coronare Angioplastie
RAM	Rabbit-Anti-Makrophagen
Re	Rhenium
TAT	Thrombin-Anti-Thrombin-Komplex
vWF	Von-Willebrandt-Faktor
WHO	World Health Organisation

Abbildungsverzeichnis

Abb. 1: Chandler-loop-Modell, schematisch	18
Abb. 2: Gruppenzuordnung der Tiere	23
Abb. 3: Schematische Darstellung der Messpunkte im Längsschnitt	34
Abb. 4: Entsprechen des semiquantitativen Wertes in % der Anfärbung	36
Abb. 5: Elektronenmikroskopie der Stentstreben nach Blutkontakt	40
Abb. 6: Versuchsgruppen nach Ausschluss dreier Tiere	41
Abb. 7: Cholesterinwerte bei Stentimplantation	43
Abb. 8: Neointimafläche der nativen Aorta	44
Abb. 9: Neointimafläche im Bereich der stententhaltenden Aorta	45
Abb. 10: HE-Schnitte der Versuchsgruppen nach 6 Wochen	46
Abb. 11: HE-Schnitte der Versuchsgruppen nach 6 Monaten	47
Abb. 12: Mediafläche im Bereich der nativen Aorta	48
Abb. 13: Mediafläche im Bereich der stententhaltenden Aorta	49
Abb. 14: Neointimadicke in der Kontrollgruppe nach 6 Wochen	50
Abb. 15: Neointimadicke der Dosisgruppe I nach 6 Wochen	51
Abb. 16: Neointimadicke der Dosisgruppe III nach 6 Wochen	52
Abb. 17: Neointimadicke in der Dosisgruppe III nach 6 Monaten	53
Abb. 18: Zelldichte in der Neointima	54
Abb. 19: Zelldichte in der Media	56
Abb. 20: Proliferation in der Neointima	58
Abb. 21: BrdU-Schnitte der Versuchsgruppen nach 6 Monaten	59
Abb. 22: Proliferation in der Media	60
Abb. 23: Histologische Querschnitte nach Alpha-Aktin-Färbung	62

Inhaltsverzeichnis

WIDMUNG	3
ABKÜRZUNGSVERZEICHNIS.....	4
ABBILDUNGSVERZEICHNIS	5
INHALTSVERZEICHNIS.....	6
1. EINLEITUNG.....	9
1.1 Atherosklerose	9
1.2 Arterielle Verschlusskrankheit.....	9
1.3 Therapiemöglichkeiten	10
1.3.1 Restenosebehandlung mit ionisierenden Strahlen	13
1.4 Fragestellung.....	14
2. MATERIAL UND METHODIK.....	16
2.1 Thrombogenitätsuntersuchung in vitro	16
2.1.1 Stent und Beschichtung	16
2.1.2 Chandler- loop.....	16
2.1.3 Blutspender und Blutgewinnung.....	18
2.1.4 Probenverarbeitung.....	19
2.1.5 Analysen	19
2.1.6 Darstellung der Stents.....	21

Inhaltsverzeichnis

2.2 Rhenium¹⁸⁸-dotierte Palmaz-Schatz-Stents in vivo	22
2.2.1 Versuchsdesign.....	22
2.2.2 Implantation.....	24
2.2.3 Thrombembolieprophylaxe.....	25
2.2.4 5-Bromo-2-deoxy-Uridin- und 2-deoxy-Cytidin-Labelung	26
2.2.5 Versuchsende und Präparatentnahme.....	26
2.2.6 Weiterverarbeitung der Aorta und des Dünndarms.....	27
2.2.7 Herstellung von Quer- und Längsschnitten zur Morphometrie	28
2.2.8 Histologische Färbungen	29
2.2.9 Auswertungsmethoden der einzelnen Färbungen.....	32
2.2.10 Bestimmung des Cholesterins.....	36
2.2.11 Statistische Auswertung.....	37
3. ERGEBNISSE.....	38
3.1 in-vitro-Versuch - Thrombogenitätsuntersuchung.....	38
3.1.1 Thrombozyten	38
3.1.2 β -Thromboglobulin	39
3.1.3 Thrombin-Anti-Thrombin-Komplex	39
3.1.4 Stents in der Mikroskopie.....	39
3.2. in-vivo-Versuch - Restenoseprophylaxe	41
3.2.1 Cholesterin.....	42
3.2.2 Querschnitte in der Morphometrie.....	43
3.2.3 Längsschnitte in der Morphometrie (Neointimadicke / edge-effect)	49
3.2.4 Zelldichte.....	53
3.2.5 Proliferation	57
3.2.6 Glatte Muskelzellen in den Gefäßwandschichten.....	61
3.2.7 Makrophagenverteilung.....	64
3.2.8 von-Willebrandt-Faktor (Endothel)	65
3.2.9 Histopathologische Begutachtung.....	66

Inhaltsverzeichnis

4. DISKUSSION	71
4.1 in-vitro-Versuch - Thrombogenitätsuntersuchung.....	72
4.1.1 Chandler-loop.....	72
4.1.2 Thrombogenität.....	72
4.2 in-vivo-Versuch - Restenoseprophylaxe	75
4.2.1 Tiermodell	75
4.2.2 Perkutane transluminale Angioplastie - PTA.....	77
4.2.3 Restenose.....	79
4.2.4 Stentimplantation	80
4.2.5 In-stent-Restenose.....	82
4.2.6 Brachytherapie.....	82
4.2.7 Radioaktive Stents	85
4.3 Kritische Beurteilung	96
5. ZUSAMMENFASSUNG	99
6. ANHANG.....	101
7. LITERATURVERZEICHNIS	115
DANKSAGUNG	127
LEBENS LAUF	128

1. Einleitung

1.1 Atherosklerose

Erkrankungen, die aufgrund von Atherosklerose entstanden sind, bilden die Todesursache Nummer eins in den Industrienationen (20). Deswegen wurde schon eine Vielzahl von epidemiologischen und experimentellen Studien durchgeführt, um die Pathogenese zu erforschen und Risikofaktoren zu ermitteln, die die Atherosklerose begünstigen.

Die WHO definiert die Atherosklerose wie folgt: „Die Atherosklerose ist eine variable Kombination von Veränderungen der Intima, bestehend aus einer herdförmigen Ansammlung von Fettsubstanzen, komplexen Kohlenhydraten, Blut und Blutbestandteilen, Bindegewebe und Kalziumablagerungen, verbunden mit Veränderungen der Arterienmedia“ (20).

Zu den Ursachen dieser Erkrankung zählen die Hypercholesterinämie, die arterielle Hypertonie, der Nikotinabusus und der Diabetes mellitus als Faktoren erster Ordnung. Als Risikofaktoren zweiter Ordnung lassen sich noch Adipositas, Hyperurikämie, Stress, hormonelle Bedingungen und Bewegungsmangel aufführen. Die positive Beeinflussung dieser Faktoren in Richtung der Normwerte führt zu einer Vermeidung bzw. einer Verminderung der Atherosklerose.

1.2 Arterielle Verschlusskrankheit

Zu den Erkrankungen durch Atherosklerose gehören die peripher arterielle Verschlusskrankheit (paVK) und die koronare Herzkrankheit (KHK) (20).

Die koronare Herzkrankheit zeigt folgende klinische Erscheinungsbilder: die chronisch stabile Angina pectoris, die instabile Angina pectoris, die stumme

Myokardischämie, Herzrhythmusstörungen einschließlich des plötzlichen Herztodes und im Falle einer Totalstenose des Gefäßes ein Myokardinfarkt.

Die KHK ist in der Bundesrepublik Deutschland die Todesursache Nummer eins. 5-10% der männlichen Bevölkerung leiden daran, wobei das Geschlechterverhältnis zu deren Ungunsten bei 4:1 liegt (20).

Die paVK tritt bei 11% der männlichen Gesamtbevölkerung auf. Frauen sind 5-mal weniger betroffen als Männer. Klinisch wird die paVK nach den verschiedenen Stadien gemäß Fontaine eingeteilt.

Das Stadium I beschreibt Beschwerdefreiheit oder uncharakteristische Missempfindungen.

Das Stadium II sind belastungsabhängige Beschwerden und wird unterteilt in IIa, die Gehstrecke liegt über 200m, und IIb, die Gehstrecke ist kleiner 200m. Hier treten Schmerzen durch die mangelnde Deckung des Sauerstoffbedarfs der Muskeln bei Belastung auf.

Bei der paVK im Stadium III nach Fontaine zeigen sich folgende Symptome: die Beine sind schlecht durchblutet, kälter, bläulich verfärbt, haben ein marmoriertes Aussehen, sowie trophische Störungen und sind schmerzhaft.

Im Stadium IV schreitet neben den Ruheschmerzen der Gewebsuntergang mit Nekrosen oder Gangrän fort.

1.3 Therapiemöglichkeiten

Zur Therapie der arteriellen Verschlusskrankheit sind schon viele Ansätze verfolgt und auch wieder verlassen worden. Dazu zählt die pharmakologische Systemtherapie, die jedoch nicht wirksam war, da zu niedrige Therapeutikaspiegel am Läsionsort erreicht wurden, bzw. die Konzentrationen bereits toxisch für den Organismus wurden. Die lokale Therapie der Stenosen wurde angestrebt und

scheiterte auch, da entweder zu wenig Medikament ins Gewebe penetrierte oder bei der Applikation ein zu großer Schaden gesetzt wurde (58). Als Goldstandard gilt im Moment neben gefäßchirurgischen Maßnahmen (Ausschälplastik, Bypass) die minimalinvasive endovaskuläre Therapie.

Als endovaskuläre Therapiemöglichkeit steht neben der Zerstörung des atheromatösen Materials mit dem Laser, oder der Entfernung mit dem Rotablator vor allem die perkutane transluminale Angioplastie (PTA) evtl. mit zusätzlichem Stent zur Verfügung (57).

Bei der konventionellen PTA wird über einen femoralen oder seltener einem brachialen arteriellen Zugang ein Ballonkatheter bis in die Stenose vorgeschoben und diese dann durch Inflation des Ballons aufgedehnt. Das atheromatöse Material wird in die Gefäßwand gepresst und das Gefäßlumen dadurch eröffnet und geglättet. Die primäre technische Erfolgsrate liegt bei über 90%.

Eine Stenose der Nierenarterie z.B. verursacht arterielle Blutdruckerhöhungen, die sich in 30-75% durch PTA auf Normwerte senken lassen. Bei fibromuskulärer Dysplasie steigen die Erfolgsraten auf 80 - 95% (70). Die PTA ist auch beim Subclavian-Steal-Syndrom als Therapie der Wahl anzusehen (6).

Der limitierende Faktor der PTA ist die langfristige Restenose in dem primär erfolgreich aufgedehnten Gefäß. Die Restenose ist definiert als eine Lumeneinengung um als 50% des betroffenen Gefäßes ausgehend vom ersten erfolgreichen Ergebnis. Als Ursache der Restenose konnten der elastic vessel recoil, die reflektorische Engstellung durch Rückstellkräfte des dilatierten Gefäßes, die Neointimahyperplasie sowie Umbauprozesse in der Gefäßwand ausgemacht werden, die durch Gefäßwandverletzungen bei Dilatation und durch wandständige Thromben verursacht wurden. Durch die oben genannten Reize kommt es zu einer abnormen Migration und Proliferation der glatten Muskelzellen und einer Deposition von extrazellulärer Matrix, die eine intimale Hyperplasie erzeugen.

Die Wiederverschlussrate auf der Grundlage einer Restenose oder Thrombose liegt bei den peripheren Gefäßen im iliacaalen Bereich bei 5-10%, in der Arteria

femorales superficialis bei 40-70% und bei den koronaren zwischen 20-40% (20, 33, 38, 59, 70) nach einem Zeitraum von 4-6 Monaten.

Als Therapieoption bei Restenose besteht die gut verfügbare und einfache Möglichkeit noch einmal nachzudilatieren.

Die Einführung der Gefäßendoprothese, dem Stent, stellte einen enormen Fortschritt dar. Der Stent kann primär implantiert werden um einen elastic vessel recoil zu verhindern, oder auch sekundär nach initial nicht erfolgreicher PTA (74). Die Implantation eines Stents wird über den gleichen arteriellen Zugang wie die PTA vorgenommen. Hierbei wird wieder ein Katheter bis an die Stenosestelle eingeführt. Bei ballonexpandierten Stents sitzt an der Spitze des Katheters ein Ballon, auf dem die Gefäßendoprothese aufgebracht ist. Wenn der Stent richtig platziert ist, wird der Ballon aufgeblasen, und der Stent an der verengten Stelle expandiert und die Stenose so aufgedehnt. Bei selbstexpandierenden Stents wird der gefaltete Stent an der gewünschten Stelle positioniert und die Schutzhülle entfernt, so dass er sich entfalten kann. Anschließend wird der Katheter zurückgezogen und der Stent verbleibt im Gefäß.

Durch die Verwendung der Stents konnte zum ersten Mal seit Einführung der PTA eine signifikante Verminderung der Restenoserate nach dieser Intervention nachgewiesen werden (38, 74), da sie den elastic recoil und das remodelling so gut wie eliminieren. Mittlerweile sind mehr als 50% aller Eingriffe an Herzkranzgefäßen Stentimplantationen. Die Platzierung von Stents in Gefäßabschnitten distal des Leistenbandes zeigt bis jetzt noch keinen deutlichen Vorteil gegenüber der PTA (41). In den Beckengefäßen besteht eine hohe Rate an primärer Stentimplantation vor allem, wenn zahlreiche verkalkte Plaques vorliegen, da die Restenoserate bei alleiniger PTA bei 40-70% liegt.

Das Einbringen von Stents in den ungenügend dilatierten Gefäßabschnitt kann die okklusive Rezidivrate nach PTA senken. Es tritt jedoch eine unerwünschte Nebenwirkung auf. Bei 20-40% der Patienten war nach erfolgreicher Platzierung einer Gefäßendoprothese eine erneute Verengung im Stent selbst aufge-

treten (31, 64, 68), die so genannte in-stent-Restenose. Dies wird durch den massiven Reiz der Implantation und des verbleibenden Fremdmaterials ausgelöst, die ein vermehrtes Wachsen der Intimazellen und der glatten Muskelzellen der Media zur Folge haben. Um diese Zellproliferation zu verhindern, wurden viele verschiedene Lösungsansätze getestet. Darunter wurde die Oberflächenbeschaffenheit der Stents verändert, die Legierungen modifiziert, um die Stents inerte zu gestalten (28, 44, 59). Keiner dieser Versuche führte bisher zu einer optimalen Lösung.

1.3.1 Restenosebehandlung mit ionisierenden Strahlen

Schließlich wurde dazu übergegangen, die Areale, die mit einem Stent versehen werden sollen, entweder perkutan oder endovaskulär mit Radioisotopen in einem after-load-Verfahren zu bestrahlen. Diese Therapie wirkt eher unspezifisch auf mehrere Ursachen der Restenose, indem ein Proliferationsstop induziert wird. Die benigne aber unerwünschte Hyperplasie der Intima und Media wird dadurch verringert, bzw. verhindert (30).

Die endovaskuläre Brachytherapie nach Stentimplantation ist mittlerweile evaluiert und vermindert die in-stent-Restenose (23), indem sie das übermäßige Wachstum der Intima und der Media in mit Stents versehenen oder ballondilatierten Gefäßabschnitten hemmt. Eine Strahlentherapie mit Iridium¹⁹² ergab im Vergleich mit der Kontrollgruppe eine signifikant verringerte Restenoserate (87). Da diese Bestrahlungsverfahren jedoch sehr aufwändig sind und nur an großen Zentren durchgeführt werden können, wurde schließlich versucht, die Stents selbst radioaktiv zu beschichten (14, 37). Die radioaktiv beschichteten Stents sorgen für ein luminales Gerüst, wodurch pathogenetische Faktoren wie elastic recoil und remodelling eliminiert werden. Hier besteht eine direkte und lokale Applikationsfläche für die Strahlentherapie ohne Dosierungsproblem wie bei der Medikamententherapie.

1.4 Fragestellung

Die vaskuläre Brachytherapie, sowohl mit Gamma- als auch mit Beta-Strahlen, ist zur Prävention der Restenose in gestenteten Arealen bewiesen (24). Die verfahrenstechnischen Umstände und der Zeitaufwand sind jedoch immens. Es bedarf mehrerer Disziplinen: dem Interventionalisten, dem Strahlentherapeuten und dem Sicherheitspersonal, zusätzlich dazu Räumlichkeiten, die gemäß den Sicherheitsvorschriften der Strahlentherapie ausgestattet sind. Zur Lösung dieser wirtschaftlichen Probleme wurden die Stents als Träger der radioaktiven Substanzen verwendet. In Versuchen mit P^{32} -beschichteten Gefäßendoprothesen zeigte sich eine Verringerung der in-stent-Restenose und praktikabler Handhabung. Im follow-up dieses Versuches zeigte sich am Rande des Stents jedoch, an dem die Bestrahlungsintensität geringer wurde, eine erneute Verengung, der so genannte candy-wrapper oder edge-effect (2). Bei diesem von Albiero et al. beschriebenen Effekt handelt es sich um eine neue strahleninduzierte Restenose an den Enden des Bestrahlungsfeldes.

Ziel der vorliegenden experimentellen Arbeit war, die Effekte eines mit Rhenium¹⁸⁸ - beschichteten Stents zu prüfen. Die Überlegung besteht darin, dass durch ein anderes Isotop im Vergleich zu P^{32} der candy-wrapper möglicherweise nicht auftritt, da Rhenium¹⁸⁸ eine geringere Halbwertszeit und eine höhere Energie aufweist. Rhenium¹⁸⁸ ist zudem schneller verfügbar und somit klinisch praktikabler.

Folgende Fragen sollten beantwortet werden:

- Verändert die Beschichtung der Stents mit Rhenium¹⁸⁸ die Stentoberfläche so, dass eine erhöhte Thrombogenität daraus resultiert?
- Kann die Therapie mit Rhenium¹⁸⁸ -beschichteten Stents die Restenose reduzieren, besteht eine Dosisabhängigkeit und kann der mögliche positive Effekt auch nach längerer Zeit gehalten werden?

Einleitung

- Wird durch die Applikation von Rhenium¹⁸⁸ – beschichteten Stents vermehrt Neointima an den Stentenden induziert?
- Wie ausgeprägt sind die histopathologischen Veränderungen durch die Strahlentherapie mit Rhenium¹⁸⁸ ?

2. Material und Methodik

2.1 Thrombogenitätsuntersuchung in vitro

2.1.1 Stent und Beschichtung

Für den Versuch wurden insgesamt 14 Palmaz-Schatz-Stents mit einer Länge von 6,4 cm verwendet. Sieben davon waren in Originalform vom Hersteller. Die anderen sieben wurden vom „Institut für Bioanorganische und Pharmazeutische Chemie“ im Forschungszentrum Rossendorf „kalt“ dotiert, d.h. die Stents wurden, wie folgt, mit einer Beschichtung versehen, die alle Schritte bis auf das radioaktive Rhenium enthielt. Der Stent wurde mit der Markierungslösung (1ml 0,9%ige NaCl + 1ml 2N HCl + 3ml 1N HCl) in einer verschlossenen Ampulle bei 100°C für 13 min erhitzt. Danach wurde die Ampulle auf Raumtemperatur gekühlt, der Stent entnommen und auf Zellstoff getrocknet. Anschließend wurde der Stent in 0,1M ethanolischer Tetrabutylammoniumperchloratlösung gespült und auf Zellstoff getrocknet. Der Stent wurde nun in eine Quarzampulle überführt und an einer Hochvakuumapparatur evakuiert auf kleiner 10^{-3} Torr und danach im Ofen für 15 min auf 950°C erhitzt. Diese Beschichtung ohne das radioaktive Isotop diente dazu, die Auswirkung des Beschichtungsverfahrens auf die Oberfläche des Stents zu untersuchen. Im Folgenden wird die Thrombogenitätsuntersuchung, die zum Vergleich der Stentoberfläche nötig war, beschrieben.

2.1.2 Chandler- loop

Der Chandler-loop ist ein in-vitro-Modell, das den menschlichen Blutkreislauf imitieren soll. Der Versuchsaufbau bestand aus einem Wasserbad und einer Walze (siehe Abb.1). Das Wasserbad wurde ständig bei 37°C gehalten, indem

eine Pumpe das Wasser fortlaufend über einen Thermostat und einen Erhitzer hinweg austauschte. Die Walze lag zu 80% im Wasser und rotierte, dem arteriellen Blutfluss nachempfunden, 15-mal pro Minute. Auf der Walze waren heparinbeschichtete Schläuche (Jostra, Hirrlingen, Deutschland) mit einem Innendurchmesser von 4,5 mm und der Länge von 50 cm angebracht. Die Schläuche wurden mit einer Plastikmanschette zu einem lückenlosen Kreis (loop) geschlossen. Zuvor wurden die Stents im Schlauch gegenüber der Schlauchverschlussstelle mit einem Dilatationskatheter (Cordis, Warren, USA) bei 10 bar 20s lang expandiert und mit dem frisch entnommenen Vollblut (12 ml) aufgefüllt. Durch die nun rotierende Walze wurde das Schlauchmaterial zirkulär mitbewegt, die Blutmenge blieb aber aufgrund der Schwerkraft am selben Platz, so dass sich der eingebrachte Stent am Vollblut vorbeibewegte. Das physiologische Konzept wurde zwar umgedreht, aber die Strömungsgegebenheiten blieben dieselben.

Der Vorteil dieses modifizierten Chandler-loops bestand darin, dass ein Pumpmechanismus umgangen wurde, wodurch die Blutbestandteile einem mechanischen Trauma ausgesetzt gewesen wären.

Ein solches Trauma hätte zu so einer starken Aktivierung der Thrombozyten geführt, dass eine exakte Erfassung des Aktivierungspotentials der Stentfremdoberfläche nicht möglich gewesen wäre. Durch die zusätzliche Heparinbeschichtung des Schlauchmaterials wurde die Aktivierung des Gerinnungssystems minimiert.

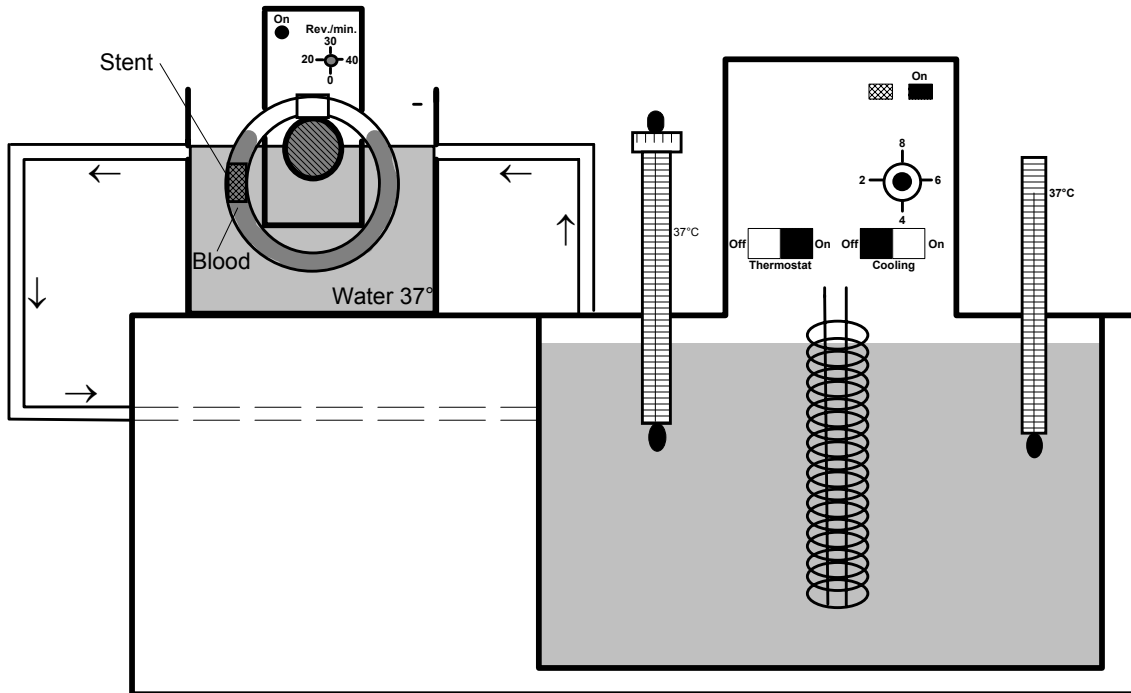


Abb. 1: Chandler-loop-Modell, schematisch
Links ist der Blutschlauch im Wasserbad gezeigt, von dem aus die Wasserzuleitung für die kontinuierlich aufrechterhaltene Temperatur zum Thermostat und Erhitzer nach rechts laufen.

2.1.3 Blutspender und Blutgewinnung

Um äußere Einflussfaktoren auf die Messgrößen zu vermeiden, wurden für die Blutspender folgende Ausschlusskriterien definiert: Raucher oder Medikamenteneinnahme in den letzten 14 Tagen, die die Hämostase oder die unspezifische Abwehr verändern, wie z.B. Acetylsalicylsäure, nichtsteroidale Antiphlogistika oder hormonelle Kontrazeptiva.

Die Blutentnahme erfolgte möglichst schonend, um die Auslösung der Gerinnungskaskade gering zu halten. Aus einer Cubitalvene wurde mit 19-Butterfly-Kanülen über einen Multiadapter Blut in Neutralmonovetten entnommen. In den Monovetten war ein Teil Liquemin (Roche N25000, Basel, Schweiz) und zu neun Teilen Blut vorgelegt, was 5000 IE Heparin auf 10 ml Lösung entsprach.

2.1.4 Probenverarbeitung

Die gewonnene Blutmenge wurde aus den mit Heparin vorgelegten Monovetten in die Schläuche gefüllt. Jeder Schlauch fasste 12 ml Blut.

Zu zwei verschiedenen Zeitpunkten wurden Untersuchungen vorgenommen: eine zum Zeitpunkt $t=0$ min direkt nach der Blutentnahme ohne Stentkontakt und eine weitere zum Zeitpunkt $t=120$ min nach 120 min mit Stentkontakt im Chandler-loop.

Nach Beendigung der Laufzeiten $t=0$ und $t=120$ wurden die Proben direkt aus dem Schlauch in drei verschiedene dafür vorgesehene Monovetten überführt. Eine 2,7 ml S-Monovette war mit 1,6 mg EDTA pro ml Blut vorgelegt, die zweite war eine 3 ml S-Monovetten, die mit 0,3 ml Citratlösung gefüllt war. In der letzten 4,5 ml Neutralmonovette waren 450 μ l CTAD-Medium vorgelegt. Nachdem die CTAD- und EDTA-Monovetten mindestens 15 min (höchstens 30 min) auf Eis standen, wurden sie bei 2000 g für 30 min bei 4°C zentrifugiert. Die Citratmonovetten blieben bei Raumtemperatur stehen und wurden bei 20°C zwanzig Minuten lang bei 2000 g zentrifugiert. Anschließend wurde aus jeder Monovette der Plasmaüberstand, in 200 μ l Aliquots verteilt und in flüssigem Stickstoff schockgefroren. Bis zur laborchemischen Analyse wurden sie bei -20°C gelagert.

2.1.5 Analysen

Aus dem eingesetzten Blut sollten geeignete Parameter bestimmt werden, die Aufschluss über den Aktivierungszustand der verschiedenen Kaskadensysteme vermitteln, um das thrombogene Potential der eingesetzten Stents unter den oben genannten Bedingungen quantifizieren zu können. Für alle im Folgenden aufgeführten Labormethoden wurden von den Proben jeweils zum Zeitpunkt $t=0$ und $t=120$ Analysen gemacht.

2.1.5.1 Thrombozytenzahl

Die Thrombozytenzahl wurde mittels eines Zellcounters (Sysmex K1000, Sysmex GmbH, Norderstedt, Deutschland) zusammen mit dem Blutbild aus einer EDTA-Monovette bestimmt. Diese Bestimmung wurde vor dem oben genannten Zentrifugieren der Monovetten durchgeführt.

2.1.5.2 β -Thromboglobulin

Asserachrom β -TG (Boehringer, Mannheim, Deutschland) ist ein enzymimmunologisches Testkit. Während der ersten Inkubation banden die β -TG-Antikörper, die an den Mikrotitrationsstreifen fixiert waren, das freie β -TG in der CTAD-Probe. Nach dem Auswaschen bildeten sich Sandwichkomplexe durch die peroxidase-konjugierten zweiten Antikörper gegen das β -TG. Nach dem nachfolgenden Waschschrift zur Entfernung des überschüssigen POD-Konjugats wurde Wasserstoffperoxid und der Farbstoff (o-Phenylendiamin) dazugegeben. Die Menge des entstandenen und photometrisch bei 492 nm bestimmten Farbstoffes war proportional zur Menge des β -TGs in der Probe.

2.1.5.3 Thrombin-Antithrombin-III-Komplex

Zur Erfassung der TAT-III-Komplex-Konzentration wurde der in-vitro-Assay nach dem Sandwich-Prinzip Enzygnost TAT micro (Dade Behring Marburg GmbH, Marburg, Deutschland) verwendet. In verschiedenen aufeinander folgenden Schritten banden sich die an die Mikrotiterplatte angebrachten Thrombin-Antikörper als auch die mit peroxidase-markierten Antikörper an den TAT-Komplex aus der Citratprobe, so dass ein Antikörper-Antigen-Antikörper-Sandwich-Komplex entstand. Daraufhin wurde noch Wasserstoffperoxid und ein Chromogen hinzugefügt. Unterbrochen wurde die Enzymreaktion durch verdünnte Schwefelsäure. Die Konzentration an Farbe, die photometrisch bei 492

nm ausgewertet wurde, war proportional zur Enzymmenge und diese wiederum proportional zur TAT-Menge.

2.1.6 Darstellung der Stents

Zur Verdeutlichung der Ergebnisse wurde je ein Stent der Versuchsreihe nach dem Blutkontakt ($t=120$) im Elektronenmikroskop bildgebend festgehalten. Dies diente keiner quantitativen Messmethode, sondern half als visuelle Unterstützung der laborchemischen Analysen und diente der Dokumentation.

Nach Blutkontakt wurden die Stents sorgfältig fixiert. Nach der Laufzeit im Chandler-loop, wurden die Plastikmuffen entfernt, das Blut, wie oben beschrieben, in die Monovetten abgefüllt und weiterverarbeitet. Die Silikonschläuche mit den Stents wurden zuerst mit isotoner Kochsalzlösung ausgespült, bis kein Blut mehr zu sehen war. Danach wurden die Schläuche an beiden Seiten in einiger Entfernung der Stents abgetrennt und die kurzen Stücke in Falcon-Tubes eingebracht. Darin befand sich 2%iges Glutaraldehyd der Firma Serva (Serva Electrophoresis GmbH, Heidelberg, Deutschland). Die Stents wurden samt Schlauch 30 min darin fixiert. Mit dem Skalpell wurde daraufhin der Schlauch längs aufgeschlitzt und der Stent entnommen. Nach einer weiteren Fixierung in 2%igem Glutaraldehyd wurde der Stent zweimal in Phosphatpuffer gespült. Zur Entwässerung wurde nun eine aufsteigende Alkoholreihe durchlaufen. Der Stent verweilte mit 10 min Einwirkzeit in folgenden Alkoholkonzentrationen, die aus 99%igem reinem Ethanol ohne Vergällung und Aqua bidestillata gemischt waren: 40%, 50%, 60%, 70%, 80%, 90%, 96% und absoluter Ethanol.

Die nun entwässerten Stents gingen weiter an die Elektronenmikroskopie.

2.1.6.1 Elektronenmikroskopie

Die Stents wurden einer Critical-Point Trocknung zugeführt, damit keine Risse an der nun mit Zellen und Molekülen behafteten Oberfläche entstanden. An-

schließlich fand die Gold-Palladium-Bedampfung statt, bevor die Präparate in das Elektronenmikroskop (Camebridge Stereo Scan, Camebridge, England) eingebracht und bildlich dargestellt wurden.

Die Elektronenmikroskopie diente nur der Visualisierung und Unterstützung der Labordaten aus dem Chandler-loop. Es wurde keine quantitative Auswertung vorgenommen.

2.2 Rhenium¹⁸⁸-dotierte Palmaz-Schatz-Stents in vivo

2.2.1 Versuchsdesign

Für diesen Versuch wurden zur Implantation Palmaz®Stents (Cordis, Warren, USA) eingesetzt. Die Edelstahlstents haben eine Länge von 20 mm und können durch Ballonexpansion auf einen empfohlenen Durchmesser zwischen 4 und 9 mm aufgedehnt werden.

Den Tieren der Kontrollgruppen wurden handelsübliche Palmaz®Stents implantiert und diese mit den Tieren der Therapiegruppen verglichen, deren Stents radioaktiv mit Rhenium¹⁸⁸ beschichtet waren. Das Verfahren der Beschichtung wurde bereits im Abschnitt 2.1.1 erklärt.

Die Tiere wurden randomisiert auf vier Versuchsgruppen verteilt. Im Versuch wurden drei Therapiegruppen mit unterschiedlicher Aktivität und eine Kontrollgruppe ohne radioaktive Beschichtung festgelegt. Mittels des Liquid-Szintillationszählers wurde die Energiedosis in Gray ermittelt, die bei jedem Stent einzeln wirkte. Die Energiedosis beschreibt die im Gewebe absorbierte Strahlung pro Masse des Gewebes. Nach der Bestimmung der Energiedosis ergaben sich folgende Gruppen: Gruppe I - 59 Gray ($11,3 \pm 1,8$ MBq), Gruppe II - 198 Gray ($37,3 \pm 4,2$ MBq) und Gruppe III - 428 Gray ($80,1 \pm 7,8$ MBq) und die Kontrollgruppe K ohne Radioaktivität (siehe Abb. 2).

Insgesamt dienten 62 weiße Neuseelandkaninchen (Charles River, Kißlegg, Deutschland) als Versuchstiere. Die Tiere wogen durchschnittlich 3 - 3,5 kg. Die Tiere wurden in Einzelkäfigen in dafür ausgelegten Räumen gehalten. Vor der Stentimplantation erhielten die Tiere 28 Tage lang ein 0,5%iges Cholesterinfutter (Altromin, Lage, Deutschland) und Wasser ad libitum. Postoperativ bekamen die Versuchstiere wieder unbeschränkt Normalfutter (Altromin, Lage, Deutschland) und Wasser.

Die Tötung der Tiere fand am 42. bzw. am 182. Tag statt. Aus dem oben beschriebenen Versuchsaufbau ergab sich folgende Gruppeneinteilung.

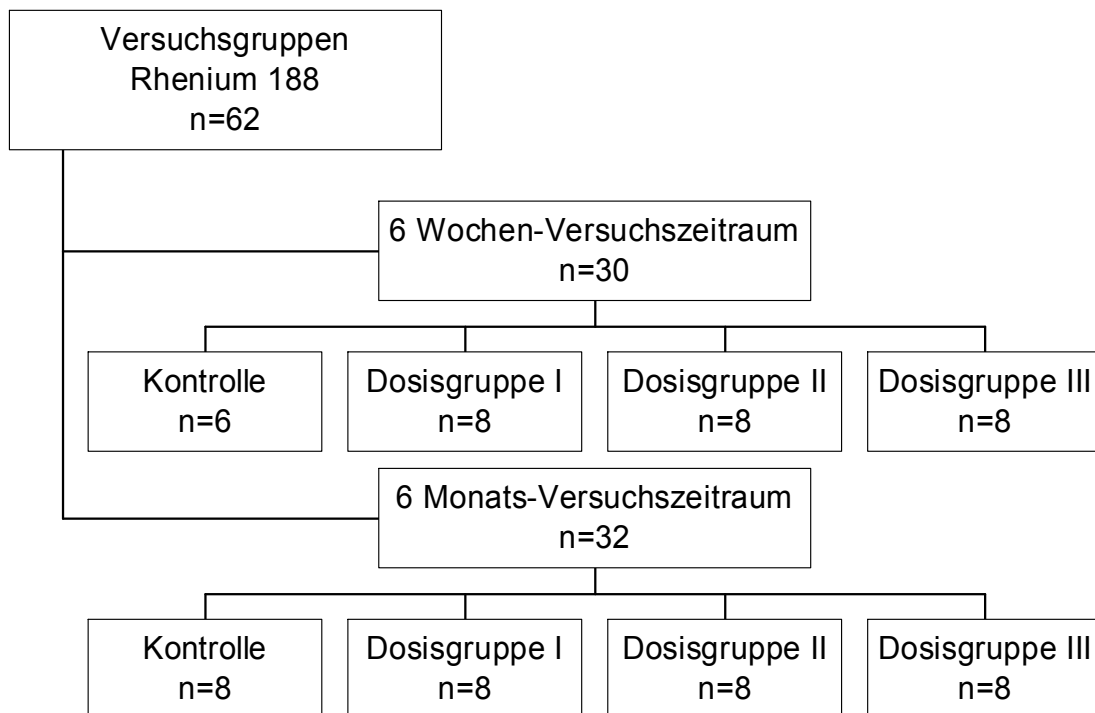


Abb. 2: Gruppenzuordnung der Tiere

Zu den Zeitpunkten 6 Wochen und 6 Monate wurde die Kontrollgruppe mit Dosisgruppe I, Dosisgruppe II und Dosisgruppe III verglichen.

Rhenium¹⁸⁸ zerfällt unter Aussendung eines β -minus-Teilchens (Elektron) und von γ -Strahlung. Die physikalische Halbwertszeit des Isotops liegt bei 16,3 Stunden. Rhenium¹⁸⁸ ist ein β - und ein γ -Strahler und kann täglich aus einem

Wismut¹⁸⁸ / Rhenium¹⁸⁸-Generator gewonnen werden. Die maximale Elektronenenergie befindet sich bei 2,12 MeV. Die Energie der emittierten Gammastrahlung lässt sich auf 155 keV beziffern.

2.2.2 Implantation

Die intramuskuläre Narkose mit 1,4 ml Narkosegemisch/kg Körpergewicht erhielten die Tiere ca. 20 min vor dem Eingriff. Diese Menge an Narkotikum war für den circa 40-minütigen Eingriff ausreichend. Das Narkosegemisch setzte sich aus 28 Teilen Ketamin (Ketanest®50, Parke-Davis, Berlin, Deutschland), 12 Teilen Xylazin (Rompun®2%, Bayer, Leverkusen, Deutschland) und einem Teil Atropinsulfat (Atropinsulfat Braun 0,5 mg, Braun, Melsungen, Deutschland) zusammen. Diese bewährte veterinärmedizinische Kombination führte bei den noch spontan atmenden Tieren zu einer Vollnarkose mit kompletter Analgesie und ausreichender Muskelrelaxation. Die geringe Atropinzugabe sollte die Salivation und die Kardio- und Atemdepression vermindern.

Zunächst wurde die Haut in der rechten Leiste inzidiert. Mittels stumpfer Präparation wurde der femorale Gefäßnervenstrang dargestellt und die Arteria femoralis freipräpariert.

Es schloss sich nun eine Fadenligatur (Perma-Handseide®, Ethicon, Brüssel, Belgien) der distal gelegenen Arteria femoralis, sowie aller von ihr im Operationsgebiet abgehenden Kollateralen an. Die proximale Arteria femoralis wurde zeitweise mit einem Miniclip (Aesculap, Tuttlingen, Deutschland) ligiert.

Als Zugang für den Katheter und die Schleuse diente eine Inzision von circa 2 mm Breite in der Arteria femoralis zwischen den oben beschriebenen Ligaturstellen. Die Denudation wurde unter sorgsamem Rückzug des mit 0,2 - 0,5 ml NaCl gefüllten Arterien-Embolektomiekatheters (2F Forgaty®, Baxter, Unterschleißheim, Deutschland) durchgeführt. Dieses Verfahren schloss die infrarenale Aorta, die Arteria iliaca dextra und die Arteria femoralis dextra auf einer Länge von etwa 15 cm ein. Dieser Vorgang wurde drei Mal wiederholt.

Daraufhin konnte die Schleuse (5F Avanti+, Cordis, Warren, USA) an der Inzisionsstelle in die Arteria femoralis eingebracht werden. 200 I.E. Heparin in 5 ml isotoner Kochsalzlösung spülten die Schleuse nach der Blutentnahme in eine 2 ml EDTA-Monovette.

Die Platzierung des Palmazstents in der abdominellen, infrarenalen Aorta erfolgte durch die Schleuse auf einem Angioplastiekatheter (Cordis Savvy, Warren, USA) auf den der Stent zuvor manuell gecrimpt worden war. Nach Ermittlung der optimalen Lage des Stents mittels Röntgenkontrolle, wurde der Angioplastieballon unter weiterer Sicht 10 s lang auf einen Druck von 10 atm inflatiert. Der Stent war nun auf einen Durchmesser von 4 mm aufgedehnt worden. Der Ballon wurde anschließend 10 s lang deflatiert und entfernt. Zur Beendigung des Eingriffs wurde die Schleuse entnommen, das arterielle Gefäßende ligiert und das Operationsgebiet mit einer Muskel- und Hautnaht verschlossen.

2.2.3 Thrombembolieprophylaxe

Zur Minimierung von Thrombosen und Embolien, wurde bei allen Tieren perioperativ eine Thromboseprophylaxe mit Heparin und Acetylsalicylsäure durchgeführt. Am Vorabend des Eingriffs bekamen die Tiere 30 mg Acetylsalicylsäure (Aspisol®, Bayer, Leverkusen, Deutschland) in die Glutealmuskulatur gespritzt. Diese Medikation wurde am Tag der Operation und an den folgenden zwei Tagen fortgeführt. Danach erhielten die Tiere jeden dritten Tag eine intramuskuläre Injektion mit 60 mg Aspisol bis zum Versuchsende.

Heparin vervollständigte die Prophylaxe noch an den ersten drei postinterventiellen Tagen. Die Kaninchen erhielten 1800 I.E. Heparin/kg Körpergewicht (Liquemin© N 25000, Hoffmann-Roche, Grenzach-Wyhlen, Deutschland) subcutan.

2.2.4 5-Bromo-2-deoxy-Uridin- und 2-deoxy-Cytidin-Labelung

24 Stunden vor dem Versuchsende wurden die Tiere nochmals wie oben beschrieben narkotisiert. Die Nackentasche der Kaninchen wurde inzidiert und stumpf in die Tiefe des Fettgewebes präpariert. Die Basenanaloga 5-Bromo-2-deoxy-Uridin (BrdU, Sigma-Aldrich, Steinheim, Deutschland) und 2-deoxy-Cytidin (d-Cyt, Sigma-Aldrich, Steinheim, Deutschland) wurden mit einer Menge von 100 mg/kg Körpergewicht bzw. 75 mg/kg Körpergewicht in die präparierte Höhle gegeben und die Wunde mit Fäden verschlossen. Den Tieren wurden zusätzlich dieselben Substanzen in einer Konzentration von 30 mg BrdU/kg Körpergewicht und 25 mg d-Cyt/kg Körpergewicht in 4 ml isotoner Kochsalzlösung intramuskulär gespritzt. Nach weiteren 12 Stunden fand die intramuskuläre Injektion in gleicher Dosierung noch einmal statt.

2.2.5 Versuchsende und Präparatentnahme

Zum Tötungszeitpunkt befanden sich die Tiere in Narkose. Die Tiere starben nach einer transthorakalen, intrakardialen Injektion von 2 ml T61 (Höchst Roussel Vet Vertriebs GmbH, Unterschleißheim, Deutschland) durch Atemlähmung. Nach Thorako- und Laparotomie schloss sich die komplette Darstellung der Aorta an. Am Aortenbogen und nach der Bifurkation wurde sie abgesetzt, in ein Stück native Aorta und das stententhaltende Stück mit angrenzender Aorta zerteilt und in 0,9%iger Kochsalzlösung und 2%igem Formaldehyd (0,1 mol/l Dimethylarsäure, MG 214,13g; pH 7,4) gespült und anschließend mindestens 24 Stunden in dergleichen Lösung fixiert.

Bei der Präparation wurde auch der proximale Anteil des Dünndarms aufgesucht und ein ca. 3 cm langes Stück entnommen, welches ebenso wie die Aorta gespült und der Fixierung zugeführt wurde.

2.2.6 Weiterverarbeitung der Aorta und des Dünndarms

Nach der Fixierung in Formalin folgte die Querteilung der Aorta in der Mitte des Stentabschnitts mittels einer rotierenden Diamanttrennscheibe (Georg Schick Dental GmbH, Schemmerhofen, Deutschland). Eine Hälfte ging der Einbettung in Methamethylacrylat zu, die andere in Paraffin.

Zur Beurteilung der Morphometrie, wurde die Hälfte in Methamethylacrylat zuerst in Quer- und dann in Längsschnitte zerteilt.

Von der Hälfte für die Paraffineinbettung wurden noch zwei Scheiben jeweils an der nächsten Strebenverknüpfungsstelle unter einem binokularen Mikroskop abgetrennt. Danach wurden unter dem Mikroskop noch die Stentstreben behutsam aus dem Präparat entfernt. Zu diesen beiden Präparaten kamen noch ein ca. 3 mm dickes Stück nativer Aorta und ein ebenso dickes Stück des Dünndarms hinzu. Das Stück Dünndarm diente der Kontrolle, ob die Markierung mit den Basenanaloga erfolgreich war, da sich im Darm immer proliferierendes Epithel befindet, das die Basenanaloga aufnimmt.

Die Paraffinschnitte dienten der differenzierten feingeweblichen Untersuchung nach der immunhistochemischen Anfärbung. Die Schritte der Überführung in Paraffin bestanden aus einer aufsteigenden Ethanolreihe (70%, 80%, 90%, 96%, 99%), aus drei Waschschritten im Benzoesäuremethylester (Carl Roth GmbH+Co, Karlsruhe, Deutschland), sowie zwei Waschschritten in Rotihistol (Carl Roth GmbH+Co, Karlsruhe, Deutschland), bevor die Paraffineinbettung (Paraplast Plus, Sherwood Medical, St. Louis, USA) begann. Nach Erkalten des Paraffins wurden von den Blöcken mit dem Mikrotom (Jung RM 2045, Leica Instruments GmbH, Nussloch, Deutschland) Semidünnschnitte der Dicke 4 - 10 μm abgetrennt. Die Schnitte wurden auf Objektträger (Langenbrink, Emmendingen, Deutschland) aufgebracht und getrocknet.

2.2.7 Herstellung von Quer- und Längsschnitten zur Morphometrie

Aus der Formalinlösung kamen die Aortenstücke in eine Entwässerungsreihe, bestehend aus einer aufsteigenden Alkoholreihe (70%, 96%, 100%) und einer Inkubationszeit von einem Tag. Daraufhin folgte die Kunststoffinfiltration, die auch wieder aus einer aufsteigenden Reihe bestand. Die erste Stufe enthielt 70 Teile 100%igen Ethanol und 30 Teile Methamethylacrylat (MMA, Technovit 7200, Ulzer, Friedrichsdorf, Deutschland), die zweite Stufe stand im Verhältnis 50:50 und die dritte 30:70. Es schlossen sich noch zwei Stufen in reinem Technovit an. Die Verweildauer der Präparate in jeder Stufe betrug 48 - 72 Stunden. Nach der Platzierung der kunststoffinfiltrierten Aortenstücke in Einbettmulden, wurden diese mit Technovit 7200 aufgefüllt und bei Lampenlicht der Wellenlänge 400 - 500 nm im Exakt-Kulzer Lichtpolymerisationsgerät (Kulzer, Friedrichsdorf, Deutschland) polymerisiert und ausgehärtet. Damit der nun entstandene Block zugeschnitten werden konnte, diente der schnellhärtende kaltpolymerisierende Dreikomponentenkunststoff Technovit 4000 zum Aufkleben des Objektträgers.

Mit dem Trenn-Schleifsystem (Exakt Apparatebau, Norderstedt, Deutschland) wurden etwa 100 µm dicke Schnitte vom Block abgetrennt. Dieser Arbeitsschritt erfolgte mittels eines diamantbesetzten Trennbandes, dessen Vorschubkräfte zwischen 50 und 100 Pond betragen. Das Mikroschleifsystem arbeitete mit Schleifpapier der Körnungen 1200 - 2000, um die Schnittebene im Gewebblock darzustellen.

Nach der Präparation schloss sich eine Elastika-van-Gieson-Färbung an. Entsprechend dieses Verfahrens sind zuerst Querschnitte, die in der Mitte des stententhaltenden Aortenabschnitts lagen, und im Folgenden Längsschnitte aus dem Übergangsbereich von mit Stent versehener zu nativer Aorta aus diesen Gewebblöcken gefertigt worden.

2.2.8 Histologische Färbungen

Die in Paraffin eingebetteten Schnitte, deren Dicke 4 - 10 µm betrug, wurden zur Auswertung mit verschiedenen Techniken angefärbt. Als Übersichtsfärbungen zur groben morphologischen Beurteilung sind die Hämalaun-Eosin-Färbung (HE-Färbung) und die Elastika-van-Gieson-Färbung (EvG-Färbung) genutzt worden. Zum Nachweis bestimmter Strukturen sind kompliziertere immunhistochemische Färbungen zur Anwendung gekommen, wie der Nachweis von Alpha-Actin-Epitopen, von Basenanaloga, von Kaninchenmakrophagen und des von-Willebrandt-Faktors.

2.2.8.1 Hämalaun-Eosin-Färbung (HE-Färbung)

Die Entparaffinierung der Schnitte fand in Xylol (Merck, Darmstadt, Deutschland) und einer absteigenden Ethanolreihe statt. Nach Einwirken der Hämalaunlösung nach Mayer (Merck, Darmstadt, Deutschland) und des Eosins (Firma Sigma, St. Louis, USA), deren Färbezeiten jeweils 5 min betragen und durch einen Spülvorgang von 10 min voneinander getrennt waren, wurden die Dünnschnitte in einer aufsteigenden Ethanolreihe wieder dehydriert, in Xylol aufgehellt und schließlich in Eukitt (Langenbrink, Emmendingen, Deutschland) eingebettet.

2.2.8.2 Elastika-van-Gieson-Färbung (EvG-Färbung)

Diese Färbung diente der Darstellung der elastischen Fasern in der Lamina elastica interna und anderer elastischer Fasern im Gefäß. Die Vorgehensweise glich der der HE-Färbung, wobei die Einwirkzeiten und die Farbstoffe differierten. Für Resorcinfuchsin nach Weigert (Chroma Gesellschaft, Köngen, Deutschland) betrug sie 30 min, Hämatoxylin nach Weigert (Eisen-Hämatoxylin A und Eisen-Hämatoxylin B im Verhältnis 2:1, Chroma Gesellschaft, Köngen,

Deutschland) wirkte 6 min ein. Die van-Gieson-Lösung (Chroma Gesellschaft, Köngen, Deutschland) färbte die Präparate 2 min lang.

Daran schloss sich die aufsteigende Ethanolreihe zur Entwässerung und die Einbettung in Vitroclud (Langenbrink, Emmendingen, Deutschland) an.

2.2.8.3 Nachweis von Alpha-Aktin-Epitopen

Die glatten Muskelfasern ließen sich über Alpha-Aktin-Epitope nachweisen. Diese Epitope sind Bestandteile von Muskelfilamenten und zeigten nach Anfärbung die Lage der glatten Muskelzellen im Gefäßschnitt an. Dazu wurden die Paraffinschnitte wieder in Xylol und einer absteigenden Ethanolreihe entparaffiniert. Da in den Gewebeschnitten noch zelleigene Peroxidase vorhanden war, die das Färbeergebnis hätte verfälschen können, wurde die endogene Peroxidase durch 30 minütiges Einwirken von 0,4%iger Wasserstoffperoxidlösung bei Raumtemperatur blockiert. Zur Vermeidung einer unspezifischen Hintergrundfärbung wurde der Schnitt mit normalem Pferdeserum 10 min bei 37°C inkubiert. Um das gesuchte Epitop zu detektieren, wurde der Schnitt mit dem Primärantikörper gegen Alpha-Aktin (Monoclonal Anti-Smooth-Muscle-Actin, Sigma Immuno Chemicals, St. Louis, USA) 50 min bei Raumtemperatur inkubiert. Anschließend wurde das zweite Immunglobulin (Vectastain ABC KIT, Peroxidase Mouse IgG PK-4002, Vector Laboratories Inc., Burlingame, USA), das gegen den ersten Antikörper gerichtet war, daraufgegeben. Dieses Immunglobulin war mit Biotin konjugiert. Im Folgenden wurde der Avidin-Biotin-Komplex hinzugefügt, der mit dem Biotin am zweiten Antikörper spezifisch reagierte. Die Inkubationszeit betrug 15 min bei 37°C. Eine rote Anfärbung der zu markierenden Epitope wurde durch das Aufpipettieren des AEC-Komplexes (SK-4200, Vector Laboratories, Burlingame, USA) erreicht. Dieser diente als Substrat für die an den Avidin-Biotin-Komplex gebundene Peroxidase. Zwischen allen Schritten wurden die Schnitte mit einem Phosphatpuffersystem (PBS, Salze pro Analyse, Merck, Darmstadt, Deutschland) bei pH 7,4 gespült. Zur Herabsetzung der O-

berflächenanspannung auf den Präparaten diente Tween[®]20 (Merck-Suchardt, Hohenbrunn, Deutschland), das in die Pufferlösung gemischt wurde. Eine 2 s lange Gegenfärbung in Hämalaun beendete das Verfahren. Es schloss sich noch eine Einbettung in das wässrige Eindeckmittel Aquatex (Merck KGaA, Darmstadt, Deutschland) an.

2.2.8.4 Nachweis der applizierten Basenanaloga, BrdU

Um die Lokalisation der, wie oben beschrieben, verabreichten Basenanaloga sichtbar zu machen, wurden Antikörper gegen 2-Bromo-deoxy-Uridin verwendet. Die Schnitte wurden wie oben entparaffiniert und anschließend mit Hilfe einer Protease eine Antigendemaskierung durchgeführt. Dies war nötig, da durch die Fixation eine Veränderung der dreidimensionalen Struktur der Epitope stattgefunden haben könnte. Wieder wurde normales Pferdeserum aufpipettiert, um die Hintergrundfärbung gering zu halten. Danach konnte der Primärantikörper (Monoclonal Antibody anti-BrdUrd-DNA, Biocell Consulting, Laufen, Schweiz) aufgebracht werden. Nach der Inkubation folgte der zweite Antikörper aus dem Vectastain Peroxidase Mouse IgG ABC-KIT. Wieder wurde zwischen den Schritten ein Waschvorgang mit Phosphatpuffer durchgeführt. Analog der schon beschriebenen Avidin-Biotin-Methode wurden nacheinander der Avidin-Biotin-Komplex und das Enzymsubstrat dazugegeben und die rote Färbung abgewartet. Die Gegenfärbung in Mayers Hämalaun und die Einbettung in Aquatex beendeten das Verfahren.

2.2.8.5 Darstellung der Kaninchenmakrophagen, RAM 11

Nachdem die Entparaffinierung vollendet war, schloss sich eine Antigendemaskierung an, die diesmal mit Citratpuffer durchgeführt wurde. Dabei wurden die Präparate 15 min lang in Citratpuffer gekocht, um mögliche Fixationsartefakte ausschließen zu können. Nach der Hemmung der endogenen Peroxidase und

der Inkubation mit Rinderserumalbumin und normalem Pferdeserum, konnte der Erstantikörper (Rabbit-anti-Macrophages, RAM 11, DAKO Cooperation, Carpinteria, CA, USA) binden. Zwischendrin wurde mit Puffer gespült. Die Beendigung der immunhistochemischen Färbung war identisch mit den beiden oben Beschriebenen. Es folgten Sekundäntikörper, Avidin-Biotin-Komplex, das AEC-Substrat, die Gegenfärbung mit Hämalan und das Einbetten in Aquatex.

2.2.8.6 Darstellung des Faktor VIII, von-Willebrandt-Faktor

Über Xylobäder und eine absteigende Ethanolreihe wurden die Schnitte entparaffiniert und durch 10 minütiges Kochen in Citratpuffer und Blockierung der endogenen Peroxidase zur weiteren Färbung vorbereitet. Nach Einwirken des Rinderserumalbumins und des normalen Pferdeserums konnte der Primäntikörper (Anti-Human Factor VIII related Antigen Serum, BioRAD, Labor Diagnostika GmbH, Heiden, Deutschland) für 40 min zugegeben werden. Wieder wurde zwischendurch mit PBS gespült. Der Sekundäntikörper stammte aus dem Vectastain ABC-KIT (Peroxidase Goat IgG, PK-4005, Linaris, biolog. Produkte GmbH, Wertheim, Deutschland). Nach Auftragen des Avidin-Biotin-Komplexes und Zugabe des AEC-Substrates, fand das Gegenfärben in Hämalan und die Einbettung in Aquatex statt.

2.2.9 Auswertungsmethoden der einzelnen Färbungen

Die Auswertung der Schnitte fand entweder an den Quer- oder den Längsschnitten statt. In den Querschnitten ließen sich die einzelnen Flächen abmessen und anschließend korrekturberechnen. An den Längsschnitten wurde die Dicke der Schichten im Verlauf des Präparates bestimmt. Die morphometrischen Daten wurden ausschließlich an den Schnitten, die in Methamethylacrylat eingebettet waren, in beiden Schnittrichtungen erhoben.

2.2.9.1 Morphometrische Auswertung

Zur quantitativen Flächenbestimmung an den EvG-gefärbten Methamethylacrylatschnitten diente eine Morphometrieinheit, bestehend aus einem Mikroskop (Laborlux S, Leica, Wetzlar, Deutschland), einem Digitalisierungstableau (Summagraphics Inc., Seymour, USA) und der Software Bioquant intro (Bilany Consultant GmbH, Düsseldorf, Deutschland). Über eine Optik wurde ein aus einer magnetischen Spule bestehendes Fadenkreuz auf das Präparat im Mikroskop projiziert, so dass die zu messenden Strecken und Flächen abgefahren werden konnten. Die Spule lag hierbei auf dem Digitalisierungstableau, welches die magnetischen Bewegungen aufnahm und digital an den Computer weiterleitete. Die Software integrierte aus diesen Daten entsprechend der gewählten Vergrößerung die Flächen bzw. Strecken in mm. Jede Bestimmung wurde dreimal wiederholt und daraus das arithmetische Mittel errechnet.

Bei den Querschnitten wurden vier verschiedene Werte erhoben. Es wurde die Lumenfläche, die Fläche innerhalb der Lamina elastica interna und der Lamina elastica externa, sowie die Länge der Lamina elastica interna bestimmt. Die Differenz zwischen der Fläche der Lamina elastica externa und interna ergab die vorläufige Mediafläche, die Differenz zwischen der Fläche der Lamina elastica interna und der Lumenfläche führte zur vorläufigen Intimafläche. Da nicht alle Schnitte orthogonal getroffen worden waren, wurde zur Fehlervermeidung eine Korrekturberechnung mit Hilfe des Umfangs und der Länge der Lamina elastica interna nach folgenden Formeln durchgeführt.

Intimafläche = vorläufige Intimafläche $\times 4\pi$ / Länge der Lamina elastica interna

Mediafläche = vorläufige Mediafläche $\times 4\pi$ / Länge der Lamina elastica interna

Die Dicke der einzelnen Gefäßschichten wurde in den Längsschnittpräparaten in Methamethylacrylat bestimmt. Hier konnte über den Verlauf des Gefäßes hinweg die Weite des Lumens betrachtet werden und auch, ob sich durch Verdickung der Gefäßschichten ein edge-effect eingestellt hatte. Dazu wurden vier Messpunkte verwendet. Zur Standardisierung war die Dicke auf der Orthogonalen zur Tangente des jeweiligen Aortenstücks definiert. Im Präparat dienten dazu folgende Stellen (siehe Abb. 3): die Erste im Bereich des Stents, die Zweite am Ausgang des Stents und die Dritte am Übergang zwischen Stent und nativer Aorta. Die letzte Bestimmung wurde innerhalb der nativen Aorta durchgeführt. An jedem Messpunkt wurde die Dicke der Intima bestimmt.

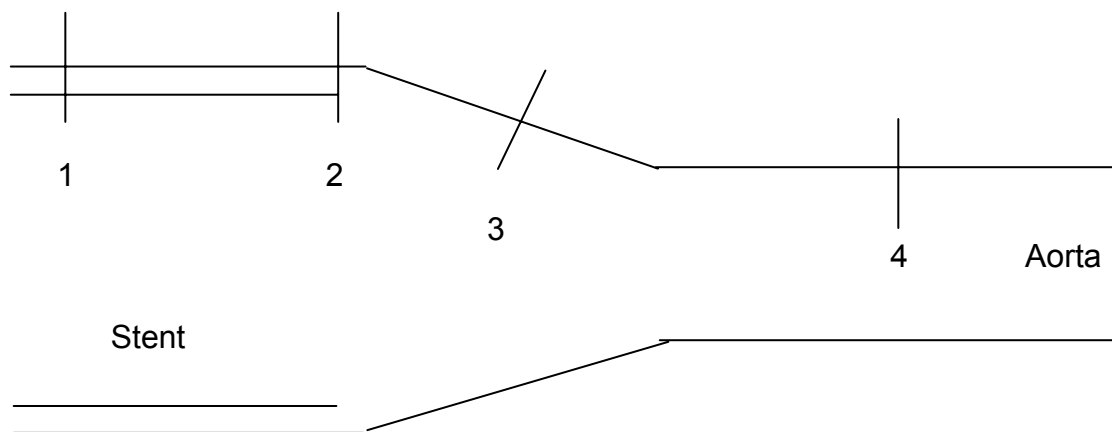


Abb. 3: Schematische Darstellung der Messpunkte im Längsschnitt
1 - im Stent, 2 - Stentausgang, 3 - Übergang, 4 - Aorta

2.2.9.2 Bestimmung der Proliferation

Durch die Labellung mit den Basenanaloga konnten die Zellen, die sich in den letzten 24 Stunden geteilt hatten, mit dem Antikörper gegen 2-Bromo-Deoxy-Uridin detektiert werden. Die Zellen, die in den 24 Stunden proliferierten, waren rot angefärbt. Die Präparate wurden bei 40facher Vergrößerung mit einer im Mikroskop integrierten digitalen Kamera abfotografiert. Die Aufnahmen wurden an standardisierten Stellen der Präparate aufgenommen, sowohl in der nativen Aorta als auch im Stenteil der Aorta. Im Programm Corel Draw Photo Paint 8.0

(Corel Corporation, Canada) fand die Nachbearbeitung statt. Danach sind die Ausschnitte im jpg-Format gespeichert und ausgedruckt worden. Die Auszählung der gefärbten Zellen erfolgte manuell. In jeder Schicht wurde getrennt ausgezählt und die Menge der BrdU-positiven Zellen im Verhältnis zur Gesamtzellzahl angegeben. Die Proliferation wurde in % in Bezug auf die Gesamtzellzahl der ausgezählten Schicht angegeben.

2.2.9.3 Zelldichte in den Schichten

Unter Verwendung der schon hergestellten Fotografien der BrdU-Schnitte wurde die Anzahl der Zellen pro mm² bestimmt. Für jede Schicht der Präparate war die Gesamtzellzahl für die Proliferation schon errechnet worden. Nun diente die oben genannte Morphometrieinheit wieder der Flächenbemessung der ausgezählten Areale. Aus den beiden erhobenen Werten konnte schließlich die Zellzahl pro mm² ermittelt werden.

2.2.9.4 Bewertung der immunhistochemischen Färbungen

Für die Auswertung der Alpha-Actin-, RAM 11-, und von-Willebrandt-Färbung wurde eine semiquantitative Skala von 0, +, ++ und +++ angewendet. Diese entsprach einer Anfärbung für den Wert 0 von 0 - 35%, für + von 36 - 70%, für ++ von 71 - 90% und für +++ von 91 - 100% (Abb. 4). Die Auswertung war für jede Färbung einzeln vorgenommen worden. Die Menge und die Intensität der Rotfärbung ging in die Bewertung mit ein. Jede Gewebeschicht der Präparate wurde einzeln betrachtet und ausgewertet.

Abb. 4: Entsprechen des semiquantitativen Wertes in % der Anfärbung

Semiquantitativer Wert	Anfärbung in %
0	0 - 35
+	36 - 70
++	71 - 90
+++	91 - 100

2.2.9.5 Bewertung der histopathologischen Strahlenfolgen

Die durch die Strahlung induzierten histopathologischen Veränderungen wurden ebenfalls mit einem semiquantitativen Auswertungsschema beurteilt. Diese Veränderungen wurden von einem Pathologen festgestellt. Die Präparate waren nur mit Nummern versehen, so dass der Beurteilende keine Kenntnis über Dosisgruppe oder Lebenszeit des Versuchstieres hatte. Damit sollte die größtmögliche Objektivität gegeben sein. Hierzu diente erneut die Skala von 0 bis +++ . Für jede zu erfassende Wertegruppe wurde die Tabelle individuell geeicht. Im Einzelnen wurden bestimmt, die Endothelläsionen, die Degeneration der glatten Muskulatur, die Fibrose, das Alter des thrombotischen Materials, die Verkalkung und die Nekrose.

2.2.10 Bestimmung des Cholesterins

Aus der Blutprobe, die am Operationstag entnommen worden war, wurde die Cholesterinkonzentration im Serum bestimmt. Die Analyse fand im Hitachi 904 automatic analyzer (Roche Diagnostics, Grenzach-Wyhlen, Deutschland) statt. Es wurde die CHOD-PAP-Methode (Cholesterinoxidase- Peroxidase- Aminophenazon- Phenol- Methode) verwendet. Die Cholesterinester wurden mittels der Cholesterinesterase in Cholesterin und freie Fettsäuren gespalten. Die Cholesterinoxidase oxidierte das freie Cholesterin mit Sauerstoff zu Cholestenon und H_2O_2 . Durch die Peroxidase bildete das H_2O_2 mit 4-Aminophenazon und

Phenol einen roten Farbkomplex. Die Cholesterinkonzentration konnte photometrisch über die Farbintensität in der Probe bestimmt werden.

2.2.11 Statistische Auswertung

Die Daten der Thrombogenitätstestung sind durch das arithmetische Mittel und die Standardabweichung angegeben. Die Versuchsgruppen wurden mittels eines ANOVA-Tests verglichen. Das Signifikanzniveau wurde einheitlich auf 0,05 festgelegt.

Da die quantitativen Messwerte des Tierversuchs logarithmisch normalverteilt waren, wurden alle Messwerte logarithmisch transformiert und einer Varianzanalyse zum Vergleich der einzelnen Gruppen unterzogen. Um die Versuchsgruppen zu vergleichen, wurden post-hoc Tests nach der Methode von Tukey durchgeführt. Das globale Signifikanzniveau für diese post-hoc Tests wurde auf 0,05 festgelegt. Zur Interpretation der Ergebnisse wurden die Mittelwerte der Logarithmen delogarithmiert, so dass man die geometrischen Mittel erhält. Mit Hilfe der Standardfehler wurden 95%-Konfidenzintervalle berechnet. Für die ordinalskalierten Variablen liefen nicht-parametrische Varianzanalysen nach Kruskal-Wallis ab. Die post-hoc Tests wurden nach Wilcoxon durchgeführt. Auch hier erfolgte eine Alpha-Adjustierung.

3. Ergebnisse

Für den „in-vitro-Versuch - Thrombogenitätsuntersuchung“ finden sich die Einzelwerte und Signifikanzen im laufenden Text. Auf eine Darstellung im Anhang wurde verzichtet.

Aufgrund der großen Datenmengen sind im Kapitel „in-vivo-Versuch - Restenoseprophylaxe“ lediglich Tendenzen und Signifikanzen zwischen den einzelnen Gruppen dargestellt. Alle Einzelwerte sind im Anhang zusätzlich tabellarisch aufgeführt.

3.1 in-vitro-Versuch - Thrombogenitätsuntersuchung

3.1.1 Thrombozyten

Zur Bestimmung der Thrombozytenzahlen wurden folgende Werte erhoben: die Menge im Vollblut kurz nach der Blutabnahme und dann noch die Anzahl nach 120 minütigem Stentkontakt, einmal mit dem unbeschichteten und einmal mit dem beschichteten Stent. Die Thrombozytenzahlen nahmen nach 120 min sowohl bei den unbeschichteten als auch bei den beschichteten Stents im Vergleich zum Vollblut ab. Der Kontakt mit den unbeschichteten Stents ließ die Zahlen stärker absinken als es bei den beschichteten Stents der Fall war. Im Vollblut vor Stentkontakt ($t=0$) wurden $233 \pm 1 \times 10^3$ Thrombozyten pro μl Blut gemessen. Nach jeweils 120 min konnten im beschichteten Stent $196 \pm 1 \times 10^3$ Thrombozyten/ μl und im unbeschichteten Stent $183 \pm 1 \times 10^3$ Thrombozyten/ μl bestimmt werden. Hierbei ergaben sich keine signifikanten Unterschiede zwischen den kalt-markierten beschichteten Stents und den unbeschichteten Kontrollstents. Eine signifikante Abnahme der Thrombozytenzahlen im Vergleich zum Vollblut vor Stentkontakt war nicht zu beobachten.

3.1.2 β -Thromboglobulin

Der Gehalt an β -Thromboglobulin stieg nach dem Chandler-loop bei beiden Stents im Vergleich zum Vollblut an. Nach 120 min Kontaktzeit konnte keine signifikante Änderung zwischen den Stentgruppen festgestellt werden. Die Menge veränderte sich von $40,8 \pm 15$ IU/ml im Vollblut vor Stentkontakt, auf $1656,7 \pm 189,9$ IU/ml im unbeschichteten, versus $1709,4 \pm 180,2$ IU/ml im beschichteten Stent nach 120 min Versuchszeit.

3.1.3 Thrombin-Anti-Thrombin-Komplex

Bei der Bestimmung dieses humoralen Faktors fiel auf, dass die Werte in den einzelnen Gruppen sehr inhomogen verteilt waren, so dass sich eine große Streuung ergab. Es stellten sich hierbei keine Signifikanzen heraus. Die Werte betragen nach 120 min bei den unbeschichteten Stents $541,35 \pm 214,95$ μ g/ml und bei den beschichteten $317,03 \pm 161,57$ μ g/ml. Im Vollblut vor Kontakt waren $3,05 \pm 1,34$ μ g/ml zu erheben.

3.1.4 Stents in der Mikroskopie

Die Stents wurden in der Rasterelektronenmikroskopie betrachtet. Hier war die Beschichtung des Stents deutlich zu sehen. Die Oberfläche des beschichteten Stents erschien (Abb. 5) rauer als die des unbeschichteten. Daraus ergab sich, wie im Bild ersichtlich, jedoch keine verstärkte Adhäsion von zellulären oder humoralen Blutbestandteilen.

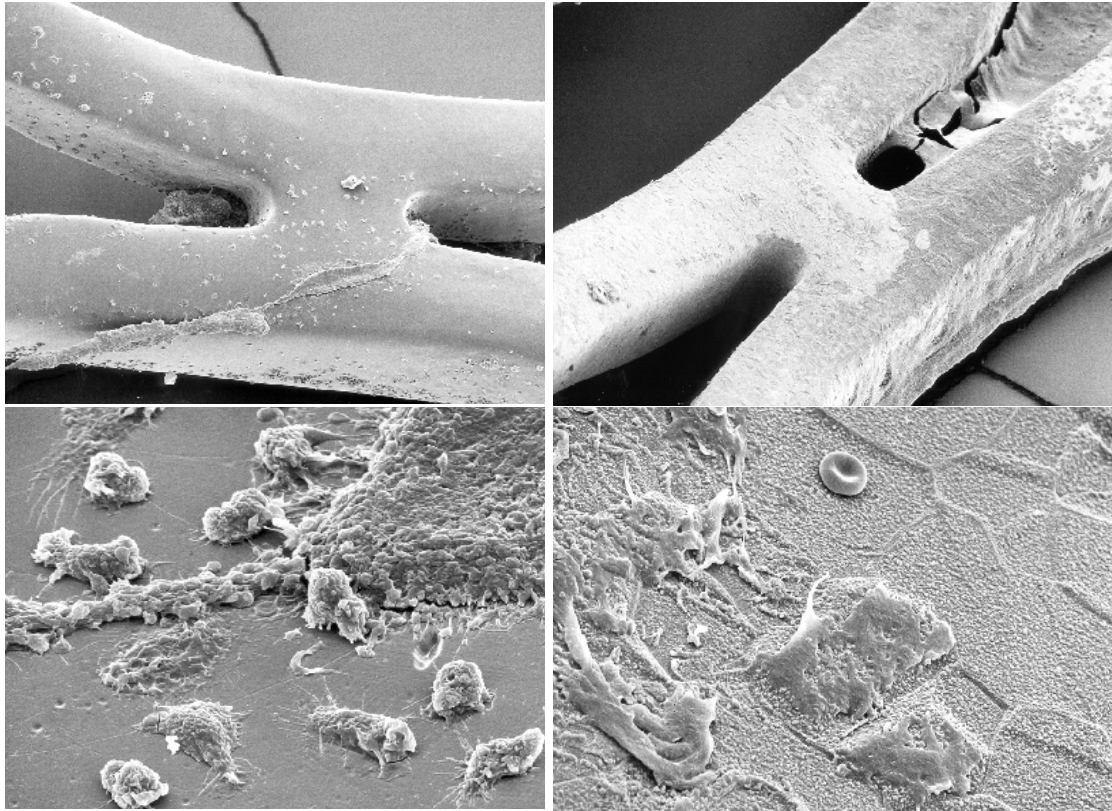


Abb. 5: Elektronenmikroskopie der Stentstreben nach Blutkontakt
Links unbeschichteter, rechts beschichteter Stent
Vergrößerung oben 180-fach und unten 900-fach
In den oberen Bildern ist jeweils eine Stentstreben-Überkreuzungsstelle dargestellt. Am unbeschichteten Stent links sind ebenso Blutbestandteile adhären wie auf der rechten Seite beim beschichteten Stent.
Die rauere Beschichtung des rechten Stents zeigt sich am besten in der 900er Vergrößerung. In der oberen Bildmitte sieht man einen Erythrozyten und links davon adhären Makrophagen.

3.2. in-vivo-Versuch - Restenoseprophylaxe

Zur Durchführung dieser Arbeit wurden 62 Tiere operiert. Aufgrund perioperativer Komplikationen und inkohärenter Parameter mussten insgesamt 3 Tiere aus dem Versuch ausgeschlossen werden (Abb. 6).

Daraus ergab sich folgende Gruppenverteilung:

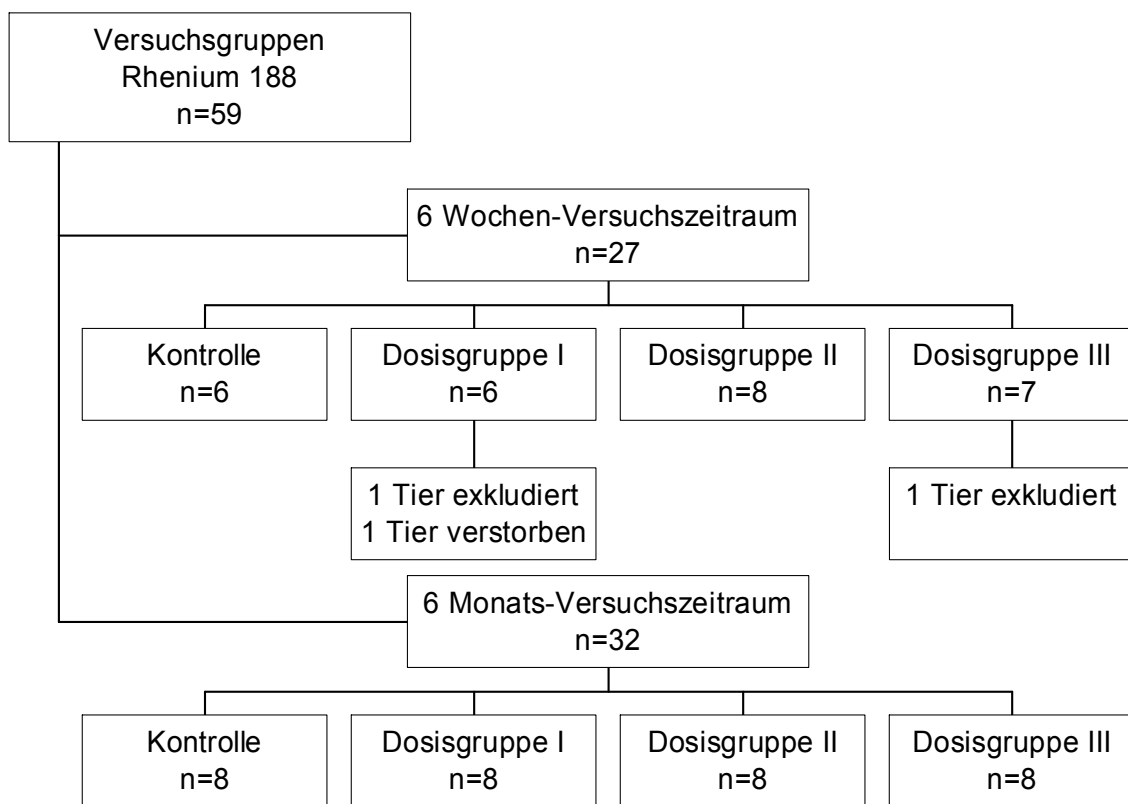


Abb. 6: Versuchsgruppen nach Ausschluss dreier Tiere

In der 6 Wochen-Gruppe konnten drei Tiere nicht in der Endauswertung berücksichtigt werden.

In der Dosisgruppe I der 6 Wochen-Tiere wurden 2 Tiere aus der Wertung ausgeschlossen. Eines wurde aus dem Versuch genommen, weil bei der Kontrolle der Beschichtung des Stents eine nicht zutreffende Aktivität festgestellt wurde, die auch keiner anderen Versuchsgruppe zuzuordnen war. Das andere Tier

verstarb aus unklarer Ursache. Dieses Tier wies jedoch in der Laborkontrolle einen unterdurchschnittlichen Cholesteringehalt im Serum auf, was durch seine mangelnde Nahrungsaufnahme und seinen schlechten Allgemeinzustand zu erklären war. Diese Gründe hätten auch zu seinem Ausschluss aus dem Versuch geführt.

In der Dosisgruppe III des 6 Wochen-Versuchszeitraums zeigte einer der Stents nach Implantation ebenfalls eine zu geringe Aktivität. Auch dieses Tier wurde daraufhin aus dem Versuch ausgeschlossen.

In der 6 Monats-Gruppe konnten alle Tiere in der Endauswertung berücksichtigt werden.

3.2.1 Cholesterin

Die Tiere wurden präoperativ mit einer 0,5%igen Cholesterindiät ernährt. Die Kontrolle des Cholesterinspiegels erfolgte durch eine intraoperative Blutentnahme. Die Cholesterindiät diente der Induktion von atherosklerotischen Plaques. Um eine vergleichbare Ausgangssituation zu haben, wurden die Werte nur am Op-Tag erhoben (Abb. 7). Eine Kontrolle nach 6 Wochen oder 6 Monaten fand nicht statt, da die Diät am Interventionstag eingestellt wurde, und die Daten somit nicht mehr vergleichbar waren. In der 6 Wochen-Gruppe ergaben sich Mittelwerte von 1211 bis 1713 mg/dl. Bei den 6 Monats-Gruppen differierten die Werte von 1047 bis 1796 mg/dl. Es konnten am Interventionstag keine signifikanten Unterschiede zwischen den Gruppen festgestellt werden.

Ergebnisse

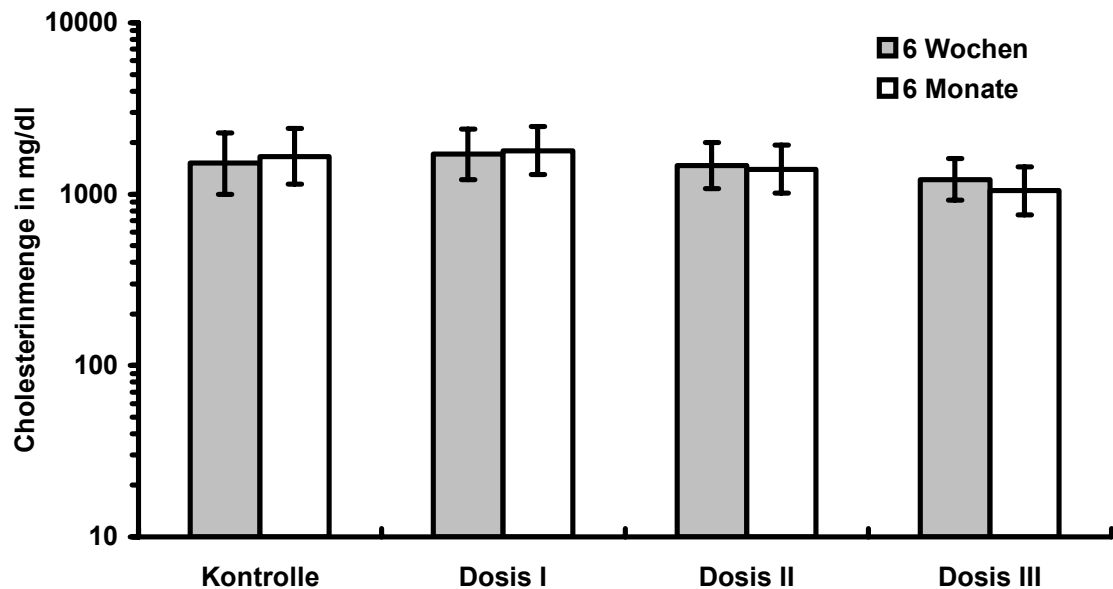


Abb. 7: Cholesterinwerte bei Stentimplantation

Darstellung der unterschiedlichen Dosisgruppen: Es zeigten sich in allen Gruppen etwa gleich hohe Cholesterinspiegel. Es konnten am Operationstag keine signifikanten Unterschiede zwischen den Gruppen ausgemacht werden.

3.2.2 Querschnitte in der Morphometrie

Die Querschnitte wurden sowohl im Bereich der Stents angefertigt, als auch im Bereich der nativen Aorta. Die Flächenvermessung der einzelnen Gefäßschichten zeigte die Lumenweite im mit Stent versehenen Aortenareal und im Bereich der nativen Aorta. Aus den erhobenen Daten (siehe Tabellen im Anhang) wurde die Fläche der Neointima und der Media, wie unter 2.2.9.1 dargelegt, errechnet. Die Unterschiede zwischen den einzelnen Versuchsgruppen, den unbeschichteten Kontrollstents und den drei beschichteten Dosisgruppen werden im Folgenden beschrieben. Da die Stentlänge nur 2 cm betrug, und ungefähr ein Drittel der infrarenalen Aorta nicht mit einem Stent versorgt war, ließen sich auch noch die Unterschiede zwischen gestenteter Aorta und nativer Aorta beurteilen.

3.2.2.1 Neointimafläche in der nativen Aorta

Die Neointimafläche in der nativen Aorta zeigte sowohl nach 6 Wochen, als auch nach 6 Monaten kaum Größenschwankungen. Auch innerhalb der Versuchsgruppen ließen sich keine signifikanten Flächenzunahmen oder dosisabhängige Unterschiede finden (Abb. 8).

Im Vergleich zu den stententhaltenden Aortenpräparaten waren die Neointimaflächen dort deutlich kleiner. Die Neointimafläche der unbeschichteten Kontrollstents war etwa gleich groß wie die in der nativen Aorta.

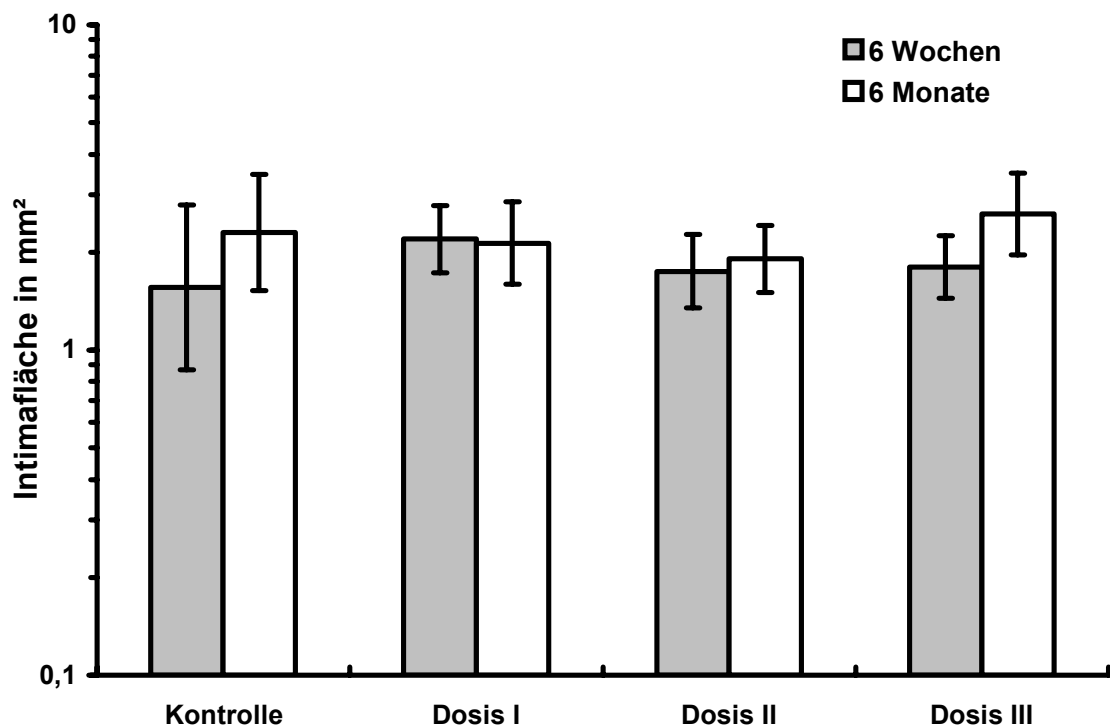


Abb. 8: Neointimafläche der nativen Aorta

Es zeigten sich weder nach 6 Wochen noch nach 6 Monaten signifikant erhöhten Werte in der Neointimafläche.

3.2.2.2 Neointimafläche in der stententhaltenden Aorta

Die Neointimafläche zeigte nach 6 Wochen folgendes Verhalten: In der Kontrolle wurde eine Fläche von 2,11 mm² ermittelt. Nach 6 Wochen stellte sich durch die Strahlentherapie eine dosisabhängige Verkleinerung der Intimafläche in der Dosisgruppe I von 0,33 mm², in der Dosisgruppe II mit 0,17 mm² und in der Gruppe III mit 0,03 mm² im Vergleich zur Kontrollgruppe heraus. Zwischen den Dosisgruppen II und III ergaben sich im Vergleich zur Kontrolle Signifikanzen (siehe Abb. 9).

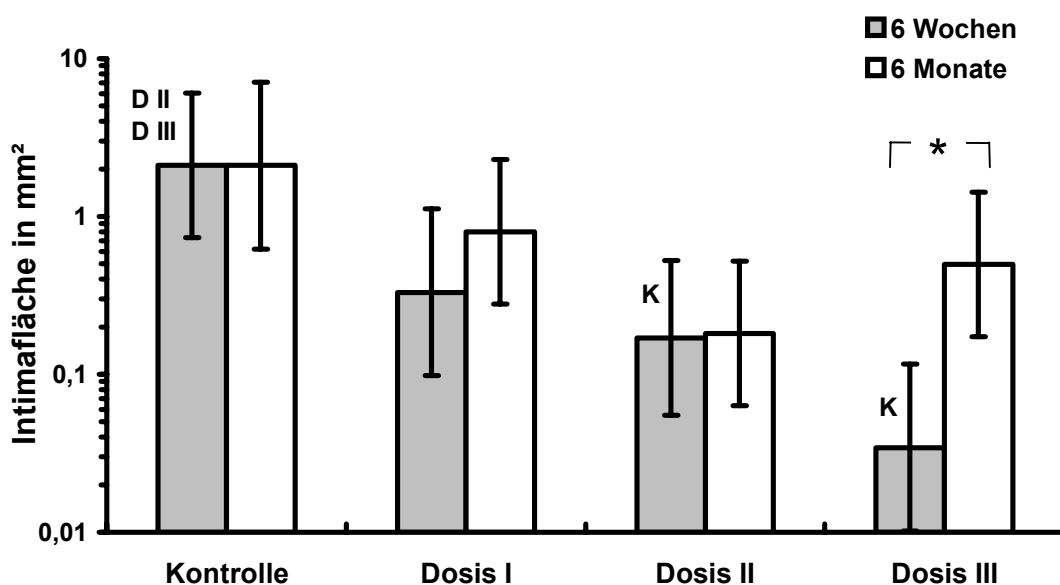


Abb. 9: Neointimafläche im Bereich der stententhaltenden Aorta

Nach 6 Wochen war eine signifikante Verringerung der Neointimafläche in den Dosisgruppen II und III im Vergleich zur Kontrolle eingetreten (D2 und D3 im Vergleich zu K). In der Dosisgruppe III trat eine signifikante Erhöhung der Fläche nach 6 Monaten im Vergleich zur 6 Wochen-Gruppe ein (siehe Stern).

Ergebnisse

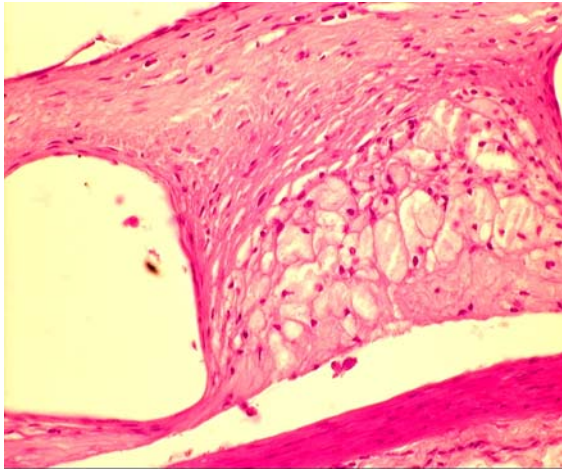


Abb. A
Kontrolle – 6 Wochen

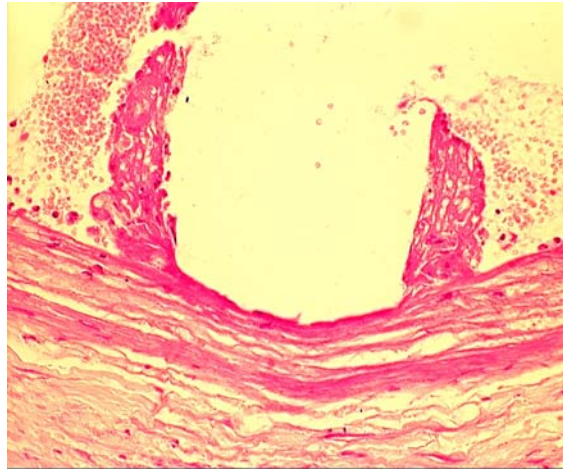


Abb. B
Dosis I – 6 Wochen

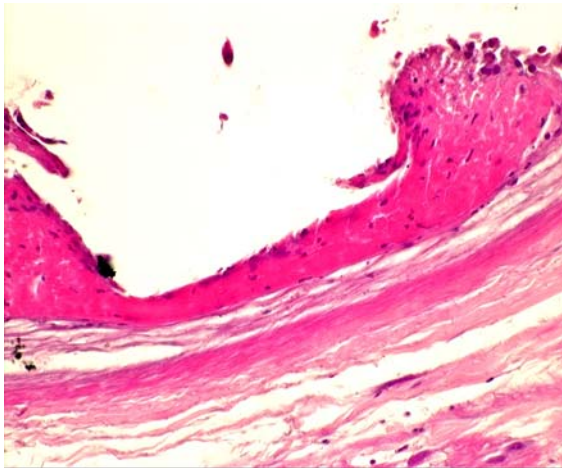


Abb. C
Dosis II – 6 Wochen

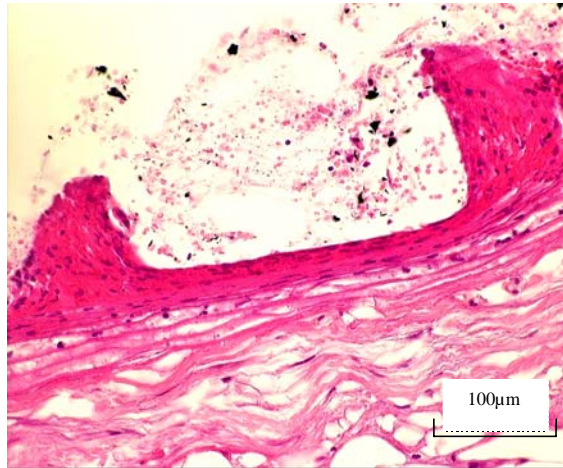


Abb. D
Dosis III – 6 Wochen

Abb. 10: HE-Schnitte der Versuchsgruppen nach 6 Wochen
Vergrößerung 40-fach

In den Dosisgruppen (Bilder B, C und D) ist eine deutliche Verringerung der Neointima im Vergleich zur Kontrollgruppe (Bild A) zu sehen.

In Bild A zeigen sich in der Neointima deutlich Schaumzellen, mit dem hellen Zytoplasma. In Bild D ist die Zunahme an Zellkernen in der Neointima gut zu erkennen.

Nach 6 Monaten konnten keine signifikanten Unterschiede zwischen den Dosisgruppen und der Kontrollgruppe ermittelt werden.

Ergebnisse

Repräsentative histologische Querschnitte aller Gruppen sind in der Abbildung 10 (6 Wochen) und der Abbildung 11 (6 Monate) dargestellt.

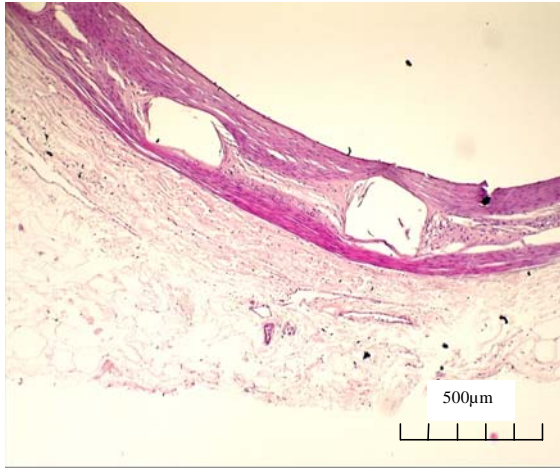


Abb. A
Kontrolle – 6 Monate

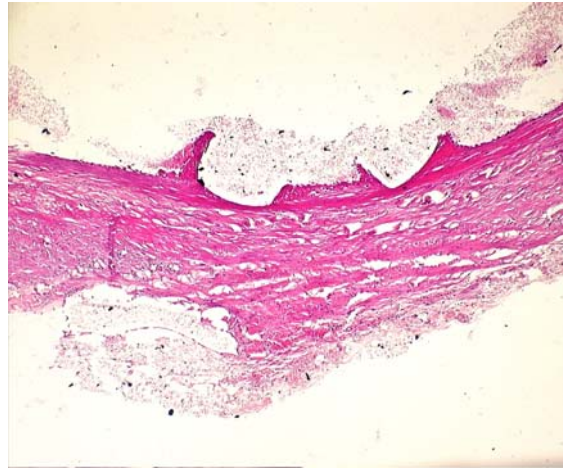


Abb. B
Dosis I – 6 Monate

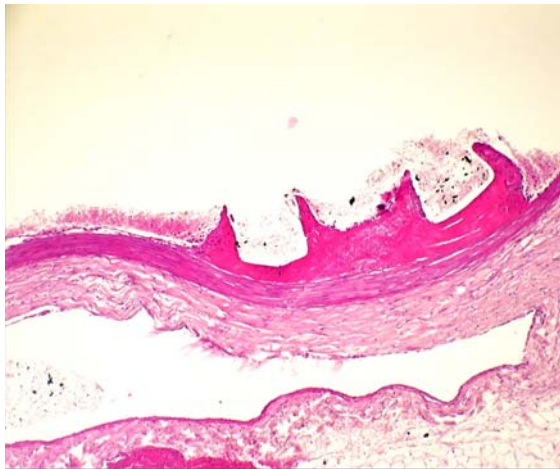


Abb. C
Dosis II – 6 Monate

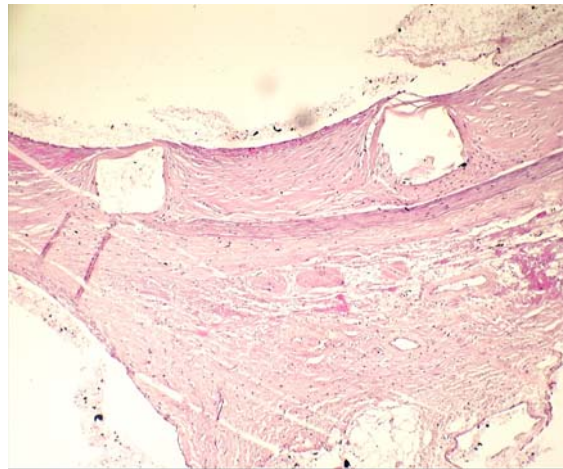


Abb. D
Dosis III – 6 Monate

Abb. 11: HE-Schnitte der Versuchsgruppen nach 6 Monaten
Vergrößerung 10-fach

Nach 6 Monaten stellte sich ein inhomogenes Bild dar. Die Kontrolle (Bild A) und die höchste Dosisgruppe (Bild D) zeigen mehr Neointima als die beiden niedrigeren Dosisgruppen.

Die Fläche der Neointima in der Kontrollgruppe blieb über den Verlauf gesehen nach 6 Wochen und nach 6 Monaten im Rahmen der zu erwartenden Schwankungen konstant.

Im Vergleich zu den 6 Wochen Werten nahm die Neointimafläche nach 6 Monaten bei allen radioaktiven Stents wieder zu. Die Zunahme war in Dosisgruppe III signifikant (Siehe Abb. 9, Stern).

3.2.2.3 Mediafläche in der nativen Aorta

In der nativen Aorta blieb die Mediafläche unabhängig von der Dosisgruppe und dem Zeitintervall konstant. Die Flächen maßen von 1,4 mm² bis 2,3 mm², (siehe Abb. 12). Insgesamt waren die Flächen in den nativen Gefäßstücken größer als in den stententhaltenden Teilen.

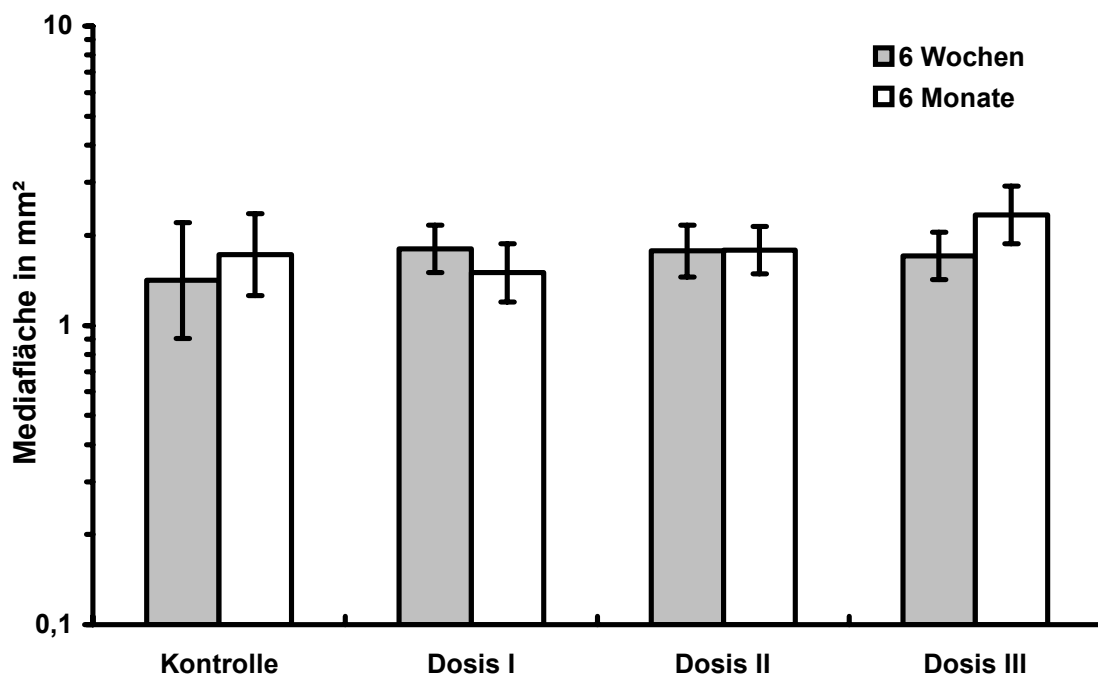


Abb. 12: Mediafläche im Bereich der nativen Aorta
Es zeigten sich in der Media keine signifikant veränderten Flächenunterschiede.

3.2.2.4 Mediafläche in der gestenteten Aorta

Es ergaben sich für die Mediafläche in keiner Versuchsgruppe und zu keinem Untersuchungszeitpunkt signifikante Unterschiede. Die Mittelwerte der einzelnen Gruppen schwankten zwischen minimal 0,53 mm² und maximal 1 mm² (siehe Abb. 13).

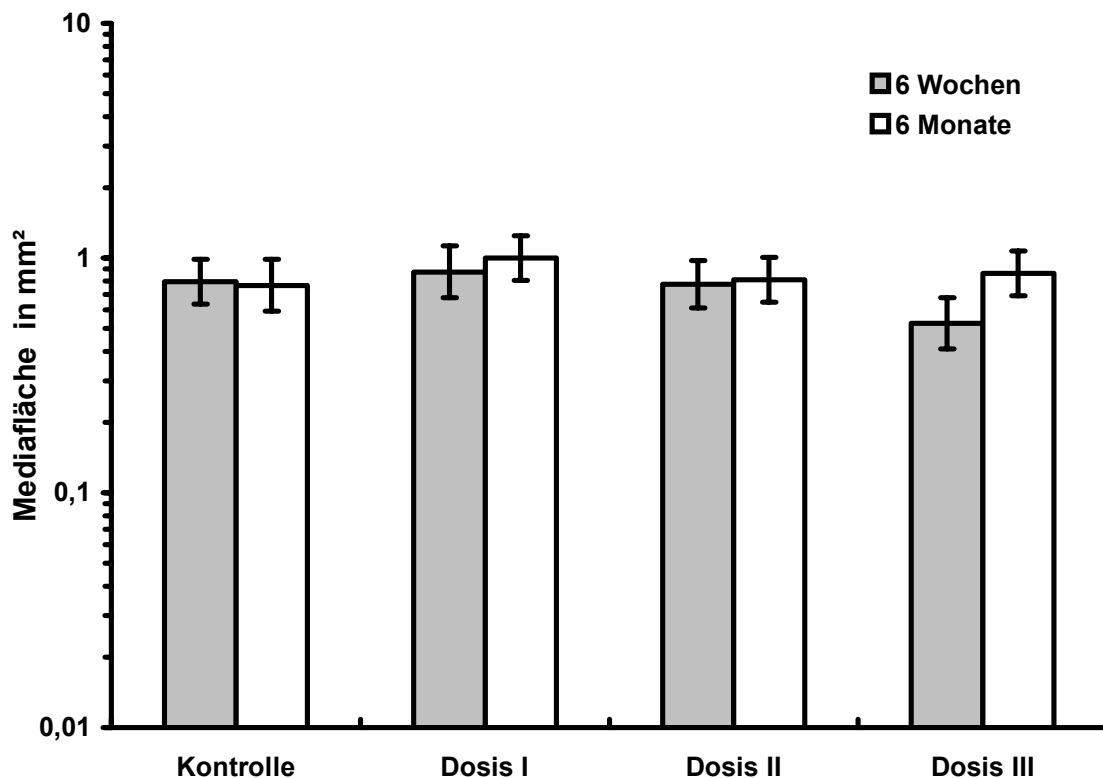


Abb. 13: Mediafläche im Bereich der stententhaltenden Aorta

Es zeigten sich keine signifikanten Unterschiede in der Mediafläche. In der Dosisgruppe III war nach 6 Wochen der kleinste Wert zu beobachten.

3.2.3 Längsschnitte in der Morphometrie (Neointimadicke / edge-effect)

Die Längsschnitte wurden zuerst, wie unter 2.2.9.1 beschrieben, an den vier Messpunkten ausgemessen. Danach fand der Vergleich der Messpunkte innerhalb des Schnitts zueinander statt, um einen möglichen edge-effect zu detektieren.

Ergebnisse

In der Kontrollgruppe maß die Neointima im Bereich der nativen Aorta 0,15 mm. Im Übergangsbereich konnten 0,15 mm, im Stentausgang 0,18 mm, und im Stentbereich 0,19 mm gemessen werden. Hier zeigte sich, dass der Stent einen Proliferationsreiz setzte, der eine Größenzunahme der Intima in seiner unmittelbaren Umgebung zur Folge hatte (Abb. 14). Eine Verdickung der Neointima im Übergangsbereich im Sinne eines edge-effects lag nicht vor.

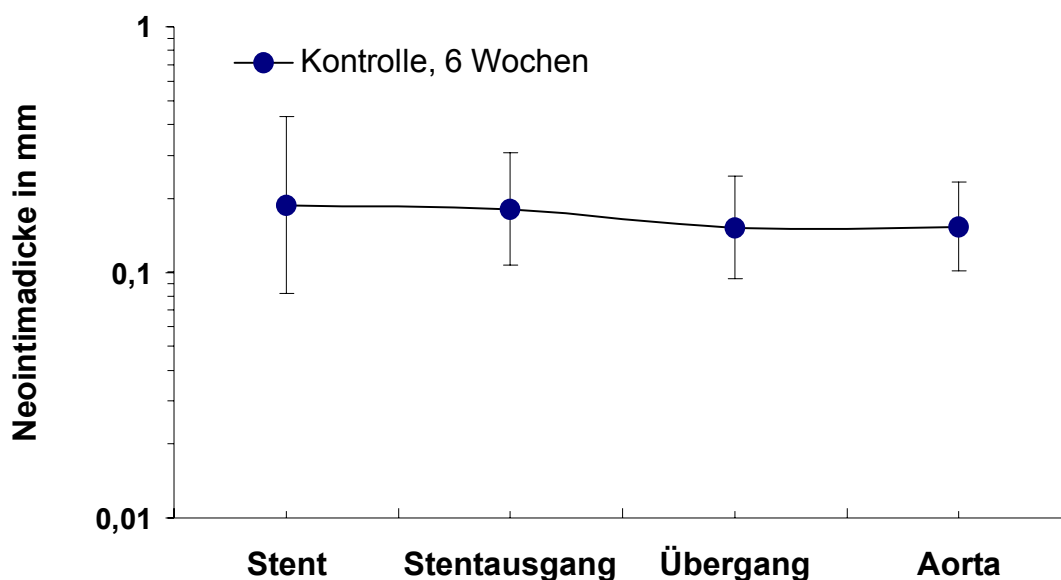


Abb. 14: Neointimadicke in der Kontrollgruppe nach 6 Wochen
Hier ergaben sich innerhalb des Stents leicht höhere Werte als in der Aorta.

In der niedrigsten Dosisgruppe I wurden in der Aorta 0,2 mm, im Übergang 0,3 mm, im Stentausgang 0,18 mm und im Stent 0,07 mm festgestellt. Im Bereich des Stentareals war hier eine signifikante Verkleinerung der Neointimadicke im Vergleich zum Übergangsbereich festzustellen (Abb. 15). Die Dicke der Neointima fiel zur nativen Aorta hin wieder ab. Dies könnte ein diskreter Hinweis auf einen edge-effect sein. Der Unterschied zwischen der Aorta und dem Übergangsbereich war jedoch nicht signifikant.

Ergebnisse

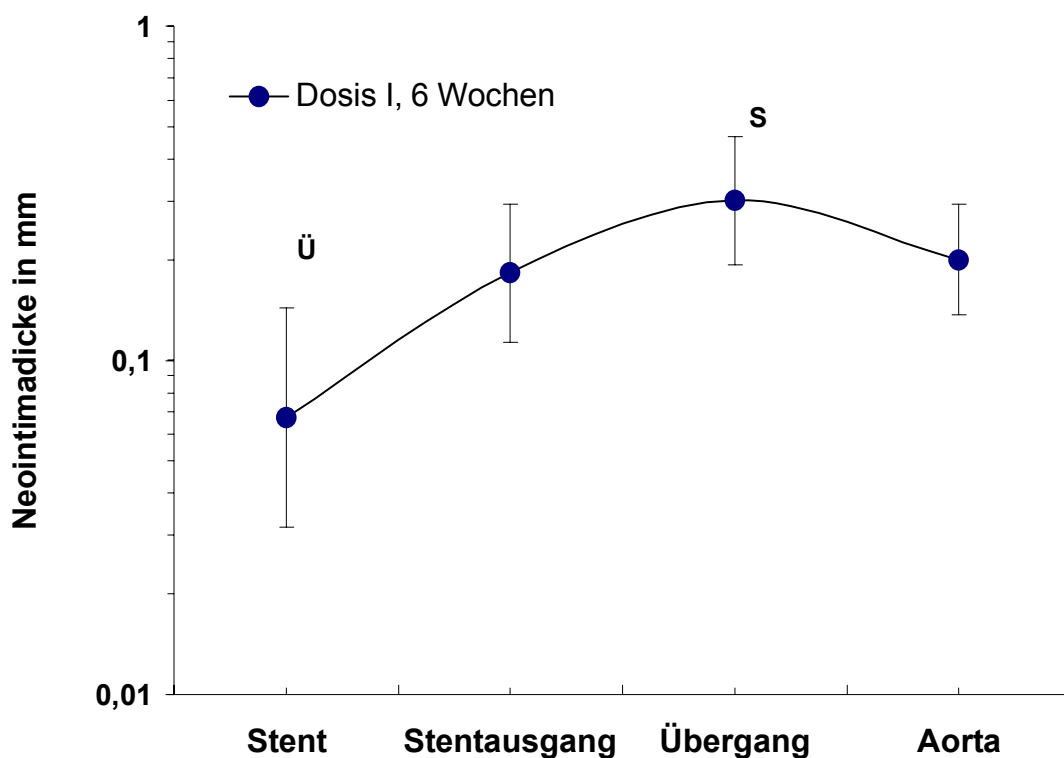


Abb. 15: Neointimadicke der Dosisgruppe I nach 6 Wochen

Ü und S bezeichnen jeweils signifikante Unterschiede zum Übergang Ü, bzw. dem Stent S. Die Dicke im Übergangsbereich Ü und im Stentbereich S zeigten jeweils zum anderen signifikante Unterschiede.

Die Neointimadicke betrug in der Dosisgruppe II in der Aorta 0,18 mm, im Stent-übergang 0,17 mm, im Stentausgang 0,16 mm und im Stent selbst 0,03 mm. Eine signifikante Verringerung der Neointimadicke konnte vom Stentareal im Vergleich zu den anderen drei Messstellen ausgemacht werden. Es lag kein edge-effect vor.

In der Aorta der höchsten Dosisgruppe konnten 0,2 mm gemessen werden. Im Übergang ergaben sich 0,15 mm, im Stentausgang 0,05 mm und im Stent 0,02 mm. Eine wiederum signifikante Verringerung der Neointimadicke zeigte sich vom Stentareal versus native Aorta und auch vom Stentausgang versus Über-

Ergebnisse

gang, (siehe Abb. 16). Da die Dicke in der Aorta größer war als im Übergang ergab sich kein edge-effect.

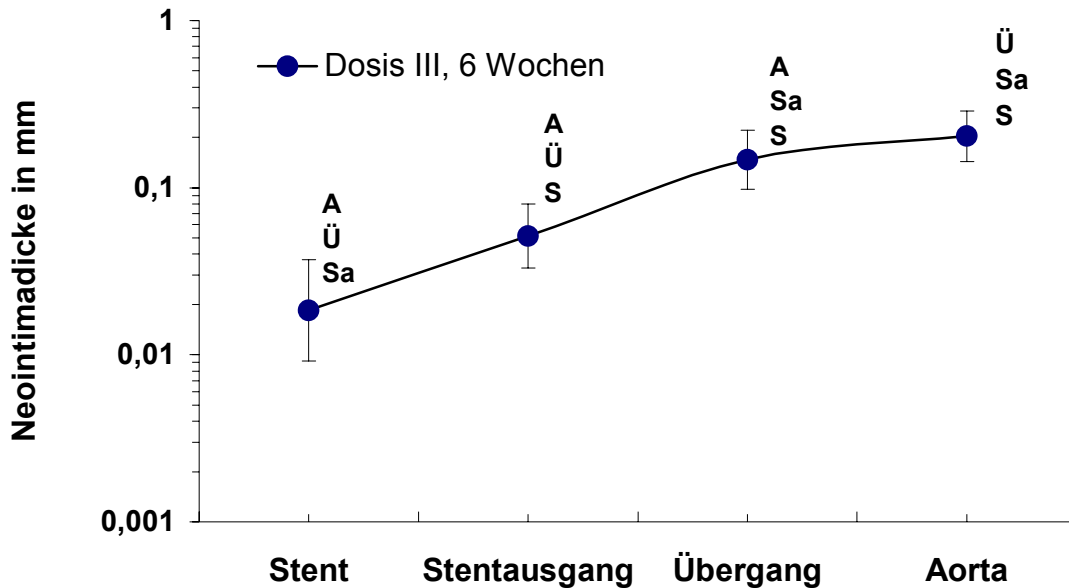


Abb. 16: Neointimadicke der Dosisgruppe III nach 6 Wochen
A, Ü, Sa, S bezeichnen jeweils signifikante Unterschiede zu den anderen Messpunkten. Es konnte eine signifikante Verringerung der Neointimadicke im Bereich des Stents versus andere Messstellen und jeweils untereinander festgestellt werden.

Nach 6 Monaten zeigte sich in der niedrigsten und mittleren Dosisgruppe ein ähnliches Bild wie nach dem Versuchszeitraum von 6 Wochen.

In der Dosisgruppe III konnten signifikante Verringerungen der Neointimadicke an allen drei Abschnitten in Bezug auf die native Aorta festgestellt werden. Die Neointimadicke war an den drei Messpunkten (Stent, Stentausgang und Übergang) im Vergleich zur Aorta signifikant verringert (Abb. 17). Nach 6 Monaten stellte sich in keiner Versuchsgruppe ein edge-effect ein.

Ergebnisse

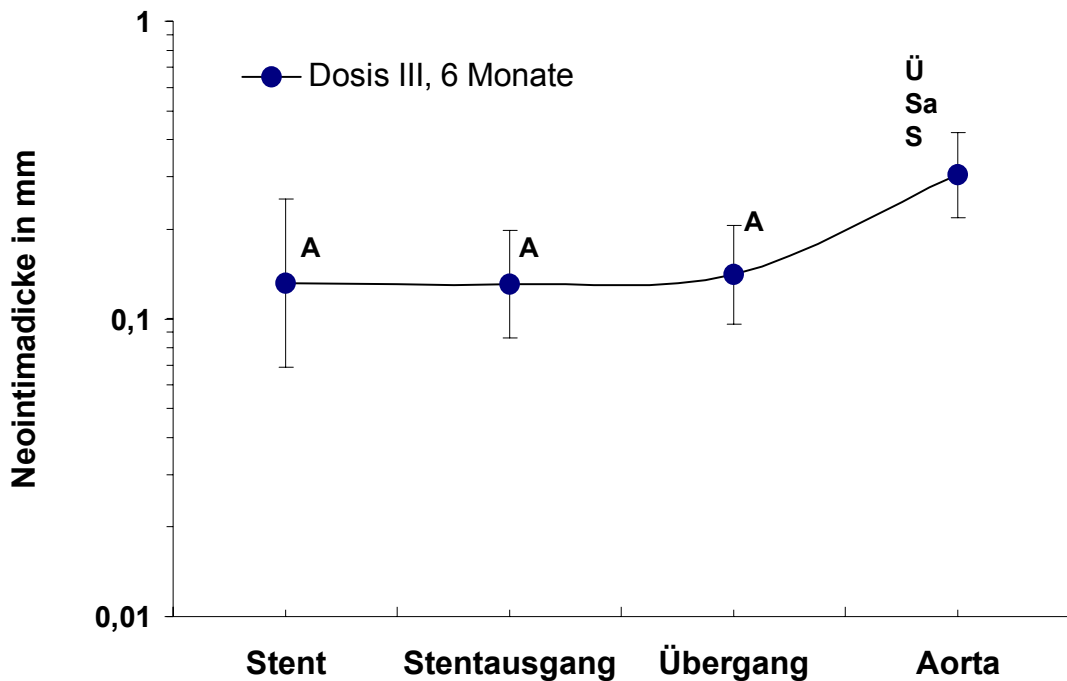


Abb. 17: Neointimaldicke in der Dosisgruppe III nach 6 Monaten
Ü, Sa und S geben den signifikanten Unterschied der drei Messpunkte zum Messpunkt Aorta an. Im Gegensatz zur Aorta waren alle Bereiche des Stents signifikant verringert.

Im direkten Vergleich der beiden Versuchszeitpunkte stellten sich in allen Versuchsgruppen keine Veränderungen über die Zeit hinweg heraus. Die Ergebnisse nach 6 Wochen hatten auch noch nach 6 Monaten Bestand. Es kam im Verlauf des Versuchszeitraumes in keiner Versuchsgruppe zu einer Zunahme der Neointimaldicke.

3.2.4 Zelldichte

Die Zelldichte wurde in jeder einzelnen Gefäßschicht (Neointima, Media, Adventitia) bestimmt.

3.2.4.1 Zelldichte in der Neointima

Im Vergleich zur Kontrollgruppe stieg die Zelldichte nach 6 Wochen mit zunehmender Dosis auf 5555 Zellen/mm² in der Gruppe II kontinuierlich an und war in der Dosisgruppe III im Wesentlichen unverändert.

Im Gegensatz zu den 6 Wochen-Ergebnissen war nach 6 Monaten ein dosisabhängiger Rückgang der Zellzahlen zu verzeichnen. Der Unterschied war zwischen der Kontrollgruppe mit 4388 Zellen/mm² und der Dosisgruppe III mit 2664 Zellen pro mm² signifikant.

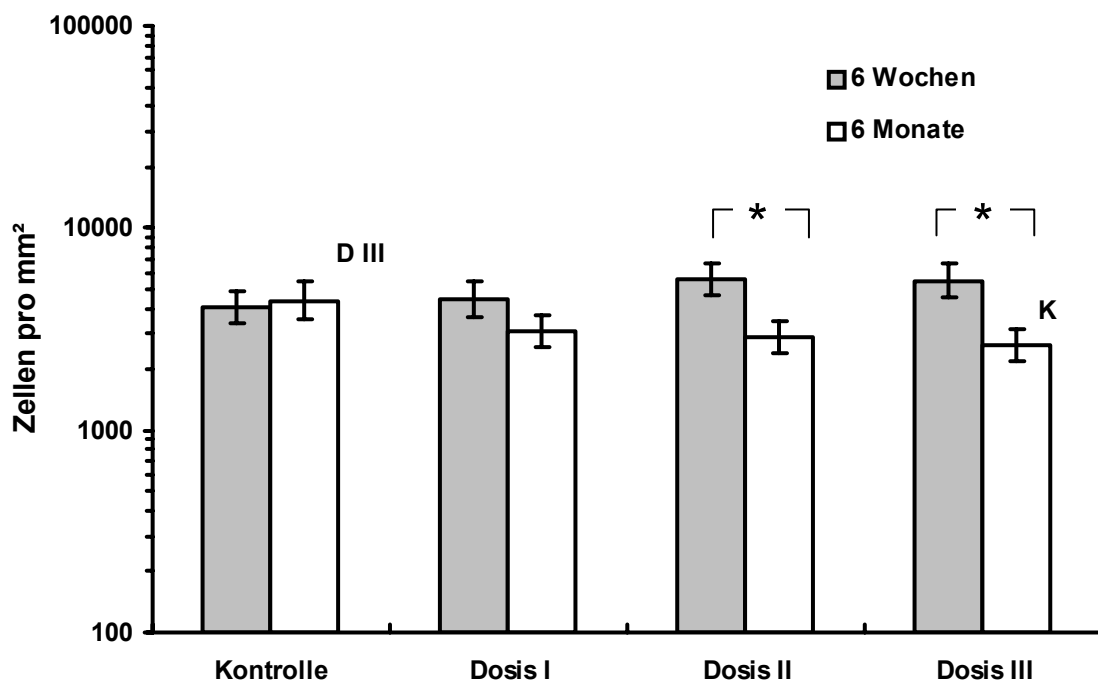


Abb. 18: Zelldichte in der Neointima

Nach 6 Monaten stellte sich eine signifikante Verringerung der Zelldichte im Vergleich zwischen der Kontrolle und der Gruppe III (K vs. D3) ein.

Im Versuchsverlauf stellte sich in den beiden höchsten Dosisgruppen eine signifikante Verringerung der Zelldichte nach 6 Monaten dar (Sterne).

Die Daten der Zelldichte über die beiden Versuchszeiträume hinweg sind in der Abbildung 18 zusammengefasst. In den beiden höchsten Dosisgruppen ergab sich zwischen den Versuchszeitpunkten eine signifikante Verringerung der Zelldichte.

3.2.4.2 Zelldichte in der Media

In der Media fand sich nach 6 Wochen ein uneinheitliches Bild. In der Gruppe II konnten am wenigsten, in der Dosisgruppe I deutlich mehr Zellen und in der höchsten Dosisgruppe mit 3670 Zellen/mm² am meisten ermittelt werden. Es ergaben sich keine signifikanten Unterschiede zwischen den einzelnen Versuchsgruppen.

Nach 6 Monaten ergab sich in der Media eine klare Tendenz. Durch die Strahlung reduzierte sich die Zelldichte im Vergleich zur Kontrollgruppe signifikant (Abb. 19); ein Unterschied zwischen den einzelnen Dosisgruppen ergab sich allerdings nicht.

Im Gegensatz zu den 6 Wochen-Werten ergab sich nach 6 Monaten in allen Dosisgruppen eine geringere Zelldichte als in der Kontrollgruppe.

Nur in der Gruppe III war der Unterschied in der Zellzahl zwischen den beiden Untersuchungszeitpunkten signifikant erniedrigt (Abb. 19, Stern).

Ergebnisse

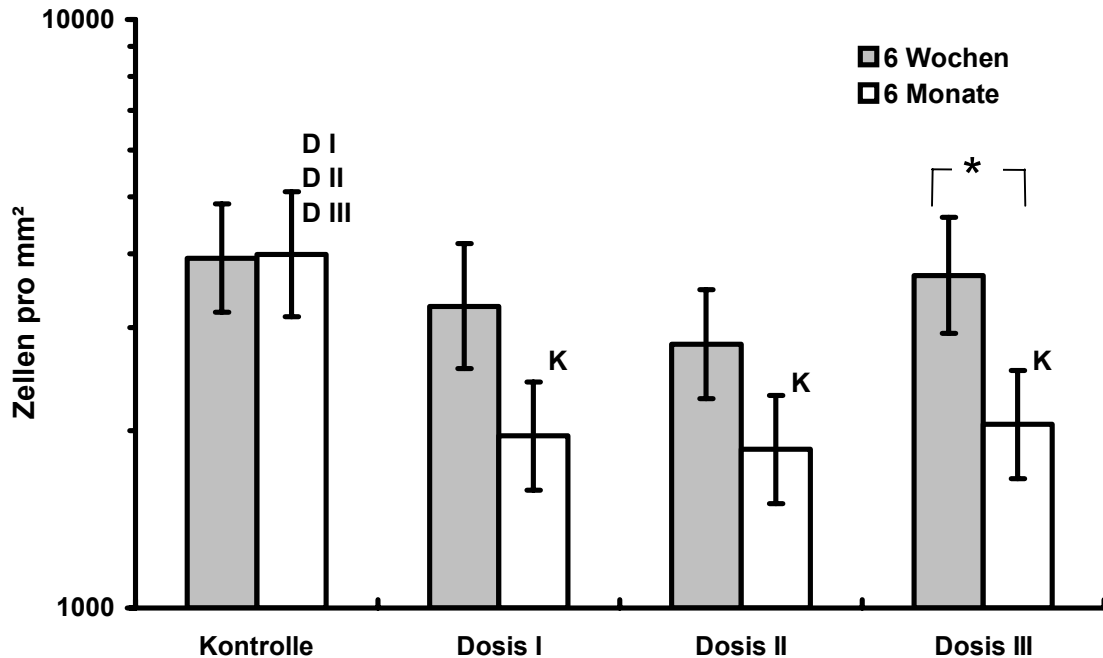


Abb. 19: Zelldichte in der Media

Nach 6 Monaten war im Vergleich zur Kontrolle eine signifikant geringere Zelldichte in den Dosisgruppen zu beobachten (DI, DII, DIII jeweils geringer im Vergleich zu K). In DIII war ein signifikanter Rückgang der Zelldichte im Versuchsverlauf zu beobachten (Stern).

3.2.4.3 Zelldichte in der Adventitia

Nach 6 Wochen stellte sich eine kontinuierliche Abnahme der Zellzahl von der Gruppe I von 3000 Zellen/mm² über die mittlere Dosisgruppe auf 1705 Zellen pro mm² in der Gruppe III dar. Die Zelldichte war jedoch in allen Dosisgruppen höher als in der Kontrollgruppe.

Nach 6 Monaten betrug die Zellzahl in der Kontrolle 2396 Zellen/mm². Die Dosisgruppen wiesen eine geringere Anzahl an Zellen auf, deren Verlauf sich nicht linear zur Dosis gestaltete. In der Gruppe II war mit 1189 Zellen/mm² die geringste Zelldichte zu finden.

Im Gegensatz zum 6 Wochen-Ergebnis ließ sich nach 6 Monaten kein dosisabhängiger Effekt feststellen. Eine signifikante Verminderung der Zellzahl war nach dem langen Versuchszeitraum im Vergleich zum kurzen nicht zu beobachten.

3.2.5 Proliferation

Durch die BrdU-Färbung wurden alle Zellen markiert, die sich in den letzten 24 Stunden geteilt hatten. Als Positivkontrolle diente ein Darmpräparat. Das Darmepithel ist ein schnellwachsendes Gewebe, weswegen es sich als Kontrolle der Färbung eignete.

Die proliferierenden Zellen im ausgezählten Bereich wurden in Prozent ausgedrückt. Jede Gefäßschicht wurde isoliert ausgezählt. Die Kontrollgruppe nach 6 Wochen wurde in der statistischen Berechnung nicht berücksichtigt, da die BrdU-Färbung nur bei zwei von sechs Tieren durchgeführt wurde.

3.2.5.1 Proliferation in der Neointima

In der Neointima war nach 6 Wochen eine hohe Proliferation durch die radioaktive Therapie zu erkennen. Die Kontrollgruppe zeigte nur eine Proliferation von 2,2%. In den Dosisgruppen stellte sich ein kontinuierlicher Rückgang der Proliferation mit zunehmender Dosis ein. Die Unterschiede zwischen den Dosisgruppen waren nicht signifikant.

Auch nach 6 Monaten war durch die radioaktive Therapie eine deutliche Erhöhung der Proliferation im Vergleich zur Kontrollgruppe zu demonstrieren. In der Gruppe I ergab sich ein Maximalwert von 19,3%. Alle drei Dosisgruppen zeigten signifikant erhöhte Zahlen an proliferierenden Zellen gegenüber der Kontrollgruppe (Abb. 20). Eine lineare Dosis-Wirkungs-Beziehung stellte sich jedoch nicht ein. Insgesamt war der Proliferationsindex nach 6 Monaten etwas höher

Ergebnisse

als nach 6 Wochen. Beispiele der BrdU-Färbung der Kontrollgruppe und der unterschiedlichen Dosisgruppen sind in der Abbildung 21 dargestellt.

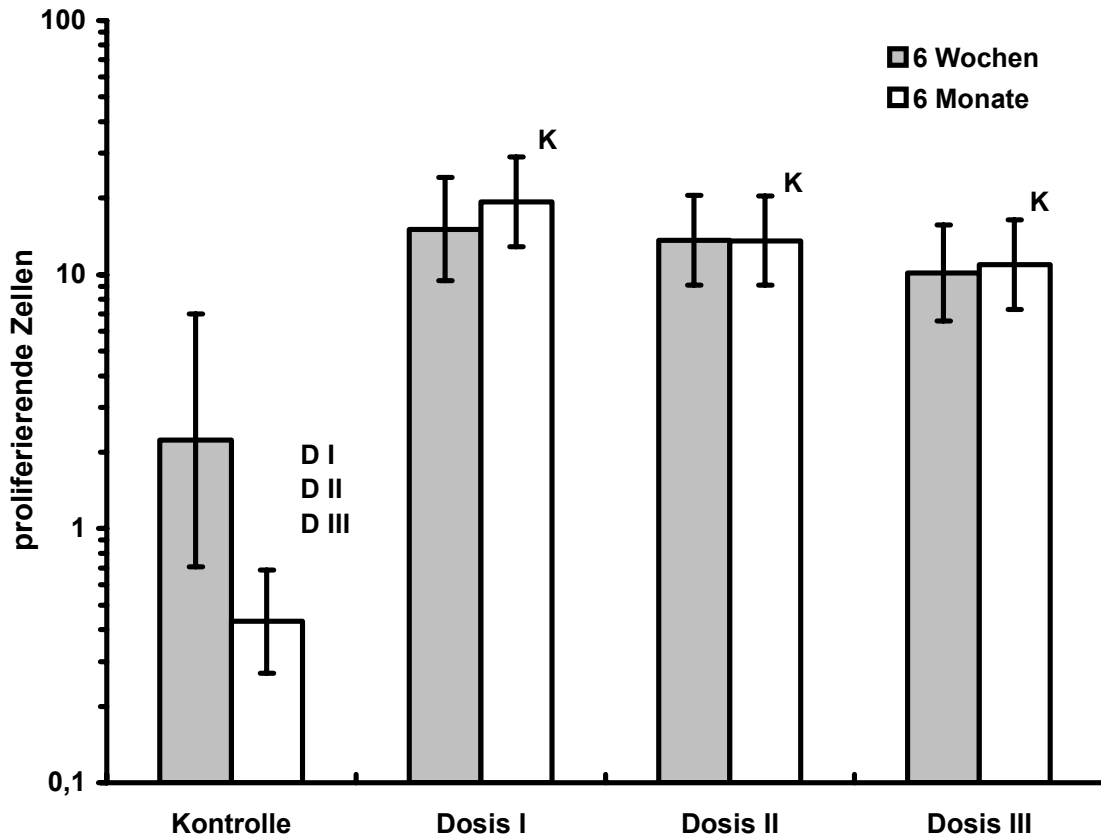


Abb. 20: Proliferation in der Neointima

Nach 6 Wochen zeigte sich eine deutliche Zunahme des Proliferationsindex im Vergleich zur Kontrollgruppe, die auch nach 6 Monaten noch weiter Bestand hatte. Es ergab sich keine Dosis-Wirkungs-Beziehung, wobei die höchsten Indices jeweils in der Dosisgruppe I gemessen wurden. Die Differenz war bei den 6 Monatswerten bei allen drei Dosisgruppen im Vergleich zur Kontrolle signifikant (DI, DII, DIII vs. K). Die Kontrollgruppe der 6 Wochen Tiere wurde von der statistischen Auswertung ausgeschlossen.

Ergebnisse

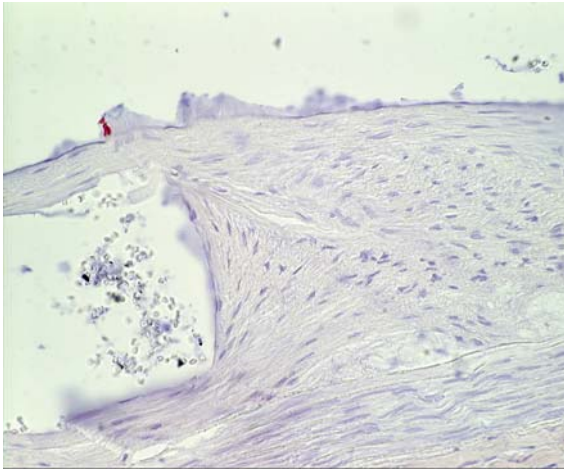


Abb. A
Kontrolle – 6 Monate

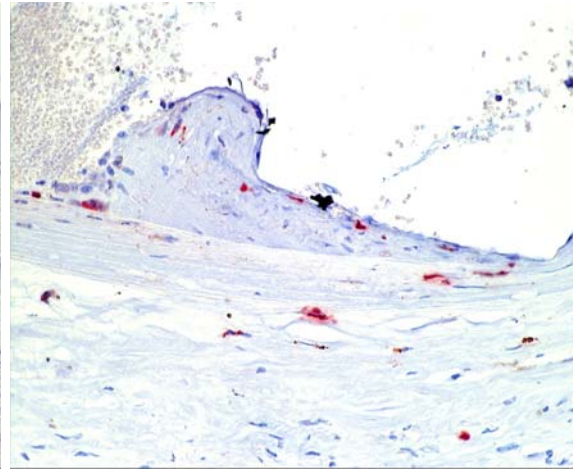


Abb. B
Dosis I – 6 Monate

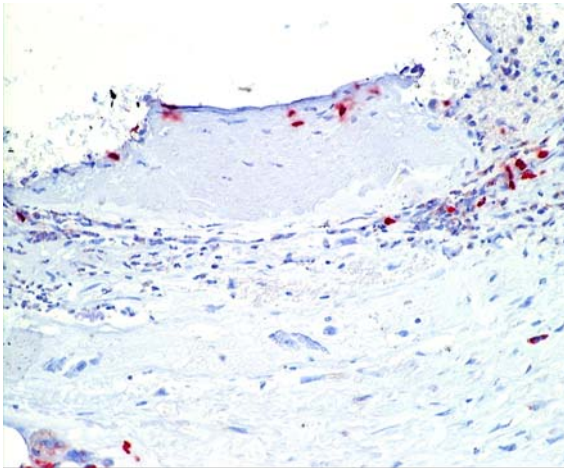


Abb. C
Dosis II – 6 Monate

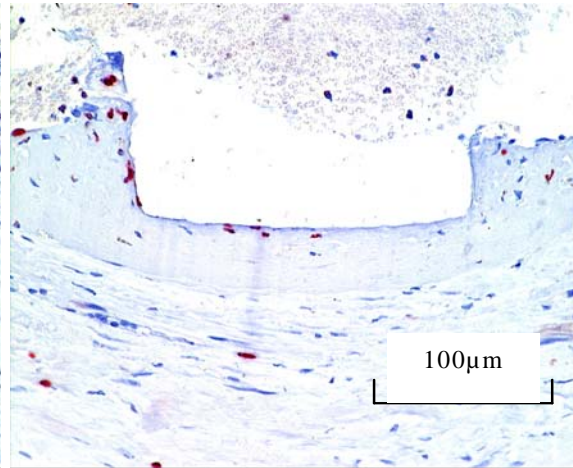


Abb. D
Dosis III – 6 Monate

Abb. 21: BrdU-Schnitte der Versuchsgruppen nach 6 Monaten
Vergrößerung 40-fach

In den Dosisgruppen (Abb. B, C, D) waren nach 6 Monaten deutlich mehr BrdU-positive proliferierende Zellen zu finden als in der Kontrollgruppe (Abb. A).

3.2.5.2 Proliferation in der Media

In der Media ergab sich nach 6 Wochen und 6 Monaten ein uneinheitliches Bild. Insgesamt wurde durch die Strahlentherapie die Proliferation gesteigert, was nach 6 Monaten immer noch zu beobachten war. Eine eindeutige Tendenz im

Ergebnisse

Sinne einer Dosis-Wirkungs-Beziehung ergab sich jedoch nicht. Die Ergebnisse sind in der Abbildung 22 zusammengefasst.

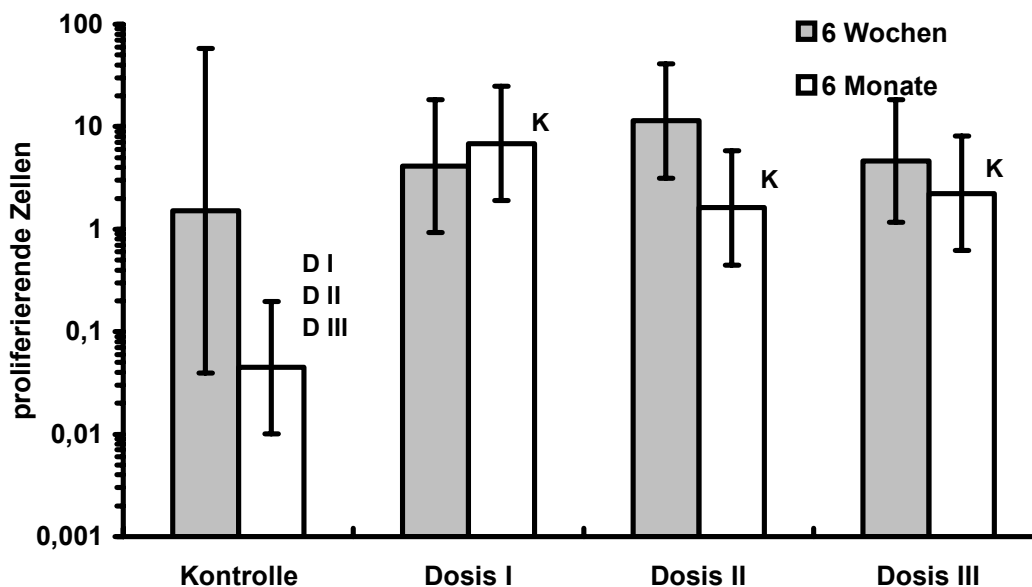


Abb. 22: Proliferation in der Media

Nach 6 Monaten war die Proliferation in den Dosisgruppen unabhängig vom Untersuchungszeitpunkt und der Dosisgruppe im Vergleich zur Kontrollgruppe signifikant gesteigert (DI, DII, DIII vs. K).

3.2.5.3 Proliferation in der Adventitia

Die Proliferation war in der Adventitia deutlich geringer als in der Neointima und der Media. Nach 6 Wochen waren geringe Unterschiede in der Adventitia festzustellen. In der Kontrollgruppe war der Proliferationsindex höher als in den Dosisgruppen. Die Dosisgruppe I stellte eine Proliferation von 1,46%. In der Gruppe II waren 1,15% zu erheben und in der Gruppe III 0,7%. In der Adventitia konnte somit eine dosisabhängige Abnahme der Proliferation beobachtet werden.

Nach 6 Monaten war die Anzahl der sich teilenden Zellen in der Kontrolle (0,38%) geringer als in den Dosisgruppen. Nach einem Anstieg von Gruppe I auf 2,45%, fiel der Wert in Gruppe II auf 1,76% und in der höchsten Dosisgruppe auf 0,43%.

Insgesamt war bei allen Gruppen die Proliferation nach 6 Monaten etwas höher als nach 6 Wochen. Es ergaben sich jedoch keine signifikanten Unterschiede.

3.2.6 Glatte Muskelzellen in den Gefäßwandschichten

Glatte Muskelzellen wurden durch die immunhistochemische Anfärbung von Alpha-Aktin-Filamenten, die in glatten Muskelzellen enthalten sind, dargestellt. Bei der Bewertung dieses Parameters wurde eine semiquantitative Skala, wie unter 2.2.9.4 beschrieben, verwendet.

3.2.6.1 Alpha-Aktin in der Neointima

Nach 6 Wochen war eine dosisabhängige Reduktion der Alpha-Aktin-Färbung zu sehen (Abb. 23). Die Kontrollgruppe zeigte die stärkste Alpha-Aktin-Färbung. Die Anfärbung der Dosisgruppe II war signifikant geringer als in Dosisgruppe I. In der höchsten Dosisgruppe waren gar keine Alpha-Aktin-Filamente mehr zu finden. Dies war allerdings nur bedingt zu bewerten, da die Neointima in einigen Präparaten durch die Strahlentherapie fast komplett zerstört war.

Ergebnisse

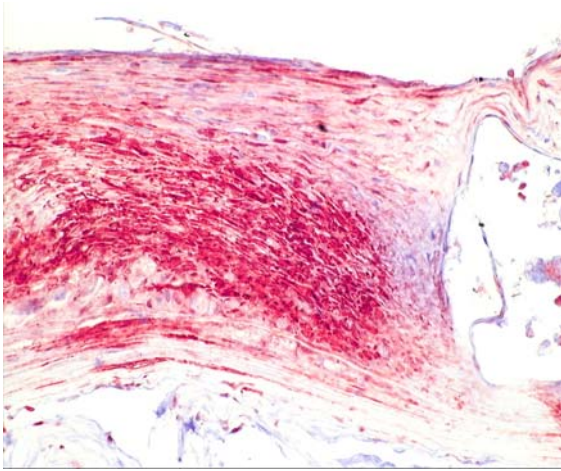


Abb. A
Kontrolle – 6 Wochen

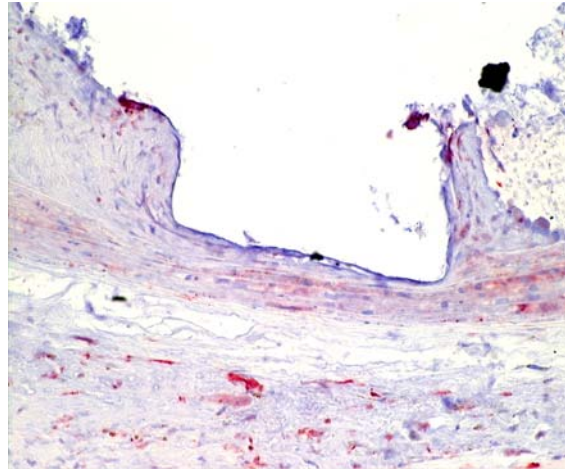


Abb. B
Dosis I – 6 Wochen

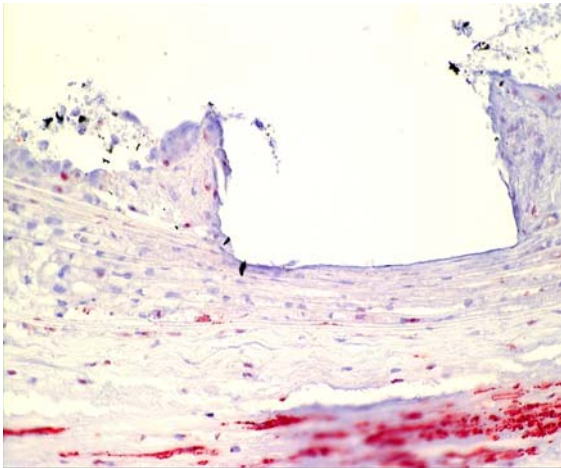


Abb. C
Dosis II – 6 Wochen

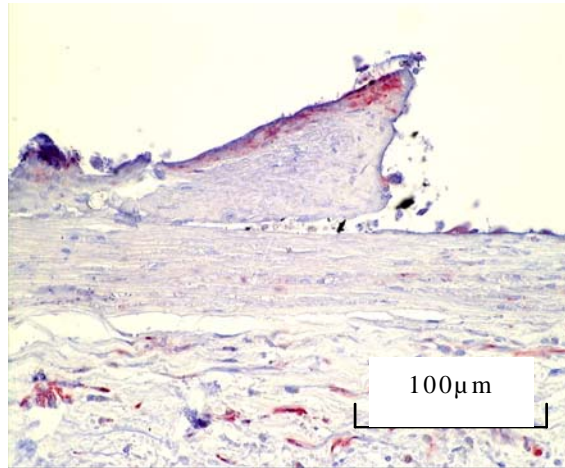


Abb. D
Dosis III – 6 Wochen

Abb. 23: Histologische Querschnitte nach Alpha-Aktin-Färbung der Versuchsgruppen nach 6 Wochen, Vergrößerung 40-fach. Die Kontrollgruppe (Abb. A) zeigte in der Neointima die stärkste Anfärbung. In den Dosisgruppen war deutlich weniger Anfärbung in der Neointima zu sehen.

Nach 6 Monaten war die stärkste Anfärbung in der Kontrolle zu sehen. Die Dosisgruppen zeigten nur eine leichte Anfärbung. Alle Dosisgruppen hatten eine signifikant geringere Menge an Alpha-Aktin-Filamenten in der Neointima als die Kontrollgruppe.

Unabhängig vom Untersuchungszeitpunkt wurde durch die Strahlentherapie eine dosisabhängige Reduktion von Alpha-Aktin-positiven, glatten Muskelzellen in der Neointima beobachtet. Der Rückgang war nach 6 Monaten insbesondere in den Dosisgruppen II und III nicht mehr so deutlich.

3.2.6.2 Alpha-Aktin in der Media

Nach 6 Wochen zeigte sich in der Media der Kontrollgruppe die stärkste Anfärbung. In allen anderen Dosisgruppen ließen sich ein- bis zweifach positive Anfärbungen erheben. Im Bereich der Media setzte sich, wie auch in der Neointima, die dosisabhängige Verringerung der glatten Muskelzellen fort. Die Abnahme der glatten Muskelzellen in der höchsten Dosisgruppe war signifikant mit $p=0,004$ im Unterschied zur Media der Dosisgruppe I und auch signifikant mit $p=0,01$ zur Dosisgruppe II.

Nach 6 Monaten war die durch die Strahlentherapie verursachte Verminderung der Alpha-Aktin-Anfärbung nicht mehr so deutlich zu sehen. Die Werte stiegen auf zweifach positive Werte. Die Dosisgruppe III wies hier im Vergleich zum Ergebnis nach 6 Wochen eine signifikant ($p=0,008$) erhöhte Anfärbung auf.

3.2.6.3 Alpha-Aktin in der Adventitia

Es konnte gezeigt werden, dass nach 6 Wochen in der Kontrollgruppe kaum glatte Muskelzellen vorhanden waren, und dass keine dosisabhängigen Veränderungen der Anfärbung in den Versuchsgruppen bestanden.

Die Menge an glatten Muskelzellen in der Adventitia stellte sich nach 6 Monaten in allen Versuchsgruppen überwiegend einfach positiv dar. Im Vergleich zum kürzeren Versuchszeitpunkt war die Alpha-Aktin-Färbung in der Adventitia noch weiter zurückgegangen.

3.2.7 Makrophagenverteilung

Mittels einer immunhistochemischen Anfärbung von Makrophagen in den Präparaten konnte deren Verteilung in den Gefäßschichten sichtbar gemacht werden. Auch hier wurde eine semiquantitative Bewertung nach dem schon beschriebenen Schema durchgeführt.

3.2.7.1 Makrophagen in der Neointima

In der Kontrollgruppe war nach 6 Wochen eine intermediäre Färbung zu detektieren. In den Dosisgruppen I und II zeigte sich eine schwächere Anfärbung. In der höchsten Dosisgruppe konnten nach 6 Wochen am meisten Makrophagen in den Dosisgruppen nachgewiesen werden. Die Menge in der höchsten Gruppe war vergleichbar mit der in der Kontrollgruppe.

Eine dosisabhängige Vermehrung der Makrophagen war nach 6 Monaten zu beobachten. In der Kontrollgruppe zeigten sich wenige Makrophagen. Die Anzahl der Makrophagen in der Dosisgruppe I war nach 6 Monaten im Vergleich zur Kontrollgruppe signifikant erhöht. Auch die Dosisgruppe III zeigte signifikant mehr Makrophagen im Vergleich zur Kontrollgruppe und zur Dosisgruppe II.

3.2.7.2 Makrophagen in der Media

Im Bereich der Media streuten die Werte nach 6 Wochen in den Dosisgruppen gleichmäßig von 0 bis ++. In der Kontrollgruppe und der Dosisgruppe II lagen hauptsächlich Bewertungen von zweifach positiv vor. Es konnte keine Dosisabhängigkeit ausgemacht werden.

Nach 6 Monaten konzentrierte sich in der Media der Gruppe I die Menge der Anfärbung bei einfach positiv und war signifikant erhöht im Vergleich zur Kontrollgruppe desselben Zeitraumes. In der Kontrollgruppe waren mehrheitlich keine Makrophagen nachzuweisen. Die Makrophagen in der Gruppe II waren auch signifikant erhöht in Bezug auf die Kontrollgruppe. Die Dosisgruppe III

zeigte mehr Anfärbung, die ebenfalls signifikant zur Kontrollgruppe nach 6 Monaten war. Die Strahlentherapie bewirkte eine Erhöhung der Makrophagenanzahl in der Media. Eine Dosisabhängigkeit war jedoch nicht gegeben.

In der Media nahm die Anfärbung der Gruppe II nach 6 Monaten im Vergleich zum Versuchszeitpunkt nach 6 Wochen deutlich ab und war damit signifikant verringert.

3.2.7.3 Makrophagen in der Adventitia

In der Kontrollgruppe und ebenso in der Dosisgruppe I waren nach 6 Wochen keine Makrophagen zu sehen. Die Dosisgruppe II wies nur selten Makrophagen in der Adventitia auf. In der Dosisgruppe III stellten sich nach 6 Wochen nur vereinzelt Makrophagen dar, dennoch war die Makrophagenanzahl gegenüber der Dosisgruppe I signifikant erhöht. Je höher die Dosisgruppe, umso mehr Makrophagen wurden detektiert.

Nach 6 Monaten wurden in den Gruppe II und III wieder vermehrt Makrophagen detektiert. Sie waren jeweils signifikant vermehrt in Bezug auf die Kontrollgruppe, in der fast keine Makrophagen zu finden waren, und auf die Dosisgruppe I ($p=0,05$).

Sowohl nach 6 Wochen als auch nach 6 Monaten war eine dosisabhängige Zunahme der Makrophagenanzahl zu erkennen. Unterschiede zwischen den Versuchszeitpunkten gab es keine.

3.2.8 von-Willebrandt-Faktor (Endothel)

Der Nachweis des von-Willebrandt-Faktors (vWF) diente dazu, die Integrität des Endothels nachzuweisen. Ein Fehlen des vWF deutete auf einen Verlust des Endothels hin. Die Untersuchung dieses Merkmals wurde in der nativen Aorta

und im Bereich der stententhaltenden Aorta durchgeführt. Auch hier stellte wieder eine semiquantitative Skala die Grundlage für die Bewertung dar.

3.2.8.1 vWF-Nachweis am Endothel der nativen Aorta

Nach 6 Wochen zeigte sich in der nativen Aorta eine vWF-Färbung mit durchschnittlich zweifach positiven Werten. Nach 6 Monaten bestand ein ähnliches Bild in allen Gruppen. Die Anfärbung war etwas uneinheitlich, aber überall vorhanden.

3.2.8.2 vWF-Nachweis am Endothel der gestenteten Aorta

Nach 6 Wochen ergab sich im Bereich der stententhaltenden Aorta ein eindeutiger Strahleneffekt. In der Kontrollgruppe war zum Teil eine sehr starke Anfärbung vorhanden. In den Dosisgruppen verringerte sich die Anfärbung im Vergleich zur Kontrollgruppe. Eine Dosisabhängigkeit war jedoch nicht gegeben.

Im Stentbereich konnte nach 6 Monaten in allen Gruppen eine Anfärbung dargestellt werden. Diese verteilte sich jedoch in allen Versuchsgruppen von ein- bis dreifach positiv ohne dosisabhängiges Muster. Es war weder in der Kontrolle noch in den Dosisgruppen ein relevanter Endotheldefekt zu sehen.

3.2.9 Histopathologische Begutachtung

Bei der Begutachtung wurden folgende Merkmale im Präparat quantifiziert: das Ausmaß der Degeneration der glatten Muskelfasern in der Media und um die Stentstreben herum, der Grad der Fibrosierung, die Menge an thrombotischen Material, die Bildung von Verkalkungen und das Maß der Nekrose.

Die Diskrimination der Intensitäten fand von Null bis dreifach positiv statt, was eine semiquantitative Skala widerspiegelte. Die Beurteilung erfolgte an 4 verschiedenen Lokalisationen. Neben den drei Gefäßschichten wurde noch die di-

rekte Umgebung der Stentstreben untersucht. Die Einzelwerte sind im Anhang zu finden.

3.2.9.1 Degeneration von glatten Muskelfasern

Nach 6 Wochen waren in allen Dosisgruppen und der Kontrollgruppe glatte Muskelfasern degeneriert. Es stellte sich eine dosisabhängige Verminderung dieses Parameters dar. Die Dosisgruppe I zeigte mittelgradig starke Degenerationen, die zur Dosisgruppe III, mit geringer Degeneration, signifikant ($p=0,01$) erhöht waren.

In der Kontrollgruppe war nach 6 Monaten keine Degeneration von glatten Muskelzellen zu finden. Die Degeneration war in der Kontrolle signifikant geringer ausgeprägt als in der Dosisgruppe II mit $p=0,01$ oder hochsignifikant geringer als in der Dosisgruppe III mit $p=0,0003$. Die Degeneration der glatten Muskelfasern zeigte nach 6 Monaten einen dosisabhängigen Verlauf. Die Ergebnisse zeigten fast keine Degeneration in der Dosisgruppe I bis deutliche Degeneration in der Dosisgruppe III. Diese Dosis-Wirkungs-Beziehung stellte sich mit $p=0,0006$ als hochsignifikant heraus.

In den Dosisgruppen war das Ausmaß der Degeneration nach 6 Monaten geringer als nach 6 Wochen, was sich in signifikanten Unterschieden zwischen den beiden Versuchszeiträumen der Dosisgruppe I ($p=0,001$) der Dosisgruppe II ($p=0,02$) niederschlägt.

3.2.9.2 Fibrose in den Wandschichten

Nach 6 Wochen war in den Versuchsgruppen eine dosisabhängige Reduktion der Fibrose in der Media und um die Streben herum zu beobachten. Die Kontrollgruppe zeigte eine leichte Fibrose in allen Schichten. Die beiden höchsten

Ergebnisse

Dosisgruppen zeigten signifikant weniger Fibrose in der Media im Vergleich zur Dosisgruppe I. Dabei ergaben sich folgenden Signifikanzen:

Dosisgruppe I vs. Dosisgruppe II ($p=0,03$)
Dosisgruppe III ($p=0,003$)

In der Adventitia stieg nach 6 Wochen das Ausmaß der Fibrose in den höheren Dosisgruppen. Eine signifikante Dosis-Wirkungs-Beziehung war nicht gegeben. In der Kontrollgruppe fand sich nach 6 Monaten in allen Wandschichten und um die Stentstreben herum eine geringe Fibrose. Nach 6 Monaten war in den Dosisgruppen hochsignifikant mehr Fibrose vorhanden als in der Kontrollgruppe dieses Zeitraumes.

Kontrollgruppe vs. Dosisgruppe I ($p=0,0005$)
Dosisgruppe II ($p=0,0003$)
Dosisgruppe III ($p=0,0003$)

Nach 6 Monaten fand sich in der Dosisgruppe I ein signifikanter Rückgang der Fibrose in der Media ($p=0,002$) und an den Streben ($p=0,03$) im Vergleich zum Versuchszeitpunkt nach 6 Wochen.

3.2.9.3 Menge an frischem und altem thrombotischem Material

Nach 6 Wochen war die Menge an frischem thrombotischem Material in allen Versuchsgruppen uneinheitlich verteilt. In einigen Präparaten zeigte sich kein thrombotisches Material und in anderen sehr viel.

In der Kontrollgruppe wurde nach 6 Monaten kein frisches thrombotisches Material gefunden. In den anderen Gruppen wurde keine Dosisabhängigkeit beobachtet. Insgesamt zeigte sich weniger frisches thrombotisches Material als nach 6 Wochen.

Nach 6 Wochen zeigte sich in den Dosisgruppen kein Unterschied in der Menge an altem thrombotischem Material. Eine dosisabhängige Tendenz konnte nicht festgestellt werden.

Nach 6 Monaten zeigte sich in der Kontrollgruppe kein altes thrombotisches Material, da nach 6 Wochen auch schon kein frisches zu sehen war.

In den Dosisgruppen war insgesamt mehr altes thrombotisches Material zu finden als nach 6 Wochen. Eine Dosiskorrelation bestand nicht.

3.2.9.4 Verkalkung der Media und der Adventitia

Nach 6 Wochen fanden sich in der Media aller Gruppen leichte Verkalkungen. Diese folgten aber keiner signifikanten Veränderung durch die Strahlentherapie im Vergleich zur Kontrolle.

Die Kontrollgruppe zeigte nach 6 Monaten keine Verkalkungen. In den Dosisgruppen waren noch vereinzelt welche zu sehen, die aber geringer ausgeprägt waren als nach 6 Wochen.

In allen Versuchsgruppen waren in der Adventitia weder nach 6 Wochen noch nach 6 Monaten irgendwelche Verkalkungen zu finden.

3.2.9.5 Nekrosen

In den drei Gefäßschichten ließen sich nach 6 Wochen weder in den Dosisgruppen noch in der Kontrollgruppe dosisabhängige Unterschiede beobachten. In unmittelbarer Nähe der Stentstreben zeigten die Zellschichten eine dosisabhängige Veränderung. Mit zunehmender Strahlendosis vermehrten sich die Nekrosen um die Stentstreben herum.

Nach 6 Monaten war in der Kontrollgruppe in keiner untersuchten Schicht eine Nekrose nachzuweisen.

Ergebnisse

Die Dosisgruppen waren zu diesem Zeitpunkt bezüglich der Nekrose in der Intima und der Adventitia unauffällig. Um die Stentstreben herum und in der benachbarten Media zeigten sich Nekrosen, die im Verlauf des Versuches an diesen Stellen zunahmen. Dieser Effekt erfolgte aber nicht dosisabhängig.

4. Diskussion

Die Atherosklerose des Menschen stellt ein äußerst komplexes Krankheitsbild dar. Selbst die WHO konnte keine präzise Formulierung für die Ursachen dieser Erkrankung finden und nennt diese eher vage eine „variable Kombination von Veränderungen“. Die heterogene Ätiologie der Atherosklerose wurde schon teilweise aufgeklärt, die letztendliche Pathophysiologie jedoch ist im Ganzen noch unbekannt. Bis die Atherosklerose in ihren klinischen Bildern manifest wird, verstreicht eine lange Zeitperiode. Um die morphologischen Gefäßwandveränderungen zu erforschen, die die Atherosklerose charakterisieren, sind lange epidemiologische Studien notwendig, die jedoch nicht alle Einflussgrößen aufgrund von unterschiedlichen Lebensumständen und Ernährung klären können. Mittels epidemiologischer Studien konnten bis jetzt und können immer noch weitere Erklärungen über die Zusammenhänge zwischen den Risikofaktoren und der Prävalenz der Arteriopathien bringen. Eine unvollständig aufgeklärte Pathophysiologie behindert jedoch alle differenziert einwirkenden Therapieversuche. Die Atherogenese kann am Menschen allein nicht erforscht werden. Es bedarf Tiermodellen und Versuchsanordnungen, in deren Verlauf möglichst viele Einflussfaktoren ausgeschlossen werden können, um Präventiv- und Therapiemaßnahmen evaluieren zu können. Um zum Beispiel Aussagen über die Plaquezusammensetzung und deren zellulärer Bestandteile zu jedem Entwicklungszeitpunkt treffen zu können, ist man weitgehend auf Tiermodelle angewiesen.

Tiermodelle sind bereits der zweite Schritt bei der Etablierung einer Therapie. In Tiermodellen werden komplexe Zusammenhänge mehrerer Parameter auf das Krankheitsbild überprüft. Zuvor sollten aber für jede Therapie Einzelversuche gemacht werden, die die Auswirkungen eines einzelnen Parameters aufdecken. Diese Vorversuche nennt man in-vitro-Modelle. Auch in dieser Arbeit wurde ein Versuch im in-vitro-Modell durchgeführt. Er diente dazu, die Auswirkung der Beschichtung des Stents auf dessen Thrombogenität zu evaluieren. Eine deutli-

che zusätzliche Aktivierung des Gerinnungssystems durch die Beschichtung hätte vor der Anwendung im Tierversuch weitere Modifikationen der Oberflächenbeschichtung nötig gemacht.

4.1 in-vitro-Versuch - Thrombogenitätsuntersuchung

Verändert die Beschichtung der Stents mit Rhenium¹⁸⁸ die Stentoberfläche so, dass einer erhöhte Thrombogenität daraus resultiert?

4.1.1 Chandler-loop

Der modifizierte Chandler-loop ist ein vielverwendetes in-vitro-Modell zur Untersuchung der Thrombogenität von Stents (17). Der Vorteil des modifizierten Chandler-loops liegt darin, dass ein aktiver Pumpmechanismus, der zu einer Aktivierung der Thrombozyten führen könnte, vermieden wird. Die passive Blutbewegung bei einer dem Körper nachempfundenen Temperatur von 37°C und die mit Heparin beschichteten Schläuche verhindern eine unspezifische Hintergrundaktivierung (78). Dadurch kann eine genauere Aussage über die Gerinnungsaktivierung durch die Stents getroffen werden.

4.1.2 Thrombogenität

Um die Aktivität des Gerinnungssystems zu beurteilen, wurden drei Parameter ausgewertet und gemeinsam betrachtet. Darunter fiel die Thrombozytenzahl, da ihre Abnahme die Bildung eines Thrombus anzeigt und die Thrombozyten die Gerinnungskaskade des intrinsischen Systems aktivieren. Als zweiter Parameter wurde das von aktivierten Thrombozyten aus den Alpha-Granula ausgeschüttete β -Thromboglobulin (β -TG) bestimmt. β -TG ist ein sehr sensitiver Wert.

Bei der Bewertung ist allerdings darauf zu achten, dass er beispielsweise durch die Blutgerinnung unspezifisch erhöht sein kann. Der letzte verwendete Parameter war der Thrombin-Anti-Thrombin-Komplex (TAT). Er setzt sich zum Teil aus Thrombin zusammen und ist ein Gerinnungsinhibitor, der nach Gerinnungsaktivierung auftritt. Der TAT wird im klinischen Alltag zum Nachweis von thrombembolischen Ereignissen verwendet und hat sich als Marker einer gesteigerten Gerinnungsaktivierung bewährt.

Es konnte in einigen klinischen Studien gezeigt werden, dass nach einer antithrombotischen Therapie eine deutliche Verringerung der akuten Gefäßverschlüsse und der Restenose auftraten (13). Dies lässt darauf schließen, dass die Thrombogenität der Stents einen Einfluss auf die sekundären Offenheitsraten nach PTA und Stentimplantation hat (18). Neben der antithrombotischen medikamentösen Therapie besteht der zweite Ansatz darin, die Thrombogenität der Stents selbst möglichst gering zu halten.

Neben Versuchen die Stents mit antithrombotischen Medikamenten zu beschichten, wie z.B. Hirudin, Fibrin oder Heparin (75), gibt es auch Ansätze, die Stents mit Polymeren zu versehen. In einer Studie von Fischell et al. wurden 6 verschiedene Polymer-Beschichtungen untersucht (28). Dabei stellte sich heraus, dass sie eine erhöhte Aktivierung des Gerinnungssystems auslösen, was unter anderem auch an der unregelmäßigen Auftragung der Polymere und einer zu dicken Schicht lag. Der Körper reagiert auf diese Polymere mit einer leichten Entzündungsreaktion, um diese abzubauen. Dabei wandern dieselben Zellen in das Gewebe um den Stent ein, die auch für das massive Wachstum der Neointima verantwortlich sind. Der Versuch, eine antiinflammatorische Therapie via eines beschichteten Stents zu applizieren, schlug fehl. Eine andere Arbeitsgruppe konnte zeigen, dass z.B. Stents mit einer besonders glatten Oberfläche nach Elektropolishing eine geringere Thrombogenität aufweisen als unpolierte Edelstahlstents (73). Auch die Architektur des Stents und seine Länge haben Einfluss auf sein thrombogenes Verhalten (11, 32).

In diesem Versuch sollte nun geklärt werden, ob die Beschichtung mit Rhenium¹⁸⁸ zu einer erhöhten Thrombogenität des Stents führte. Im Vollblut vor Stentkontakt waren 233×10^3 Thrombozyten pro μl Blut nachgewiesen worden. Dieser Wert entspricht dem mittleren Normwert eines gesunden Erwachsenen, der zwischen $150 \times 10^3/\mu\text{l}$ und $350 \times 10^3/\mu\text{l}$ liegen kann (63). Durch den Kontakt mit den endovaskulären Stents verringerte sich die Anzahl der Thrombozyten um 84% bei den unbeschichteten und um 78% bei den beschichteten Stents. Dies ließ sich auf eine Adhäsion der Plättchen an die Fremdoberfläche des Stents und des Schlauchmaterials zurückführen. Derselbe Effekt zeigte sich schon in Versuchen mit heparinbeschichteten Stents (90). Auch in den elektronenmikroskopischen Bildern war diese Adhäsion von Thrombozyten zu sehen. Umgekehrt zur Plättchenanzahl verhielt sich das β -TG, dessen Menge bei Plättchenverbrauch und deren Aktivierung stieg. Ebenso stiegen die Werte für TAT um ein Vielfaches, wie schon von einigen Autoren beschrieben wurde (12, 78). Dies deckt sich auch mit den hier gewonnenen Ergebnissen. Im Vergleich zur Kontrolle stiegen die TAT-Werte um 18033% im unbeschichteten und um 10567% im beschichteten Stent. Beim beschichteten Stent war also weniger TAT zu finden gewesen als beim unbeschichteten. Daraus kann man schließen, dass weniger Thrombin gebildet wurde und die Gerinnungsaktivierung durch die beschichteten Stents geringer als durch die unbeschichteten ausfiel.

Signifikante Unterschiede zwischen den Stents stellten sich bei allen drei untersuchten Parametern nicht heraus, was dafür sprach, dass durch die gewählte Rheniumbeschichtung keine überdurchschnittliche Aktivierung des Gerinnungssystems im Vergleich zu den handelsüblichen endovaskulären Stents ausgelöst wurde.

Dieser Versuch zeigte, dass die Beschichtung mit Rhenium¹⁸⁸ keine höheren thrombogenen Risiken barg als normale Stents. Dennoch darf nicht auf eine Thromboseprophylaxe verzichtet werden, da die Grundaktivierung durch den Stent immer noch vorhanden ist. Die Prophylaxe mit Aspirin ist Standard, wobei

neuere Studien von Neumann et al. (54) zeigen, dass eine Kombination von Aspirin und Ticlopidin noch bessere Resultate ergibt.

Zusammenfassend lässt sich sagen, dass durch die Stents eine deutliche Aktivierung der Gerinnung stattfindet. Die hier gewählte Beschichtung zeigt jedoch keine erhöhte Thrombogenität durch ihre rauere Oberflächenveränderung. Somit ist kein Ausschluss dieses beschichteten Stents für eine in-vivo-Testung im Tier oder auch eine klinische Anwendung gegeben.

4.2 in-vivo-Versuch - Restenoseprophylaxe

4.2.1 Tiermodell

Zur Erforschung unterschiedlicher Ansätze in der Restenoseprophylaxe ist es wichtig, dass standardisierte Verfahren angewendet werden, um atherosklerotische Plaques in den Tieren zu erzeugen. Die Verletzungsmodelle der arteriellen Gefäße werden je nach Anzahl der Arbeitsschritte in einfach verletzende und zweifach verletzende Modelle (91) eingeteilt.

4.2.1.1 Ballondenudation und Cholesterindiät

Die Denudation des Endothels mittels eines Ballons und die Schädigung der Media mit oder ohne folgende Cholesterindiät ist ein einfach verletzendes Modell, da ein Neointimawachstum in einer ehemals gesunden Arterie stattfindet (76). Diese Methode wurde verwendet, da die Möglichkeiten einer mit Rhenium¹⁸⁸-beschichteten Gefäßendoprothese auf die in-stent-Restenose mit intimaler Proliferation nach einer initialen Verletzung evaluiert werden sollte. Dazu erhielten die Tiere eine 0,5%ige Cholesterindiät für die Dauer von 28 Tagen vor dem Eingriff. Um lipidreiche atherosklerotische Plaques nach der Gefäßwand-

schädigung bilden zu können, mussten die Serumcholesterinspiegel zum Interventionszeitpunkt ausreichend hoch sein. Dieses Verfahren zur Erzeugung von Plaques wurde von Baumgartner (9) initiiert und von verschiedenen Untersuchern unter anderem auch von Tepe et al. evaluiert (76, 79).

Es konnte in weiteren Studien gezeigt werden, dass Kaninchen bei einer alleinigen cholesterinreichen Diät auch ohne eine Gefäßintervention atherosklerotische Plaques entwickeln (7, 52). Außerdem wird durch die Hypercholesterinämie das Ausmaß der Atherosklerose beeinflusst (42). Die zusätzliche Verletzung der Neointima beschleunigt und verstärkt die Atherosklerosebildung. Folgerichtig wurde ein Tier aus Dosisgruppe I mit der vorgesehenen Lebensdauer von 6 Wochen aus dem Versuch ausgeschlossen, da es im Vergleich zu den anderen Tieren einen zu niedrigen Serumcholesterinspiegel aufwies. Die Höhe an Cholesterin im Serum zum Zeitpunkt der Ballondenudation und der Stentimplantation ist also mit ausschlaggebend für den weiteren Versuchsverlauf. Das kann zur Folge haben, dass das Tier nach der Verletzung keine adäquate Plaque im Vergleich zu den anderen Tieren bildet, da ihm das Cholesterin dazu fehlt. Ein Ausschluss war notwendig, da der Cholesterinspiegel bei diesem Tier bei nur 756 mg/dl lag. Der Serumcholesterinspiegel in allen anderen Versuchsgruppen lag bei etwa 1500 mg/dl, was einer Erhöhung um das 100-fache gegenüber den Normwerten entsprach.

Die Fütterung mit cholesterinhaltiger Nahrung wurde bis zum Interventionstag weitergeführt. Danach bekamen die Tiere wieder Normalfutter. Eine weitere Fütterung mit Cholesterin hätte die atherosklerotischen Veränderungen noch deutlicher gemacht, aber die Ergebnisse der Versuchsgruppen zu den beiden Zeitpunkten 6 Wochen und 6 Monaten wären nicht mehr vergleichbar gewesen, da die Langzeitgruppen unverhältnismäßig länger andauernden und höheren Cholesterinspiegeln im Serum ausgesetzt gewesen wären.

4.2.2 Perkutane transluminale Angioplastie - PTA

Die in den letzten Jahren etablierte perkutane transluminale Angioplastie (PTA) stellt neben der Bypassoperation die Standardtherapie der atherosklerotisch bedingten arteriellen Gefäßerkrankungen dar (35). Das Komplikationsrisiko der PTCA ist geringer als das einer Bypassoperation der Koronarien, da der Eingriff weniger invasiv ist. Die Ballonangioplastie ist preisgünstiger in der Durchführung als eine Bypassoperation (89). Über einen betrachteten Zeitraum von acht Jahren unterscheidet sich die Überlebensrate zwischen der PTA und einer Bypassoperation nicht signifikant (45).

Bei der PTA lassen sich gute primäre Ergebnisse erreichen und die Patienten sind sofort danach symptomfrei. Akute Verschlüsse der Arterien während oder kurz nach dem Eingriff treten bei PTCA in ca. 0,5% der Fälle auf (72). Drei Ursachen können zum Verschluss führen: der elastic-recoil - elastische Rückstellkräfte des arteriellen Gefäßes - unmittelbar nach der Aufdehnung, eine Dissektion der Gefäßwand nach extremem Schertrauma, oder die akute Thrombose.

4.2.2.1 Thrombose

Nebeneffekte der intravasalen Dilatationstherapie sind die akute, subakute und die späte Thrombose. Akute Thrombosen treten innerhalb von 24 Stunden nach der Intervention auf. Als subakut wird die Thrombose beschrieben, die nach 24 Stunden bis zu 30 Tagen auftritt. Die späte Thrombose ist durch ihr Auftreten 30 Tage nach der Intervention charakterisiert (22, 49, 84, 92).

Die akute Thrombose kann durch den Gefäßschaden nach Dilatation oder die veränderten Blutflussgegebenheiten bedingt sein (74). Um diese zu verhindern, ist beim Menschen periinterventionell und prophylaktisch ein antithrombotisches Regime mit Aspirin etabliert und neuere Studien empfehlen sogar noch zusätzlich eine Kombination mit Ticlopidin (54, 81).

Berichte über Spätthrombosen nach konventionellen Eingriffen an den Koronararterien sind rar (84). Zur Prophylaxe empfehlen einige Autoren die Throm-

bozytenaggregationshemmer, wie z.B. Clopidogrel, über einen längeren Zeitraum zu verabreichen (5, 19, 84).

Es ist essentiell eine Thrombose zu verhindern, denn bei Thrombusanlagerung schütten die Thrombozyten Wachstumsfaktoren aus, die glatte Muskelzellen zum Einwandern in die Intima bewegen. Die glatten Muskelzellen beginnen dort zu proliferieren und produzieren auch extrazelluläre Matrix. Dieser multifaktorielle Prozess führt zu einer Hyperplasie der Neointima und zur Restenose, wie diverse Studien zeigen (25, 53, 60, 91).

Die Tiere in diesem Versuchsaufbau erhielten vor und nach der Intervention Acetylsalicylsäure und Heparin. Bei allen Tieren konnte ein akuter Gefäßverschluss verhindert und die Bildung eines adhärenen Thrombus vermindert werden. Nach 6 Monaten fanden sich in den Dosisgruppen dennoch Reste an altem thrombotischem Material. Die Menge an lumenalem Thrombus nahm mit steigender Strahlendosis zu. Es lässt sich die Hypothese aufstellen, dass durch die Strahlung das Risiko einer Thrombose erhöht wird, möglicherweise aufgrund einer Zerstörung des Endothels. Es ist erwünscht, dass sich das Endothel regeneriert, und die Stentstreben und die verletzten Stellen des Gefäßes wieder bedeckt. Dieses Wachstum wird durch die applizierte Strahlung eingeschränkt, so dass die Reendothelialisierung reduziert stattfindet. Eine strahleninduzierte Reduktion des Endothels, bzw. des nachgewiesenen vWF, konnte in diesem Versuch nach 6 Wochen bestätigt werden im Vergleich zur Kontrollgruppe. Nach 6 Monaten war dieser strahlenabhängige Effekt nicht mehr vorhanden. Damit konnte gezeigt werden, dass der Stent nach 6 Monaten in die Gefäßwand mit eingebaut war und nicht als ständig thrombogen wirkendes Material im direkten Kontakt mit dem Blut verblieb. Durch eine solch mangelnde Integration des Stents kann es zu einer Spätthrombose kommen. Die intravaskuläre Strahlentherapie war in vorangehenden Versuchen folglich durch das Auftreten einer subakuten Thrombose limitiert. Je nach Studie trat sie nach der Brachytherapie in 6 bis 14% der Fälle auf (82). Durch eine Verlängerung der thrombozytenaggregationshemmenden Medikamente konnte die Häufigkeit des

Auftretens verringert werden (83, 86). Diese Ergebnisse beziehen sich auf die intravasale Brachytherapie. Im Gegensatz zu ihr scheint die subakute Thrombose bei der stentgestützten Strahlentherapie (mit P^{32}) weniger häufig aufzutreten (1). Auch eine Kombination von Clopidogrel und Aspirin reduziert das Auftreten der subakuten Thrombose, wenn sie bis zum 30. Tag nach Stentimplantation verabreicht wird (10). Die Tiere dieser Studie erhielten aufgrund dieser Ergebnisse über den ganzen Versuchszeitraum hinweg eine thrombozytenaggregationshemmende Therapie mit Aspirin, initial noch zusätzlich Heparin.

4.2.3 Restenose

Einer der Gründe für die Restenose liegt darin, dass die PTA kein atraumatisches Verfahren darstellt. Die Aufdehnung einer atherosklerotisch verengten Arterie bringt immer eine Verletzung der Gefäßwand mit sich. Erstens wird die atherosklerotische Plaque in die Gefäßwand hineingedrückt und zweitens das komplette Gefäß aufgedehnt, wobei massive Scherkräfte wirken, die das Endothel und die Media zerstören können. Als Folge davon kann sich der elastic-recoil einstellen, die Arterie hat das Bestreben wieder auf ihre ursprüngliche Größe zurückzufallen (38).

Mehrere Untersucher (91) definieren drei Phasen, in denen das arterielle Gefäß auf die Angioplastieverletzung reagiert. Die erste Phase ist die akute mit der Bildung von Thrombus und Inflammation. Die zweite Phase wird als subakut beschrieben und besteht aus einer Anhäufung von Zellen als Ergebnis der Proliferation und Migration auf einen inflammatorischen Reiz. In der dritten Phase wird auf chronischem Wege versucht, ein zusammenhängendes Gewebe aus den losen Einzelzellen zu produzieren.

4.2.4 Stentimplantation

Die Kurzzeitergebnisse nach PTA sind viel versprechend. Nach drei bis vier Monaten jedoch zeigen sich zu einem großen Teil angiografisch und klinisch wieder Zeichen einer Stenose. Mit dem Ziel die mittel- und langfristigen Ergebnisse zu verbessern, wurden Gefäßendoprothesen, so genannte Stents, implantiert. Die Funktion des Stents ist es hierbei den elastic recoil zu verhindern, indem das Gefäß durch das Metallgeflecht dauerhaft aufgehalten wird. Es gibt viele Studien, in denen gezeigt werden konnte, dass die Implantation eines Stents das Ergebnis einer PTA deutlich verbessert (38, 74).

Durch die Stentimplantation und den verbleibenden Fremdkörper Stent jedoch wird die Neointimabildung verstärkt (39). Der Stent wiegt diesen nachteiligen Effekt dadurch wieder auf, dass durch seine Implantation das Gefäßlumen um ca. 10 - 20% überdilatiert wurde. Die vermehrte Intimabildung wird durch diesen Lumengewinn kompensiert, so dass die Ergebnisse immer noch günstiger sind, als nach PTA. Zu Beginn wurde die Implantation von Stents nur zögerlich und unter strengen Indikationsstellungen durchgeführt. Die Implantation von Stents stellte die Therapie der Wahl bei primär nicht erfolgreicher PTA bei einer akuten Thrombose, der symptomatische Arterienwanddissektion und bei Restenose der bereits dilatierten Arterien dar. Mittlerweile ist die Indikation weiter gestellt, und es werden auch primäre Stentimplantationen vorgenommen. Die Rate an koronar implantierten Stents liegt in Deutschland bei bis zu 60%.

Als weiteren Ansatz zur Reduktion der Intimaproliferation nach Stentimplantation wurde, neben dem kompensatorischen geometrischen Lumengewinn infolge des Stents, eine positive Wirkung von mit Medikamenten beschichteten Stents nachgewiesen (71). Die Stentbeschichtungen werden in zwei Gruppen eingeteilt: einmal die gewebeverträglichen Materialien wie Polymere, Gold (44) oder Carbon und zum anderen die „drug-eluting“ Stents mit Medikamenten, wie Antikoagulantien, Kortikosteroiden oder antimittotischen Stoffen, wie Rapamycin (7, 26, 47).

Tepe et al. untersuchten Tantal-Stents, die mit Polyethylacrylat / Polymethylmethacrylat beschichtet waren. Wegen der erhöhten Thrombogenität der Beschichtung waren fünf von sechs Stents trotz intravenöser Antikoagulation innerhalb von drei Tagen okkludiert (77).

Rogers et al. konnten zeigen, dass die Beschichtung des rostfreien Stahlstents mit inerten Polymeren die Thrombose verhindern kann, aber nicht die Entwicklung einer Neointima. Außerdem stellten sie fest, dass die Thromboserate nach Reduktion der Stentstreben-Überkreuzungsstellen um 69% sank (59).

Die Daten der Versuche mit Sirolimus beschichteten Stents sind recht positiv. Sirolimus ist das Makrolid-Antibiotikum Rapamycin, welches starke antiproliferative Effekte auf glatte Muskelzellen hat (7). Klugherz et al. konnten im Kaninchenmodell eine dosisabhängige Verminderung der Neointimahyperplasie zeigen (47). Diese Daten sind nur in einem Kurzzeitversuch evaluiert. Die klinische Studie RAVEL verglich Sirolimus beschichtete Stents mit unbeschichteten Stents an 238 Probanden. Hier zeigte sich nach einem Jahr, dass kein Proband der Therapeutikumgruppe eine Restenose zeigte (8, 72).

Hehrlein et al. konnten im Tiermodell zeigen, dass die Implantation eines Stents in die Koronarien vorteilhaft ist gegenüber der PTCA, was das Auftreten einer Restenose angeht (38). Ebenso ergaben die ersten größeren klinischen Studien, STRESS (31) und BENESTENT I (67), dass die Restenoserate nach Stentimplantation im Verlauf eines halben Jahres geringer war als nach alleiniger Angioplastie. Weiterführende Studien, wie z.B. BENESTENT II, untersuchten diesen Sachverhalt noch zu späteren Zeitpunkten (50, 68). Der klinische Vorteil der Patienten mit Stentimplantation blieb bis zu einem ganzen Jahr bestehen. Witkowsky et al. konnten in einer randomisierten Studie zeigen, dass Patienten nach zwei Jahren immer noch von der Stentimplantation profitierten und zwar in dem Sinne, dass sie signifikant weniger Zweit- und Folgeeingriffe hatten als die Patienten, die mit einer PTA behandelt wurden (93).

4.2.5 In-stent-Restenose

Nach längerer Verweildauer von Stents im Gefäß zeigt sich wieder eine Restenose, hier eine in-stent-Restenose, d.h. ein Neointimawachstum im Bereich des stententhaltenden Gefäßes. Die in-stent-Restenose entsteht vergleichbar der Restenose nach PTA, wobei durch den Stent zwar der elastic recoil ausgeschlossen, eine Intimaproliferation jedoch induziert wird. Insbesondere die histologischen Veränderungen sind ähnlich. Im Stent entsteht erneut eine Neointimahyperplasie, die durch die Proliferation von glatten Muskelzellen und der Anhäufung von extrazellulärer Matrix gekennzeichnet ist. Die Verschlüsse nach Stentimplantation treten mit 25% (31, 67) seltener auf, als die Wiederverschlüsse nach PTA. Am häufigsten ist die in-stent-Restenose im Zeitraum von drei bis sechs Monaten nach der Stentimplantation zu beobachten. Nach Ablauf von 12 Monaten ist das Neu-Auftreten der in-stent-Restenose äußerst selten (24).

Die optimale Therapie zur Behandlung der in-stent-Restenose ist noch nicht gefunden. Es wurden einige perkutane Interventionstechniken im Stentbereich verwendet, wie die PTCA, die Rotablation, Lasertherektomie und die zusätzliche Stentimplantation im schon gestenteten Bereich. Nur letztere führte zu einem befriedigenden Ergebnis, da durch die Stentimplantation wieder die ursprüngliche Lumenweite erreicht werden konnte (4). Trotz perkutaner Interventionen entwickelte sich am selben Ort eine in-stent-Rerestenose mit einer Häufigkeit von 19 - 83% (55).

Als Lösungsansätze, um die vermehrte Neointimabildung zu verhindern, wurden Stents mit antiproliferativer Beschichtung, wie oben schon beschrieben, verwendet oder ein Stent in Kombination oder mit einer anschließenden Strahlentherapie implantiert.

4.2.6 Brachytherapie

Die Therapie mit radioaktiver Bestrahlung erweiterte den großen Rahmen an Bemühungen zur in-stent-Restenoseprophylaxe. Wie oben schon beschrieben,

konnte die Wirkung von antimetabolischen Substanzen nachgewiesen werden (71). Auch die Strahlentherapie hat einen antimetabolischen Effekt als Wirkungsprinzip, indem die einzelnen Zellen in ihrem Zellzyklus gestört werden.

Nachdem die Behandlung der in-stent-Restenose mit mechanischen Mitteln unbefriedigende Ergebnisse brachte, wurde als Lösungsansatz Strahlung an der Stelle der in-stent-Restenose appliziert.

Im after-load-Verfahren wurden radioaktive Isotope mittels eines Ballons oder eines Drahtes direkt in die Umgebung des Stentbereichs gebracht und die Strahlentherapie somit in gleicher Sitzung wie die PTA oder die Stentimplantation durchgeführt. Nach dem Bestrahlungszeitraum wurde die Quelle wieder entfernt und die Therapie war abgeschlossen. Durch die Art der Applikation konnte die Abgabe der Strahlung variiert werden. Die Strahlung kann durch radioaktive Drähte oder mit radioaktiven Flüssigkeiten gefüllte Ballons vor Ort gebracht werden. Die applizierte Energie wird durch die Auswahl des Isotops und seiner Dosierung verändert.

Waksman et al. konnten zeigen, dass Patienten mit einer in-stent-Restenose durch eine Therapie mit Yttrium⁹⁰ im after-load-Verfahren profitierten (85). In der WRIST-Studie konnte bewiesen werden, dass die Therapie mit γ -Strahlung (Iridium¹⁹²) die Restenose im Vergleich zum Placebo signifikant verringerte (87). Auch Studien mit gasgefüllten Xenon¹³³- und mit gelöstem Rhenium¹⁸⁸-gefüllten Kathetern bestätigten, dass die Restenose im Gefäß verringert werden kann (5, 40).

Die Brachytherapie hat auch Limitationen. Darunter fällt die Spätthrombose, die nach Hochdosisbestrahlung häufiger auftritt (49, 55, 84). Die Zahlen des Auftretens der Spätthrombose schwanken zwischen 6% und 14% (82). Das Auftreten der Spätthrombose lässt sich jedoch durch eine verlängerte Therapie mit Thrombozytenaggregationshemmern vermindern (5, 19, 84). Als weitere Limitation ist der hohe Personal-, Material- und Kostenaufwand zu nennen. Die erste formale Studie von Cohen et al. verglich die intrakoronare Brachytherapie mit der Standardtherapie bei in-stent-Restenose. Cohen et al. konnten zeigen, dass

die initialen Kosten der Brachytherapie ungefähr um 4100\$ und die Kosten nach einem Jahr immer noch um 1800\$ erhöht waren im Vergleich zur Standardtherapie (21). Dafür machten die Untersucher vor allem die Spätthrombose mit ihren Folgekosten verantwortlich. Die zusätzlich notwendig gewordene medikamentöse Therapie barg jedoch auch Zusatzkosten.

4.2.6.1 β - versus γ -Strahlung

In der Brachytherapie wurden diverse Isotope und Elemente verwendet, sowie deren Wirksamkeit nachgewiesen (24). Es stellt sich nun die Frage, welche Strahlung die vorteilhaftere ist und deswegen genutzt werden sollte. β -Strahlung, die nicht so weit ins Gewebe vordringt, oder γ -Strahlung, die durch die hohe Reichweite auch noch andere Gewebe außerhalb des Zielgefäßes bestrahlt. Wegen der großen Penetrationstiefe sind aufwändige Sicherheits- und Abschirmmaßnahmen für Personal und Patienten notwendig (56). Die β -Strahlung hat eine kleinere Penetrationstiefe, so dass die nötigen Schutzmaßnahmen geringer ausfallen. Schwierigkeiten ergeben sich bei der Applikation. Der β -Strahler muss exakt im Gefäß zentriert sein, um überall die gleiche Dosis zu verteilen. Zudem zeigen sich noch Dosisverluste durch die Abschirmung durch das Stentmaterial oder Kalkplaques (40).

γ -Strahler haben neben dem aufwändigen Strahlenschutz das Problem, dass sie teuer und schwer verfügbar sind. Die hohen Aktivitäten, die für die nur begrenzt vorhandene Bestrahlungszeit von Nöten sind, sind nicht erhältlich oder unpraktikabel.

In der Brachytherapie werden im Moment unter anderem Iridium¹⁹², Yttrium⁹⁰, Xenon¹³³ und Rhenium¹⁸⁸ verwendet. Der erste ist ein reiner γ -Strahler, Yttrium ist ein β -Strahler, und die letzten beiden senden beide Strahlungen aus. Bevor die Isotope zur Therapie an Tieren oder dann an Menschen verwendet wurden, konnte zuerst in in-vitro-Studien gezeigt werden, dass ein β -Strahler die Proliferation und Migration von glatten Muskelzellen hemmt (30). In der BERT Studie

konnte an 20 Probanden gezeigt werden, dass die Therapie mit einem β -Strahler zur intrakoronaren Bestrahlung nicht nur machbar und effektiv, sondern auch eine sichere Methode ist, was den Strahlenschutz aller Beteiligten an der Therapie betrifft (46). In allen Studien konnte die Wirksamkeit der verschiedenen Strahlensorten bestätigt werden (5, 40, 85, 87). Ein deutlicher Vorteil einer Strahlenart konnte nicht ermittelt werden. Das hier im Versuch verwendete Isotop des Rhenium ist ein β - und ein γ -Strahler und enthält somit die beiden bisher äquivalenten Strahlenarten. Rhenium¹⁸⁸ hat eine geringe Halbwertszeit, ist leicht zu generieren und hat den Vorteil anderen Isotopen gegenüber, dass es nicht in den Knochen eingebaut wird, sondern über die Nieren ausgeschieden wird (34). Die Biokompatibilität ist ein weiterer positiver Aspekt dieses Isotops.

4.2.7 Radioaktive Stents

Nachdem keine der Strahlenarten zu favorisieren ist, besteht als weitere Möglichkeit, die technische Applikation der Strahlung zu variieren. Neben den katetergestützten after-load-Verfahren stellt sich die Frage, wie man die Strahlentherapie noch effizienter gestalten könnte. Um optimalere Ergebnisse zu erhalten, wäre eine längerdauernde Therapie im Gefäß möglicherweise wünschenswert, da die intravasale Brachytherapie zeitlich beschränkt ist. Als ortsständiges Medium sind die Stents ideal gelegen und bieten als Verursacher der Nebenwirkung Neointimaproliferation auch gleichzeitig die Möglichkeit Träger der Therapiesubstanz zu sein. Zur andauernden Therapie sind schließlich die implantierten Stents selbst radioaktiv beschichtet worden. Idealerweise kann durch den radioaktiv beschichteten Stent eine geringe Dosis über eine längere Zeitspanne, die durch die Halbwertszeit definiert ist, appliziert werden. In der Akutphase, in der sich das Gefäß vom gesetzten Schaden der Expandierung wieder regeneriert, muss die Strahlendosis adäquat hoch sein, um die Restenose zu verhindern.

Die initialen Ergebnisse mit der Implantation von radioaktiven Stents liegen mit β -Strahlern vor. Eine Reduktion der Neointimafläche konnte in verschiedenen Tiermodellen, unter anderem auch in weißen Neuseelandkaninchen, nachgewiesen werden (14, 37).

In diesem Versuch sollte die Wirkung von Rhenium¹⁸⁸-dotierten Stents auf die Neointimaproliferation in Bezug auf die Restenose und den edge-effect geprüft werden, vor dem Hintergrund, dass Rhenium¹⁸⁸-eine kürzere HWZ, eine höhere Energie und sowohl β - als auch γ -Strahlung aufweist.

4.2.7.1 Neointimainhibition durch radioaktive Stents

Kann die Therapie mit Rhenium¹⁸⁸-beschichteten Stents die Restenose reduzieren, besteht eine Dosisabhängigkeit und kann der mögliche positive Effekt auch nach längerer Zeit gehalten werden?

Durch die Therapie mit Rhenium¹⁸⁸-dotierten Stents zeigte sich nach sechs Wochen eine deutliche Verringerung der Neointimafläche. Es stellte sich eine dosisabhängige Abnahme des Neointimawachstums im Gegensatz zur Kontrollgruppe heraus. In der höchsten Dosisgruppe war am wenigsten Neointimafläche zu detektieren. Dies beweist auch die von anderen Untersuchern beschriebene effektive Wirkung der Bestrahlung nach 6 Wochen. Darunter fallen die Ergebnisse von Farb et al. und Hehrlein et al. (27, 37). Beide Untersucher implantierten P³²-dotierte Stents in die Iliacalgefäße von weißen Neuseelandkaninchen. Sie stellten ebenfalls eine dosisabhängige Reduktion des Neointimawachstums durch den β -Strahler fest.

Carter et al. implantierten P³²-beschichtete Stents in die Koronarien von Schweinen. Nach 28 Tagen konnte eine Reduktion des Neointimawachstums nachgewiesen werden (14).

Im Gegensatz zu den Kurzzeitergebnissen wird die Datenlage bei längeren Studien kontrovers diskutiert. Hehrlein et al. stellten nach 12 Wochen fest, dass das Neointimawachstum dosisabhängig inhibiert wurde. Dies konnten sie jedoch nur für die hohe Dosisgruppe von 13 μCi nachweisen. Mit einer Dosierung von 4 μCi kam es zu einem vermehrten Neointimawachstum, welches im Ausmaß mit dem der Kontrollgruppe vergleichbar war (37). Daraus könnte abgeleitet werden, dass eine kumulativ höhere Dosis von Vorteil ist.

Schulz et al. implantierten radioaktive Gold-Stents (Au^{198}) in die Koronarien von Schweinen. Nach 3 Monaten zeigte sich, dass eine Vermehrung der Neointima in den Dosisgruppen im Vergleich zur Kontrollgruppe aufgetreten war (65). Die Ergebnisse jener Studie stehen im Gegensatz zu den vorliegenden Rhenium¹⁸⁸-Daten, sowie den Ergebnissen von Farb et al. und denen von Hehrlein et al. (27, 37). Mögliche Ursachen für die unterschiedlichen Ergebnisse bei Schulz et al. sind die fehlende thrombozytenaggregationshemmende Therapie im Versuchsaufbau und die Tatsache, dass die Stents goldbeschichtet waren. Kastrati et al. hatten in einer Studie ohne radioaktive Beschichtung gezeigt, dass der Goldstent selbst eine verstärkte Neointimaproliferation verursacht (44). Diese Limitationen sind bei der Beurteilung der Studie von Schulz et al. zu beachten.

Im Gegensatz zum Schweinmodell war im Kaninchenmodell nach drei Monaten von mehreren Untersuchern (27, 37) eine deutliche Reduktion der Neointima in der höchsten Dosisgruppe zu verzeichnen. Dies zeigt auf, dass die Tiermodelle unterschiedlich auf die endovaskuläre Bestrahlung mittels eines Stents reagieren (29). Neben den Unterschieden, die durch die Spezies selbst entstehen, liegt die Differenz der Ergebnisse sicher auch an den Lokalisationen, an denen die Stents implantiert wurden. Die Koronararterien zeigen ein anderes Verhalten als die peripheren Arterien, ebenso differieren die Iliacalgefäße und die infrarenale Aorta.

Die Langzeituntersuchungen von Hehrlein et al. sind mit den Ergebnissen des Rhenium¹⁸⁸-Versuchs am besten zu vergleichen, da dasselbe Tiermodell ver-

wendet wurde, mit den Unterschieden, dass in der Rhenium¹⁸⁸-Studie eine Cholesterinfütterung stattfand und der Stent in der Aorta implantiert wurde (37). Nach 6 Monaten blieb die dosisabhängige Reduktion der Neointimafläche bestehen. Die Dosis-Wirkungs-Beziehung war jedoch nicht mehr so ausgeprägt wie nach 6 Wochen. Die hohen Dosisgruppen hatten im Vergleich zu den anderen Gruppen rasch und vermehrt an Neointimafläche zugelegt. Die Neointimafläche in den hohen Dosisgruppen war geringer als in der Kontrollgruppe.

Nach 6 Monaten zeigten Carter et al. in den Koronarien von Schweinen eine signifikante Erhöhung der Neointimafläche in den Dosisgruppen im Vergleich zur Kontrollgruppe (15). Jene Ergebnisse stehen im Gegensatz zu den hier erhobenen. Die Unterschiede könnten neben dem anderen Tiermodell daraus resultieren, dass in diesem Versuch ein anderes radioaktives Element verwendet wurde. Rhenium¹⁸⁸ hat im Vergleich zu P³² eine deutlich kürzere Halbwertszeit nämlich nur 0,7 Tage, P³² besitzt eine HWZ von 14,3 Tagen. Abweichend voneinander ist zusätzlich die Eindringtiefe der Isotope. Rhenium¹⁸⁸ hat in einer Tiefe von 2,43 mm etwa 60% seiner Energie abgegeben, P³² bereits nach ca. 1,85 mm. Durch die größere Tiefenwirkung wird durch Rhenium¹⁸⁸ die Adventitia in größerem Maße als durch P³² mittherapiert. Allein diese ungleichen Eigenschaften der beiden β -Strahlung-emittierenden Isotope könnten die voneinander abweichenden Ergebnisse erklären.

Trotz der Therapie mit Rhenium¹⁸⁸-Stents wurde im 6 Monats-Zeitraum im Vergleich zum 6 Wochen-Zeitraum eine erneute Zunahme der Neointima in allen Therapiegruppen beobachtet. Die Ergebnisse dieser Studie bleiben dennoch positiv, da die Kriterien einer Restenose von größer als 50% Lumenverlust nicht überschritten wurden. So ist formal keine Restenose eingetreten. Außerdem ist noch zu betrachten, dass ein Zeitraum von 6 Monaten beim Kaninchen, ein deutlich längeres Zeitintervall beim Menschen darstellt, wenn man die Ergebnisse auf die Gesamtlebenszeit der Spezies überträgt.

Die Daten der klinischen Studie von Kay et al. legen nahe, dass die Implantation von P^{32} -dotierten Stents keine therapeutische Lösung ist, sondern die Probleme der in-stent-Restenose auf einen späteren Zeitpunkt verlagern (43). Nach 6 Monaten waren 26 von 40 Patienten beschwerdefrei. Dieses Ergebnis verschlechterte sich nach einem Jahr; indem nur noch 21 von 40 Patienten beschwerdefrei waren. Die Implantation von P^{32} -dotierten Stents zeigte somit keinen Vorteil gegenüber den konventionellen unbeschichteten Stents. Durch die kürzere Halbwertszeit und die größere Eindringtiefe ermöglicht das Isotop Rhenium¹⁸⁸ neue Optionen, die mit den Schlussfolgerungen von Kay et al. nicht verglichen werden können. Mit Rhenium¹⁸⁸ ist nach Ablauf von 6 Monaten keine Restenose aufgetreten und diese Ereignisfreiheit besteht, auf den Menschen übertragen, über ein wahrscheinlich deutlich längeres Zeitintervall, welches das von Kay et al. überschreitet. Zur Bestätigung wären noch Langzeitergebnisse evtl. in einem anderen Individuum zu evaluieren.

4.2.7.2 Edge-effect

Wird durch die Applikation von Rhenium¹⁸⁸ – beschichteten Stents vermehrt Neointima an den Stentenden induziert?

Neben der in-stent-Restenose konnte im Verlauf von Langzeitbeobachtungen des Gefäßlängsschnittes eine Verengung am Ende des P^{32} -beschichteten Stents festgestellt werden. An der Stelle, an der die mechanischen Kräfte des Stents aufhörten und die Strahlendosis niedriger war, bildete sich eine Engstelle am Übergang der gestenteten Aorta in die anschließende native Aorta. Im angloamerikanischen Raum wird dieser Effekt edge-effect oder candy-wrapper genannt. Dieser Effekt stellte sich beim P^{32} -beschichteten Stent nach einem längeren Versuchszeitraum ein.

Albiero et al. (1) konnten in der ersten klinischen Studie zeigen, dass P^{32} in Dosierungen von 0,75-12,0 μCi die in-stent-Restenose nach 6 Monaten dosisabhängig deutlich verringerte. Gleichzeitig fiel zum ersten Mal der edge-effect auf. In einem Bereich von 1 - 3 mm vom Stentende entfernt bildete sich eine vermehrte Intimahyperplasie, die das Lumen einengte. Die Autoren diskutierten folgende Möglichkeiten als Ursache. Durch einen starken Dosisabfall am Stentende könnte eine Proliferationsstimulation eingetreten sein, wie sie bei niedrigen Dosen auch schon im Tierversuch von Carter et al. gesehen wurde (16). Als zweite Möglichkeit sahen sie eine Verletzung des Gefäßes bei der Stentimplantation, die durch ein zu großes Ballon-zu-Arterie-Verhältnis ausgelöst wird. Bei der Implantation wird das Gefäß an der Stelle besonders verletzt, die der Stent nicht bedeckt, so dass sich dort eine Restenose wie nach einer konventionellen Ballonangioplastie entwickelt. In weiteren Versuchen sollte die Expansion des Stents in einem angemessenen Rahmen bleiben, z.B. mit einem Ballon-zu-Arterie-Verhältnis von 1:1 und nicht nach dem sonst herrschenden Motto „the bigger the better“. Derselbe Untersucher kam in einem folgenden Versuch mit moderater Stentexpansion zum Ergebnis, dass auch dies das Problem des edge-effects nicht löst (2).

Ein möglicher weiterer Ansatzpunkt war verfolgt worden, nämlich den Stent an seinem Ende mit einer höheren Strahlendosis zu versehen, um so das überschießende Wachstum an den Stentenden zu verhindern. Es stellte sich jedoch heraus, dass dieses Verfahren der so genannten „hot ends“ die Restenose zwar in unmittelbarer Nähe zum Stentende verhinderte, aber derselbe Effekt etwas weiter entfernt vom Stent auftrat. Der edge-effect fand sich im Areal des Dosisabfalls (3). Durch die abnehmende Strahlung tauchte dasselbe Problem wieder auf. Wardeh et al. untersuchten die Hypothese, dass ein „cold ends“ Stent die strahleninduzierte Gewebereaktion am durch die Implantation geschädigten Gefäß vermindern würde. Auch hier ergaben sich enttäuschende Ergebnisse. Das Problem des edge-effects wurde nicht gelöst, die Neointimaverdickung entstand jetzt innerhalb des Stents und zwar an der Übergangsstelle

vom Hochdosis- zum Niedrigdosisteil des Stents (88). In jenen Studien wurde immer nur die Dosis des Isotops verändert. Die Hypothese dieser Studie, mit Rhenium¹⁸⁸-dotierten Stents, besteht darin, dass über ein anderes Isotop und eine damit veränderte Halbwertszeit und Eindringtiefe der edge-effect verhindert werden kann.

Im Gegensatz zu den bisher an P³²-dotierten Stents erhobenen Daten konnte in diesem Versuch mit Rhenium¹⁸⁸-dotierten Stents kein edge-effect ausgemacht werden. Nach 6 Wochen zeigte sich in den hohen Dosisgruppen keine relevante Verdickung am Stentende. In der niedrigsten Dosisgruppe konnte eine leichte Vermehrung der Neointimadicke festgestellt werden, die aber nicht signifikant erhöht war. Hier können wieder, wie oben schon beschrieben, subtherapeutische Strahlendosen zu der erhöhten Intimaproliferation geführt haben (49). Kay et al. postulierten nur eine Verzögerung der in-stent-Restenose und des edge-effects durch radioaktiv-beschichtete Stents (43). Nach einem Betrachtungszeitraum von 6 Monaten konnte diese These im Versuch mit Rhenium¹⁸⁸-beschichteten Stents nicht bestätigt werden. Im Gegenteil, es konnte weder ein edge-effect nach 6 Wochen noch nach 6 Monaten nachgewiesen werden.

Zusammenfassend kann gesagt werden, dass die Therapie mit Rhenium¹⁸⁸-dotierten Stents erfolgreich war, da weder ein edge-effect noch eine vermehrte Neointimaproliferation auftrat. Die positiven Effekte von Rhenium¹⁸⁸-beschichteten Stents waren nach 6 Monaten etwas geringer als nach 6 Wochen.

4.2.7.3 Histologische und histopathologische Veränderungen

Wie ausgeprägt sind die histopathologischen Veränderungen durch die Strahlentherapie mit Rhenium¹⁸⁸ ?

Neben dem Neointimawachstum wurden in dieser Arbeit auch noch die histologischen Veränderungen, die durch die Strahlentherapie verursacht werden können, betrachtet. Makkar et al. arbeiteten ebenfalls mit Rhenium¹⁸⁸, sie wendeten jedoch die Brachytherapie zur Strahlenapplikation an (51). Sie beschrieben, dass ihre Kontrollgruppe die höchste Zelldichte besaß. In der höchsten Dosisgruppe war die Neointima nahezu zellfrei. Die Ergebnisse dieses Stentversuchs zeigten nach 6 Wochen ein völlig anderes Bild. In der Neointima war eine dosisabhängige Zunahme der Zelldichte zu sehen. Die Media und die Adventitia zeigten ebenfalls eine Zunahme der Zelldichte, die in der Adventitia am auffallendsten war. Der Grund für die unterschiedlichen Ergebnisse ist wahrscheinlich in der Applikationsart der Strahlung zu suchen. Makkar et al. verwendeten radioaktiv gefüllte Ballons und eine Bestrahlungszeit von wenigen Minuten (51). In diesem Versuchsansatz erfolgte die Strahlentherapie via der implantierten Stents über einen von der Halbwertszeit vorgegebenen Zeitraum. Nur über diese langfristige Bestrahlung war eine therapierelevante Dosis in der Adventitia zu applizieren. Die starke Zunahme der Zelldichte in der Adventitia ist dadurch zu erklären.

Nach 6 Monaten kam es in allen Dosisgruppen, auch in der Kontrollgruppe, zu einer Reduktion der Zelldichte in allen Gefäßwandschichten im Vergleich zum Kurzzeitversuch. Die Halbwertszeit von Rhenium¹⁸⁸ führt bei Stentapplikation zu einer für das Isotop charakteristischen Abnahme der Strahlung. Dies könnte ein möglicher Grund für die Reduktion der Zelldichte sein. Interessanterweise war die Zelldichte der Dosisgruppen in der Media nach 6 Monaten sogar noch geringer als in der Kontrollgruppe. Wilensky et al. postulierten, dass die neointimaformierenden Zellen aus der Media stammen (91). Die erreichte Reduktion der Zelldichte in der Media verringert demnach den Pool an Zellen, die die Neointima bilden können. Dies unterstreicht, dass die initiale Strahlendosis in Kombination mit der Halbwertszeit des Isotops wirksam war.

Als Hauptmechanismus der Strahlentherapie zur Verhinderung einer Restenose wird die Hemmung der Proliferation verantwortlich gemacht. Die Strahlentherapie führt durch Veränderung der DNS zum Zelltod sich teilender Zellen.

Warum Patienten mit einer in-stent-Restenose von einer Strahlentherapie profitieren, erklärten Kuntz et al. mit der erhöhten Anzahl an proliferierenden Zellen in der in-stent-Region (49). Eine verlängerte Proliferation von glatten Muskelzellen nach Stentimplantation wurde von Hanke et al. beschrieben (36). Jene Ergebnisse sind gut mit denen dieses Versuches vergleichbar, da ebenfalls das Kaninchen als Atherosklerosemodell mit Cholesterinzufütterung verwendet wurde. Hanke et al. verglichen die Proliferationsraten nach PTA und nach Stentimplantation. 7 - 14 Tage nach PTA war keine erhöhte Proliferation mehr vorhanden. Nach Implantation von unbeschichteten Stents jedoch war die Proliferationsrate in einem Zeitraum erhöht, der dreimal solange andauerte. Dieses Ergebnis konnte ebenfalls in der Kontrollgruppe der Rhenium¹⁸⁸-beschichteten Stents nachgewiesen werden. Nach 6 Wochen stellte sich in den Dosisgruppen aufgrund der radioaktiven Beschichtung eine deutliche Erhöhung der Proliferation gegenüber der Kontrollgruppe heraus. Die anfängliche These, dass durch die Strahlung die proliferierenden Zellen vermindert würden, bestätigte sich nicht. Für die erhöhte Proliferation könnte das Erklärungsmodell dienen, dass durch den persistierenden Endotheldefekt eine protrahierte und erhöhte Inflammation induziert wird, die als Resultat auch nach 6 Monaten noch eine erhöhte Proliferation zeigt.

Wie auch von Hanke et al., konnte in diesem Versuch nachgewiesen werden, dass in der Langzeitbeobachtung die Proliferation im Vergleich zur Kurzzeitbeobachtung rückläufig war (33). Obwohl die Proliferation in der Neointima und der Media der Dosisgruppen höher war als in den Gefäßschichten der Kontrollgruppe kam es nicht zu einer erhöhten Neointimaproliferation. Folglich bestand kein Zusammenhang zwischen der Proliferation und dem Neointimawachstum.

Die Strahlentherapie verursacht vielfältige histopathologische Veränderungen in den Gefäßwandschichten. Einige davon sind erwünscht, wie zum Beispiel die Inhibition des Neointimawachstums. Darüber hinaus entsteht durch die Strahlung eine unspezifische Entzündungsreaktion, deren Reparaturmechanismen zu weiteren histologischen Veränderungen im Gewebe, wie z.B. Fibrose, Verkalkungen, oder Nekrosen führen.

Nach 6 Wochen zeigten sich die nach Implantation der radioaktiven Stents erwarteten histopathologischen Veränderungen. Eine Thrombusanlagerung luminal war zu sehen, und die inflammatorischen Zellen hatten sich vermehrt. Extrazelluläre Matrix, die von glatten Muskelzellen gebildet worden war, stellte sich ebenfalls dar. Durch das Expansionstrauma war die Media geschädigt und zum Teil nekrotisch geworden. Diese strahleninduzierten und mechanisch bedingten Veränderungen sind auch von anderen Autoren schon beschrieben worden (81, 91).

Nach 6 Monaten war in diesem Versuch aufgefallen, dass eben jene Veränderungen über den langen Versuchszeitraum persistierten.

Übereinstimmend mit Makkar et al. und Farb et al. konnte mit zunehmender Strahlendosis eine Abnahme der glatten Muskelzellen in der Neointima festgestellt werden (51, 80). In der Kontrollgruppe war sowohl nach 6 Wochen als auch nach 6 Monaten die höchste Anzahl an glatten Muskelzellen zu finden. Die suffiziente Strahlentherapie zur Restenoseprophylaxe, ausgehend von der Inhibition der glatten Muskelzellen in der Neointima, ist hiermit bestätigt (91).

Die Reduktion der glatten Muskelzellen war auch dosisabhängig in der Media nachzuweisen. Die Kontrollgruppe wies nach 6 Wochen die größte Menge an glatten Muskelzellen und leichte Degenerationen auf. Je höher die Strahlendosis wurde, desto weniger glatte Muskelzellen waren vorhanden, und die Degeneration nahm zu. Dies lässt - in Kombination mit einer Zunahme der Nekrosen um die Stentstreben herum und den, nur in dieser Schicht vorhandenen, Verkalkungen - auf eine Schädigung der Media schließen. Die leichten Degenerationen in der Kontrollgruppe lassen sich durch die Stentimplantation erklären,

während die in den Dosisgruppen verstärkt und daher strahleninduziert zu sein scheint. Nach 6 Monaten waren in der Kontrollgruppe keine Degenerationen mehr zu finden. In den Dosisgruppen reduzierten sich zwar die Degenerationen und die Anzahl der glatten Muskelzellen stieg, was auf Reparaturvorgänge hindeutet.

Der Adventitia fiel in Bezug auf die fibrotische Reaktion eine besondere Rolle zu. Genau dort entwickelte sich eine verstärkte Fibrose, die in der Media nicht nachzuweisen war. Nach 6 Monaten war der Befund noch eindeutiger als nach 6 Wochen. Die fibrotische Reaktion der Adventitia war strahleninduziert, da in der Kontrollgruppe fast keine Fibrosen nachzuweisen waren. Möglicherweise liegt dies an der spezifischen Struktur der Adventitia und ihrer Reaktionsweise auf die Strahlung, oder aber an der Strahlendosis, die vom Stent ausgehend über die Neointima und die Media bis zur Adventitia abnimmt.

Festzuhalten ist, dass die vermehrte Fibrose im gestenteten Bereich nicht mit einer vermehrten Restenoserate des Lumens einherging, was durch die kontrahierende Wirkung denkbar gewesen wäre. Die Kontraktion wurde durch das Metallgittergeflecht des Stents verhindert.

Scott et al. lokalisierten proliferierende Zellen in der Adventitia und deren Migration in die Neointima (66). Entzündungszellen sahen Rubin et al. als Ursache der Restenose an, da sie die Mediatoren zur Proliferation und zur Produktion von extrazellulärer Matrix ausschütten können (61, 62). Genau diese Zellen werden aufgrund ihrer hohen Strahlensensibilität von der Strahlentherapie erfasst und eliminiert, wodurch es zu einer Verminderung der Mediatoren und konsekutiv zu keiner Restenose käme. Diese Annahme wurde jedoch von Kolum et al. widerlegt (48). Sie untersuchten die Koronararterien von Schweinen nach Bestrahlung mit Iridium¹⁹², wobei sich herausstellte, dass die Anzahl an inflammatorischen Zellen vor allem in der Adventitia zugenommen hatte. Dies stimmt mit den Ergebnissen bei Rhenium¹⁸⁸-beschichteten Stents überein. Auch hier wurden nach 6 Wochen vermehrt Makrophagen in den Gefäßschichten detektiert. Nach 6 Monaten zeigten sich weiterhin reichlich Entzündungszellen in

allen Wandschichten. Im Vergleich der Dosisgruppen zur Kontrollgruppe zeigte sich dennoch ein Effekt der Strahlentherapie. In der Adventitia der Kontrollgruppe waren nach 6 Monaten keine Makrophagen zu sehen, während die Dosisgruppen selbige eindeutig aufwiesen. Diese Ergebnisse bestätigen Kollum et al. (48).

Die in diesem Versuch zusätzlich durchgeführte Cholesterinfütterung kann ebenfalls für eine Zunahme an inflammatorischen Zellen verantwortlich sein. In anderen Studien wurde bestätigt, dass die Cholesterinfütterung das ubiquitäre Vorkommen von inflammatorischen Zellen induziert, die sich durch Lipidaufnahme, den „scavenger-pathway“, in Schaumzellen umgewandelt haben (76).

In Bezug auf luminale Thrombusformation, die Degeneration von glatten Muskelzellen mit steigender Dosis, und der strahleninduzierten Zunahme an inflammatorischen Zellen entsprachen die Ergebnisse nach 6 Wochen den erwarteten Folgen der Stentimplantation (51, 80, 81, 91).

Auffallend war jedoch nach 6 Monaten, dass immer noch massive Veränderungen, vor allem die Inflammation und die Nekrosen in der Media bestehen blieben. Daraus folgen möglicherweise im Verlauf noch weitere Veränderungen, die zu einer Restenose führen könnten. Weitere Studien, die ein besonderes Augenmerk auf die histopathologischen Veränderungen legen, sind zur Evaluierung nötig.

4.3 Kritische Beurteilung

Im zuerst durchgeführten in-vitro-Versuch mit dem Chandler-loop wurde die Thrombogenität der Rhenium¹⁸⁸-beschichteten Stents getestet. Eine vermehrte Aktivierung des Gerinnungssystems durch die Beschichtung konnte nicht nachgewiesen werden.

Die Problematik der stentbasierten Strahlentherapie liegt einerseits in der in-stent-Restenose und andererseits im edge-effect. Das Korrelat beider ist die histomorphologisch messbare Hyperplasie der Intima. In verschiedenen Studien

konnte gezeigt werden, dass eine Bestrahlung des gestenteten Areals eine Reduktion der Intimahyperplasie zur Folge hat.

Im anschließenden Tierversuch soll eine suffiziente Prophylaxe der in-stent-Restenose durch die Implantation von Rhenium¹⁸⁸-beschichteten Stents nachgewiesen werden. Dieses Isotop wurde gewählt, da es eine kürzere Halbwertszeit und eine höhere Energie aufweist, als die bisher in Studien verwendeten Isotope.

Die erwünschte Neointimainhibition konnte durch den Rhenium¹⁸⁸-beschichteten Stent gezeigt werden. Die Inhibition des Neointimawachstums war dosisabhängig und auch noch nach 6 Monaten zu beobachten. Formal waren nach 6 Monaten die Kriterien der Restenose, mehr als 50% Einengung des Lumens, nicht erfüllt. Es zeigte sich jedoch eine deutlichere Neointimahyperplasie als nach 6 Wochen, was den Therapieerfolg im Langzeitversuch schmälerte. Das Phänomen des edge-effects, das die wirksame Therapie der radioaktiv Phosphor³²-beschichteten Stents einschränkte, trat bei Rhenium¹⁸⁸-beschichteten Stents nicht auf.

Die positiven Ergebnisse durch die Strahlentherapie werden durch die deutlichen histopathologischen Veränderungen des Gewebes eingeschränkt. Die stark erhöhten Zellzahlen in allen Gefäßschichten nach Ablauf von 6 Wochen reduzieren sich zwar in der Langzeitbetrachtung, doch der Proliferationsindex und die Zeichen der Inflammation bleiben unvermindert hoch. In Anlehnung an oben Gesagtes äußert Shah, dass nicht nur die allgemeine Vorstellung der Aktivierung von glatten Muskelzellen zur Restenose führt, sondern in bisher weit unterschätztem Maße auch die Inflammation (69). Die persistierend hohen Zahlen von inflammatorischen Zellen in diesem Versuch könnten eine verspätete Restenose induzieren, die im Versuchszeitraum von 6 Monaten nur annähernd erfasst wurde. Längerdauernde Studien sind unter diesem Aspekt erforderlich. Das hier verwendete Tiermodell ist eine Vorstufe zur Evaluation der Rhenium¹⁸⁸-beschichteten Stents im klinischen Einsatz. Ein weiterer Versuch z.B. im

Schweigen ist die logische Konsequenz, um die hier erworbenen Daten zu verifizieren und zu reproduzieren.

Der Umgang mit dem Isotop Rhenium¹⁸⁸ wurde schon in der Brachytherapie als praktikabel und wirksam beschrieben. Die rasche Verfügbarkeit von Rhenium in Kombination mit dem geringen Personalaufwand, verglichen mit der Brachytherapie, durch die radioaktiv beschichteten Stents stellen eine Alternative zu den bisher verwendeten Verfahren dar.

Die Strahlentherapie zur Restenoseprophylaxe wurde in neuester Zeit von den für Furore sorgenden „drug-eluting-stents“ in den Hintergrund gedrängt. Durch die antimitotischen Substanzen konnten sehr gute Ergebnisse erzielt werden. Ein Beispiel dafür ist die RAVEL-Studie (72). Da diese Stents noch nicht lange auf dem Markt sind, stehen im Moment nur Kurzzeitergebnisse zur Verfügung. Es bleibt abzuwarten ob die guten Ergebnisse in den Langzeitstudien immer noch Bestand haben. Sollte dies der Fall sein, so werden sie die Strahlentherapie zur Prävention der Restenose zunehmend verdrängen.

5. Zusammenfassung

Der Einsatz von Stents zur Therapie von Gefäßstenosen ist etabliert. Durch Stents kann die Inzidenz der Restenose nur verringert aber nicht verhindert werden. Histologische Untersuchungen zeigten als Ursache ein vermehrtes Wachstum der Neointima. Zur Prophylaxe der in-stent-Restenose ist es folglich nötig, die Neointimabildung zu inhibieren. Zur Proliferationshemmung wurde die Strahlentherapie angewandt.

Zunächst wurde die Thrombogenität der beschichteten Stents im in-vitro-Modell untersucht. Anschließend wurde die Restenoseprophylaxe der radioaktiven Stents im in-vivo-Versuch verifiziert.

Die Thrombogenität wurde im modifizierten Chandler-loop getestet. Über ein dem Blutfluss nachempfundenen Schlauchsystem, in das unbeschichtete und Rhenium¹⁸⁸-beschichtete Stents eingebracht wurden, wurden einzelne Parameter des Gerinnungssystems nach zweistündigem Blutkontakt des Stents gemessen. Hierbei ergab sich keine vermehrte Aktivierung des Gerinnungssystems im Vergleich zu den Werten nach Kontakt mit einem unbeschichteten Stent.

Nach dieser Voruntersuchung schloss sich der in-vivo-Versuch an. Insgesamt wurden die Daten von 59 weißen Neuseelandkaninchen ausgewertet. Die Tiere erhielten vier Wochen vor Intervention eine 0,5%ige Cholesterindiät zur Induktion einer Intimahyperplasie. Am Interventionstag erfolgte eine Ballondenudation der infrarenalen Aorta. Danach wurden Rhenium¹⁸⁸-beschichtete Stents der folgenden Dosierungen (DI: 59Gy, n=14; DII: 198Gy, n=16; DIII: 428Gy, n=15) und unbeschichtete Kontrollstents (K, n=14) in die infrarenale Aorta implantiert.

Nach 6 Wochen und nach 6 Monaten endeten die Versuchszeiträume.

Die Tiere wurden über den gesamten Versuchszeitraum hinweg mit antikoagulierenden Medikamenten behandelt.

Nach 6 Wochen zeigte sich eine dosisabhängige Reduktion der Neointima. Dieser Effekt blieb auch nach 6 Monaten erhalten, wobei jedoch die höchste Do-

Zusammenfassung

sisgruppe einen verstärkten Zuwachs an Neointima zeigte. Die Kriterien der Restenose mit einem Lumenverlust von mehr als 50% waren nicht erfüllt; ein deutlicher catch-up war jedoch zu verzeichnen. Der gefürchtete edge-effect, der zu einer Stenose am Stentende führt, konnte in den Gefäßlängsschnitten weder nach 6 Wochen noch nach 6 Monaten in relevanter Form nachgewiesen werden.

Die histopathologische Untersuchung zeigte erhöhte Zellzahlen in allen Schichten zum Zeitpunkt von 6 Wochen. Dies reduzierte sich dann nach 6 Monaten. Ein hoher Proliferationsindex und inflammatorische Zellen verblieben vor allem in der Adventitia nach 6 Monaten.

Die Strahlentherapie führte zu einer verzögerten Heilung der verletzten Gefäßanteile. Dieser ausgeprägte Befund war nach 6 Monaten in der höchsten Dosisgruppe immer noch vorhanden. Der Endotheldefekt führte zu keinem thrombotischen Gefäßverschluss.

Eine verstärkte fibrotische Reaktion hatte keinen Einfluss auf die Ausprägung der Neointima. Trotz der auffallenden histopathologischen Veränderungen ist das Ziel, die in-stent-Restenose zu verhindern, durch die Therapie mit Rhenium¹⁸⁸-beschichteten Stents gelungen.

6. Anhang

In diesem Kapitel finden sich alle Einzeldaten. Die Werte sind als geometrische Mittel mit oberem und unterem Konfidenzintervall angegeben, welches 95% aller Fälle einschließt. Immunhistologische Parameter oder Veränderungen sind als semiquantitative Angaben der Ausprägung des Merkmals niedergelegt.

Die Abkürzung ND steht für not done.

Cholesterinwerte in mg/dl

	6 Wochen	6 Monate
Kontrolle	1518 [609-3782]	1661 [1144-2411]
Dosis I	1713 [1180-2496]	1796 [1300-2479]
Dosis II	1467 [1062-2025]	1396 [1011-1928]
Dosis III	1211 [857-1709]	1047 [758-1446]

Anhang

Flächen (Aorta) in mm²

		Neointimafläche (quer) (mm ²)	Mediafläche (quer) (mm ²)
6 Wochen	Kontrolle	1,56 [0,87-2,79]	1,41 [0,91-2,21]
	Dosis I	2,19 [1,73-2,78]	1,8 [1,5-2,16]
	Dosis II	1,75 [1,35-2,27]	1,77 [1,45-2,17]
	Dosis III	1,8 [1,44-2,24]	1,71 [1,42-2,05]
6 Monate	Kontrolle	2,3 [1,52-3,47]	1,72 [1,26-2,36]
	Dosis I	2,13 [1,59-2,85]	1,5 [1,2-1,87]
	Dosis II	1,91 [1,5-2,42]	1,78 [1,49-2,14]
	Dosis III	2,62 [1,96-3,51]	2,34 [1,87-2,92]

Anhang

Flächen (Stent) in mm²

		Neointimafläche (quer) (mm ²)	Mediafläche (quer) (mm ²)
6 Wochen	Kontrolle	2,11 [0,68-6,62]	0,79 [0,62-1,02]
	Dosis I	0,33 [0,09-1,22]	0,87 [0,65-1,17]
	Dosis II	0,17 [0,05-0,57]	0,77 [0,59-1,01]
	Dosis III	0,03 [0,01-0,13]	0,53 [0,08-0,14]
6 Monate	Kontrolle	2,10 [0,62-7,11]	0,76 [0,59-0,98]
	Dosis I	0,80 [0,28-2,29]	1,00 [0,80-1,24]
	Dosis II	0,18 [0,06-0,52]	0,81 [0,65-1,01]
	Dosis III	0,50 [0,17-1,42]	0,86 [0,69-1,07]

Anhang

Intimadicke in mm

		In-Stent	Ausgang	Übergang	Aorta
6 Wochen	Kontrolle	0,19 [0,06-0,58]	0,18 [0,11-0,31]	0,15 [0,09-0,25]	0,15 [0,10-0,23]
	Dosis I	0,07 [0,02-0,19]	0,18 [0,11-0,30]	0,30 [0,19-0,47]	0,20 [0,14-0,28]
	Dosis II	0,03 [0,02-0,08]	0,16 [0,11-0,25]	0,17 [0,11-0,25]	0,18 [0,13-0,24]
	Dosis III	0,02 [0,01-0,05]	0,05 [0,03-0,08]	0,15 [0,10-0,22]	0,20 [0,15-0,28]
6 Monate	Kontrolle	0,15 [0,07-0,33]	0,15 [0,10-0,25]	0,21 [0,14-0,33]	0,22 [0,15-0,33]
	Dosis I	0,18 [0,09-0,35]	0,18 [0,12-0,28]	0,22 [0,15-0,33]	0,31 [0,22-0,43]
	Dosis II	0,12 [0,06-0,23]	0,17 [0,11-0,25]	0,16 [0,11-0,24]	0,22 [0,16-0,31]
	Dosis III	0,13 [0,07-0,25]	0,13 [0,09-0,20]	0,14 [0,10-0,21]	0,30 [0,22-0,42]

Anhang

Zelldichte (Stent), Zellen pro mm²

		Neointima	Media	Adventitia
6 Wochen	Kontrolle	4051 [3439-4771]	3930 [3200-4827]	1584 [1143-2195]
	Dosis I	4461 [3693-5389]	3255 [2568-4127]	3000 [2165-4156]
	Dosis II	5555 [4716-6542]	2807 [2286-3448]	2054 [1548-2724]
	Dosis III	5477 [4598-6525]	3671 [2947-4573]	1705 [1261-2306]
6 Monate	Kontrolle	4388 [3556-5415]	3990 [3124-5096]	2396 [1579-3636]
	Dosis I	3103 [2587-3723]	1961 [1587-2424]	1570 [1094-2253]
	Dosis II	2869 [2391-3442]	1860 [1505-2298]	1189 [829-1707]
	Dosis III	2664 [2221-3196]	2050 [1659-2534]	1691 [1179-2427]

Proliferation (Stent) in proliferierenden Zellen

		Neointima	Media	Adventitia
6 Wochen	Kontrolle	2,2	1,51	2,54
	Dosis I	15,1 [9,4-24,1]	4,13 [0,93-18,3]	1,46 [9,14-15,5]
	Dosis II	13,6 [9,1-20,4]	11,37 [3,1-41,2]	1,15 [0,15-8,88]
	Dosis III	10,1 [6,6-15,5]	4,63 [1,17-18,3]	0,70 [0,08-6,19]
6 Monate	Kontrolle	0,4 [0,3-0,7]	0,04 [0,01-0,20]	0,38 [0,04-3,98]
	Dosis I	19,3 [12,9-29,0]	6,85 [1,89-24,8]	2,45 [0,32-18,9]
	Dosis II	13,6 [9,1-20,4]	1,62 [0,45-5,87]	1,76 [0,23-13,6]
	Dosis III	11,0 [7,3-16,4]	2,23 [0,62-8,10]	0,43 [0,06-3,31]

Anhang

Alpha-Aktin (Häufigkeit des Kriteriums [n])

Lokalisation	Gruppe	6 Wochen				6 Monate			
		0	+	++	+++	0	+	++	+++
Neben den Stentstreben	Kontrolle	ND	ND	ND	ND	ND	ND	ND	ND
	Dosis I	ND	ND	ND	ND	ND	ND	ND	ND
	Dosis II	ND	ND	ND	ND	ND	ND	ND	ND
	Dosis III	ND	ND	ND	ND	ND	ND	ND	ND
Intima	Kontrolle	-	-	2	2	-	-	3	2
	Dosis I	1	5	-	-	2	5	1	-
	Dosis II	7	1	-	-	2	6	-	-
	Dosis III	5	2	-	-	1	7	1	-
Media	Kontrolle	-	-	1	3	-	1	2	2
	Dosis I	-	1	5	-	-	2	5	1
	Dosis II	-	4	4	-	-	2	6	-
	Dosis III	2	5	-	-	-	3	5	-
Adventitia	Kontrolle	4	-	-	-	1	4	-	-
	Dosis I	-	3	3	-	1	6	1	-
	Dosis II	2	5	2	-	2	5	1	-
	Dosis III	-	6	1	-	1	7	-	-

Anhang

RAM (Häufigkeit des Kriteriums [n])

Lokalisation	Gruppe	6 Wochen				6 Monate			
		0	+	++	+++	0	+	++	+++
Neben den Stentstreben	Kontrolle	ND	ND	ND	ND	ND	ND	ND	ND
	Dosis I	ND	ND	ND	ND	ND	ND	ND	ND
	Dosis II	ND	ND	ND	ND	ND	ND	ND	ND
	Dosis III	ND	ND	ND	ND	ND	ND	ND	ND
Intima	Kontrolle	-	2	2	-	2	4	-	-
	Dosis I	-	6	-	-	-	6	2	-
	Dosis II	-	7	-	-	1	7	-	-
	Dosis III	-	4	3	-	-	4	4	-
Media	Kontrolle	-	2	4	-	5	1	-	-
	Dosis I	2	2	2	-	1	6	1	-
	Dosis II	-	3	5	-	2	5	1	-
	Dosis III	3	4	-	-	1	4	3	-
Adventitia	Kontrolle	6	-	-	-	5	1	-	-
	Dosis I	6	-	-	-	6	2	-	-
	Dosis II	5	3	-	-	2	6	-	-
	Dosis III	3	4	-	-	2	6	-	-

Anhang

Endothel – Stent (Häufigkeit des Kriteriums [n])

Lokalisation	Gruppe	6 Wochen				6 Monate			
		0	+	++	+++	0	+	++	+++
Intima	Kontrolle	2	1	-	3	-	2	4	-
	Dosis I	1	3	-	2	-	2	3	5
	Dosis II	-	1	5	1	-	-	3	5
	Dosis III	-	2	2	3	-	1	4	3

Endothel – Aorta (Häufigkeit des Kriteriums [n])

Lokalisation	Gruppe	6 Wochen				6 Monate			
		0	+	++	+++	0	+	++	+++
Intima	Kontrolle	ND	ND	ND	ND	-	3	3	-
	Dosis I	1	2	2	1	-	5	-	3
	Dosis II	-	2	2	4	-	2	3	3
	Dosis III	-	2	1	3	1	2	3	2

Anhang

Degeneration glatter Muskelfasern (Häufigkeit des Kriteriums [n])

Lokalisation	Gruppe	6 Wochen				6 Monate			
		0	+	++	+++	0	+	++	+++
Neben den Stentstreben	Kontrolle	-	5	1	-	6	-	-	-
	Dosis I	1	5	3	-	-	8	-	-
	Dosis II	-	7	1	-	-	8	-	-
	Dosis III	-	8	-	-	-	8	-	-
Media	Kontrolle	1	4	1	-	6	-	-	-
	Dosis I	1	3	4	-	7	1	-	-
	Dosis II	-	6	2	-	3	5	-	-
	Dosis III	-	6	2	-	-	8	-	-

Anhang

Fibrose (Häufigkeit des Kriteriums [n])

Lokalisation	Gruppe	6 Wochen				26 Wochen			
		0	+	++	+++	0	+	++	+++
Neben den Stentstreben	Kontrolle	-	6	-	-	-	6	-	-
	Dosis I	-	3	2	1	-	8	-	-
	Dosis II	-	5	3	-	-	8	-	-
	Dosis III	-	7	-	-	-	8	-	-
Intima	Kontrolle	ND	ND	ND	ND	ND	ND	ND	ND
	Dosis I	ND	ND	ND	ND	ND	ND	ND	ND
	Dosis II	ND	ND	ND	ND	ND	ND	ND	ND
	Dosis III	ND	ND	ND	ND	ND	ND	ND	ND
Media	Kontrolle	-	6	-	-	-	6	-	-
	Dosis I	-	1	4	1	-	8	-	-
	Dosis II	-	6	2	-	-	8	-	-
	Dosis III	-	7	-	-	-	8	-	-
Adventitia	Kontrolle	2	4	-	-	-	6	-	-
	Dosis I	-	1	3	2	-	-	-	7
	Dosis II	-	-	3	5	-	-	-	8
	Dosis III	-	1	2	4	-	-	-	8

Anhang

Thrombotisches Material - frisches (Häufigkeit des Kriteriums [n])

Gruppe	6 Wochen				6 Monate			
	0	+	++	+++	0	+	++	+++
Kontrolle	4	1	-	1	6	-	-	-
Dosis I	1	3	2	-	4	4	-	-
Dosis II	1	3	2	2	5	1	1	1
Dosis III	1	2	2	2	2	5	1	-

Thrombotisches Material - altes (Häufigkeit des Kriteriums [n])

Gruppe	6 Wochen				6 Monate			
	0	+	++	+++	0	+	++	+++
Kontrolle	6	-	-	-	6	-	-	-
Dosis I	2	1	3	-	-	3	4	1
Dosis II	1	2	4	1	-	1	7	-
Dosis III	-	3	3	1	-	3	3	2

Anhang

Verkalkungen (Häufigkeit des Kriteriums [n])

Lokalisation	Gruppe	6 Wochen				26 Wochen			
		0	+	++	+++	0	+	++	+++
Neben den Stentstreben	Kontrolle	ND	ND	ND	ND	ND	ND	ND	ND
	Dosis I	ND	ND	ND	ND	ND	ND	ND	ND
	Dosis II	ND	ND	ND	ND	ND	ND	ND	ND
	Dosis III	ND	ND	ND	ND	ND	ND	ND	ND
Intima	Kontrolle	ND	ND	ND	ND	ND	ND	ND	ND
	Dosis I	ND	ND	ND	ND	ND	ND	ND	ND
	Dosis II	ND	ND	ND	ND	ND	ND	ND	ND
	Dosis III	ND	ND	ND	ND	ND	ND	ND	ND
Media	Kontrolle	3	2	-	1	5	1	-	-
	Dosis I	4	2	-	-	6	2	-	-
	Dosis II	4	2	1	1	5	3	-	-
	Dosis III	5	1	1	-	3	2	3	-
Adventitia	Kontrolle	6	-	-	-	6	-	-	-
	Dosis I	6	-	-	-	8	-	-	-
	Dosis II	8	-	-	-	8	-	-	-
	Dosis III	7	-	-	-	8	-	-	-

Anhang

Nekrosen (Häufigkeit des Kriteriums [n])

Lokalisation	Gruppe	6 Wochen				26 Wochen			
		0	+	++	+++	0	+	++	+++
Neben den Stentstreben	Kontrolle	4	2	-	-	6	-	-	-
	Dosis I	5	1	-	-	4	3	1	-
	Dosis II	2	6	-	-	2	5	1	-
	Dosis III	-	5	2	-	2	6	-	-
Intima	Kontrolle	4	1	-	-	6	-	-	-
	Dosis I	4	-	-	-	3	-	-	-
	Dosis II	2	-	-	-	3	1	-	-
	Dosis III	-	-	-	-	6	-	-	-
Media	Kontrolle	5	1	-	-	6	-	-	-
	Dosis I	3	3	-	-	5	3	-	-
	Dosis II	5	3	-	-	3	4	1	-
	Dosis III	3	4	-	-	3	5	-	-
Adventitia	Kontrolle	6	-	-	-	6	-	-	-
	Dosis I	6	-	-	-	8	-	-	-
	Dosis II	7	1	-	-	8	-	-	-
	Dosis III	5	2	-	-	8	-	-	-

7. Literaturverzeichnis

- 1 Albiero R, Adamian M, Kobayashi N, Amato M, Vagheti M, Di Mario C, Colombo A
Short- and intermediate-term results of ^{32}P radioactive β -emitting stent implantation in patients with coronary artery disease
Circulation 2000, 101, 18-26
- 2 Albiero R, Nishida T, Adamian M, Amato A, Vagheti M, Corvaja N, Di Mario C, Colombo A
Edge restenosis after implantation of high activity ^{32}P radioactive β -emitting stents
Circulation 2000, 101, 2454-2457
- 3 Albiero R, Nishida T, Amato A, Corvaja N, Di Mario C, Colombo A
Results from the "hot ends" P^{32} radioactive β -emitting stent implantation in patients with CAD. The Milan experience.
Circulation 2000, 102, 568
- 4 Antoniucci D, Valenti R, Moschi G, Trapani M, Santoro GM, Bolognese L, Taddeucci E, Dovellini E
Stenting for in-stent Restenosis
Cathet Cardiovasc Intervent 2000, 49, 376-381
- 5 Apple M, Waksman R, Chan RC, Vodovotz Y, Fournadjiev J, Bass BG
Radioactive ^{133}Xe gas-filled balloon to prevent restenosis
Circulation 2002, 106, 725-729
- 6 Arlart IP
Ballonkatheterdilatation in der Behandlung des Subclavian-Steal-Syndroms
Fortschr. Röntgenstr. 1988, 149, 263-266
- 7 Babapulle MN, Eisenberg MJ
Coated stents for the prevention of restenosis: Part I
Circulation 2002, 106, 2734-2740
- 8 Babapulle, MN, Eisenberg MJ
Coated stents for the prevention of restenosis: Part II
Circulation 2002, 106, 2859-2866

Literaturverzeichnis

- 9 Baumgartner HR; Studer A
Folgen des Gefäßkatheterismus am normo- und hypercholesterinämischen Kaninchen.
Pathologische Microbiologie 1966, 29, 921-940
- 10 Berger PB, Bell MR, Rihal CS
Clopidogrel versus ticlopidine after intracoronary stent placement.
J Am Coll Cardiol 1999, 34, 1891-1894
- 11 Beythien C, Gutensohn K, Bau J, Hamm CW; Kuhn P, Meinertz T, Terres W
Influence of stent length and heparin coating on platelet activation: a flow cytometric analysis in a pulsed floating model.
Thromb Res 1999, 94, 79-86
- 12 Cahalan PT, Verhoeven M
Aktuelle Bestandsaufnahme biokompatibler Oberflächenbeschichtungen in der extrakorporalen Zirkulation.
Kardiotechnik, 95, 1, 12-17
- 13 Cannan CR
Antithrombotic therapy in cardiac stent patients
Curr Cardiol Rep 2001, 3, 78-84
- 14 Carter AJ, Laird JR, Bailey LR, Hoopes TG, Farb A, Fischell DR, Fischell RE, Fischell TA, Virmani R
Effects of endovascular radiation from a β -particle-emitting stent in a porcine coronary restenosis model: a dose response study
Circulation 1996, 94, 2364-2368
- 15 Carter AJ, Scott D, Bailey LR, Hoopes TG, Jones R, Virmani R
Dose-response effects of P^{32} radioactive stents in an atherosclerotic porcine coronary model
Circulation 1999, 100, 1548-1554
- 16 Carter AJ, Scott D, Bailey LR, Jones R, Fischell TA, Virmani R
High activity ^{32}P stents promote development of atherosclerosis at six month in a porcine model
Circulation 1997, 96, 607 Abstract
- 17 Chandler AB
In vitro thrombotic coagulation of blood- a method for producing a thrombus
Laboratory Investigation 1958, 7, 110-116

Literaturverzeichnis

- 18 Chandrasekar B, Tanguay JF
Platelets and restenosis
Journal of American College Cardiology 2000, 35, 555-562
- 19 Cheneau E, John MC, Fournadjiev J, Chan RC, Kim HS, Leborgne L, Pakala R, Yazdi H, Ajani AE, Virmani R, Waksman R
Time course of stent endothelialization after intravascular radiation therapy in rabbit iliac arteries
Circulation 2003, 107, 2153-2158
- 20 Classen M, Diehl V, Kochsiek K
Innere Medizin
Urban und Schwarzenberg, München, Wien, Baltimore, 4. Auflage 1998
- 21 Cohen DJ, Cosgrove RS, Berezin RH, Teirstein PS, Leon MB, Kuntz RE, in behalf of the Gamma-1 investigators
Cost-effectiveness of gamma radiation for treatment of in-stent restenosis
Circulation 2002, 106, 691-697
- 22 Colombo A, Hall P, Makamura S, Almagor Y, Maeillo L, Martini G, Gaglione A, Goldberg SL, Tobis JM
Intracoronary stenting without anticoagulation accomplished with intravascular guidance
Circulation 1995, 91, 1676-1688
- 23 Condado JA, Waksman R, Gurdiel O, Espinosa R, Gonzalez J, Burger B, Villoria G, Acquatella H, Crocker IR, Seung KB, Liprie SF
Longterm angiographic and clinical outcome after percutaneous transluminal coronary angioplasty and intracoronary radiation therapy in humans
Circulation 1997, 336, 727-732
- 24 Dangas G, Kuepper F
Restenosis: Repeat narrowing of a coronary artery prevention and treatment
Circulation 2002, 105, 2586-2587
- 25 Dangas G, Fuster V
Management of restenosis after coronary intervention
Am Heart J 1996, 132, 428-436

Literaturverzeichnis

- 26 Duda SH, Pusich B, Richter G, Landwehr P, Oliva VL, Tielbeek A, Wiesinger E, Hak JB, Tielemans H, Ziemer G, Cristea E, Lansky A, Beregi JP
Sirolimus-Eluting Stents for the Treatment of Obstructive Superficial Femoral Artery Disease: Six-Month Results.
Circulation 2002, 106, 1505-1509
- 27 Farb A, Tang, AL, Shroff, S, Sweet W and Virmani R
Neointimal responses 3 months after P³² β-emitting stent placement
Int. J. Oncol. Biol. Phys. 2000, 3, 889-898
- 28 Fischell TA
Polymer coatings for stents
Circulation 1996, 94, 1494-1495
- 29 Fischell TA, Hehrlein C
The radioisotope stent for the prevention of restenosis
Herz 1998, 23, 373-379
- 30 Fischell TA, Kharma BK, Fischell DR, Loges PG, Coffey CW, Dugga DM, Naftilan AJ
Low-dose β-particle emission from stent wire results in complete localized inhibition of smooth muscle cell proliferation.
Circulation 1994, 90, 2956-2963
- 31 Fischman DL, Leon MB, Baim DS, Schatz RA, Savage MP, Penn I, Detre K, Veltri L, Ricci D, Noboyoshi M, for the Stent Restenosis Study Investigators
A randomized comparison of coronary-stent placement and balloon angioplasty in the treatment of coronary artery disease
New England Journal of Medicine 1994, 331, 496-501
- 32 Garasic JM, Edelman ER, Squire JC; Seifert P, Williams MS; Rogers C
Stent and artery geometry determine intimal thickening independent of arterial injury
Circulation 2000, 101, 812-818
- 33 Gruentzig AR, King SB III, Schlumpf M, Siegenthaler W
Long-term follow-up after percutaneous transluminal coronary angioplasty. The early Zurich experience.
New England Journal of Medicine 1987, 316, 1127-1132

Literaturverzeichnis

- 34 Hafeli UO, Warburton MC, Landau U
Electrodeposition of radioactive Rhenium onto stents to prevent restenosis
Biomaterials 1998, 19, 925-933
- 35 Hamm CW, Reimers J, Ischinger T, Rupprecht HJ, Berger J, Bleifeld W
A randomized study of coronary angioplasty compared with bypass surgery in patients with symptomatic multivessel disease.
German Angioplasty Bypass Surgery Investigation (GABI)
New England Journal of Medicine 1994, 331, 1037-1043
- 36 Hanke H, Kamenz J, Hassenstein S, Oberhoff M, Haase KK, Baumbach A, Betz E, Karsch KR
Prolonged proliferative response of small muscle cells after experimental intravascular stenting
European Heart Journal 1995, 16, 785-793
- 37 Hehrlein C, Stintz M, Kinscherf R, Schlösser K, Huttel E, Friedrich L, Fehsenfeld P, Kubler W
Pure β -particle-emitting stents inhibit neointima formation in rabbits
Circulation 1996, 93, 641-645
- 38 Hehrlein C, Zimmermann M, Pill J, Metz J, Kübler W, von Hodenberg E
The role of elastic recoil after balloon angioplasty of rabbit arteries and its prevention by stent implantation
European Heart Journal 1994, 15, 277-280
- 39 Hoffmann R, Mintz GS, Dussaillant GR, Popma JJ, Pichard AD, Satler LF, Kent KM, Griffin J, Leon MB
Patterns and mechanisms of in-stent restenosis: a serial intravascular ultrasound study.
Circulation 1996, 94, 1247-1254
- 40 Höher M, Wöhrle J, Wohlfrom M, Hanke H, Voisard R, Osterhues HH, Kochs M, Reske SN, Hombach V, Kotzerke J
Intracoronary β -irradiation with a liquid (188) re-filled balloon: six-months results from a clinical safety and feasibility study
Circulation 2000, 101, 2355-2360
- 41 Johnston KW, Rae M, Hogg-Johnston SA, Colapinto RF, Walker PM, Baird RJ, Sniderman KW, Kalman P
Five-year results of a prospective study of percutaneous transluminal angioplasty
Annual Surgery 1987, 206, 403-413

Literaturverzeichnis

- 42 Kannel WB, Castelli WP, Gordon T
Cholesterol in the prediction of atherosclerotic disease.
New perspectives on the Framingham study.
Annual of Internal Medicine 1979, 90, 85-90
- 43 Kay IP, Wardeh AJ, Kozuma K, Foley DP, Knook AHM, Thury A, Sianos G, van Der Giessen WJ, Levendag PC, Serruys PW
Radioactive stents delay but do not prevent in-stent neointimal hyperplasia
Circulation 2001, 103, 14-17
- 44 Kastrati A, Schömig A, Dirschinger J, Mehilli J, von Welser N, Pache J, Schuhlen H, Schilling T, Schmitt C, Neumann FC
Increased risk of restenosis after placement of gold-coated stents: results of a randomized trial comparing gold-coated with uncoated steel stents in patients with coronary artery disease
Circulation 2000, 101, 2478-2483
- 45 King SB, Kosinski As, Guyton RA, Lembo MJ, Weintraub WS
Eight-Year mortality in the Emory Angioplasty versus Surgery Trial (EAST)
J Am Coll Cardiol 2000, 35, 1116-1121
- 46 King SB III, Williams DO, Chougele P, Klein JL, Waksman R, Hilstead R, Macdonald J, Anderberg K, Crocker IR
Endovascular beta radiation reduce restenosis after balloon angioplasty: Results of the Beta Energy Restenosis Trial (BERT)
Circulation 1998, 97, 2025-2030
- 47 Klugherz BD, Llanos G, Lieuallen W, Kopic GA, Papandrea G, Narayan P, Sasseen B, Adelman SJ, Falotico R, Wilensky RL
Twenty-eight day efficacy and pharmacokinetics of the sirolimus-eluting stent
Coronary artery Disease 2002, 13, 183-188
- 48 Kollum M, Cottin Y, Chan RC, Kim HS, Bhargava B, Vodovotz Y, Waksman R
Decreased adventitial neovascularization after intracoronary irradiation in swine: a time course study
Int. J. Radiat. Oncol. Biol. Phys. 2001, 50, 1033-1039
- 49 Kuntz RE, Baim DS
Prevention of Coronary Restenosis
Circulation 2000, 101, 2130-2133

Literaturverzeichnis

- 50 Macaya C, Serruys PW, Ruygrok P, Suryapranta H, Mast G, Klugman S, Urban P, de Heijer P, Koch K, Simon R, Morice MC, Crean P, Bonnier H, Wijns W, Danduin N, Bourdonnec C, Morel MA
Continued benefit of coronary stenting versus balloon angioplasty: one-year clinical follow-up of BENESTENT trial
J Am Coll Cardiol 1996, 27, 255-261
- 51 Makkar R, Whiting J, Li A, Honda H, Fishbein MC, Knapp FF, Hausleiter J, Litvack F, Eigler NL
Effects of β -emitting Re¹⁸⁸ balloon in stented porcine coronary arteries: an angiographic intravascular ultrasound and histomorphometric study
Circulation 2000, 102, 3117-3123
- 52 Marshall M in Betz E (Hrsg.)
Tiermodelle zur Arterioskleroseforschung
Die Anwendung aktueller Methoden in der Arterioskleroseforschung, Selbstverlag Deutsche Gesellschaft für Arterioskleroseforschung e.V. Tübingen, 224-236
- 53 Metke MP, Lie JT, Fuster V, Josa M, Kaye MP
Reduction of intimal thickening in canine coronary bypass vein grafts with dipyridamole and aspirine
American Journal of Cardiology 1979, 43, 1144-1148
- 54 Neumann FJ, Gawaz M, Dickfeld T, Wehinger A, Walter H, Blasini R, Schömig A
Antiplatelet effect of ticlopidine after coronary stenting
J Am Coll Card 1997, 29, 1515-1519
- 55 Popma JJ, Suntharalingam M, Lansky AJ, Heuser RR, Speiser W, Teirstein PS, Masullo V, Basi T, Henderson R, Silber C, von Rottkay P, Bonan R, Ho KK, Osattin A, Kunz RE
Randomized trial of 90-Sr/90-Y β -radiation versus placebo control for treatment of in-stent restenosis
Circulation 2002, 106, 1090-1096
- 56 Quast U, Flühs D, Bambynek M
Endovascular brachytherapy-treatment planning and radiation protection
Herz 1998, 23, 337-346
- 57 Radke PW, vom Dahl J, Klues HG
Stent-Restenose: Therapiekonzepte und Möglichkeiten der Prävention
Medizinische Klinik 1999, 94, 88-92

Literaturverzeichnis

- 58 Riessen R, Oberhoff M, Karsch KR
Konzepte zur lokalen Therapie der Restenose
Kardiologie 1996, 85, Suppl.1, 87-98
- 59 Rogers C, Edelman ER
Endovascular stent design dictates experimental restenosis and thrombosis
Circulation 1995, 91, 2995-3001
- 60 Ross R, Faggiotto A, Bowen-Pope D, Raines E
The role of endothelial injury and platelet and macrophage interactions in atherosclerosis
Circulation 1984, 70 (suppl III), 77-82
- 61 Rubin P, Williams JP, Riggs PN, Bartos S, Sarac T, Pomerantz R, Castano J, Schell M, Green RM
Cellular and molecular mechanism of radiation inhibition of restenosis Part I: role of the macrophage and platelet derived growth factor
Int. J. Radiat. Oncol. Biol. Phys. 1998, 40, 929-941
- 62 Rubin P, Soni A, Williams JP
The molecular and cellular biologic basis for the radiation treatment of benign proliferative diseases
Semin. Radiat. Oncol. 1999, 9, 203-214
- 63 Schmidt RF, Thews G
Physiologie des Menschen
Springer-Verlag Berlin, Heidelberg, New York, 27. Auflage, 426-427
- 64 Schömig A, Kastrati A, Mudra H, Blasini R, Schuhlen H, Klaus V, Richardt G, Neumann FJ
Four-year experience with Palmaz-Schatz stenting in coronary angioplasty complicated by dissection with threatened or present vessel closure.
Circulation 1994, 90, 2716-2724
- 65 Schulz C, Niederer C, Andres C, Hermann RA, Lin X, Henkelmann R, Panzer W, Herrmann C, Regulla DF, Wolf I, Ulm K, Alt E
Endovascular irradiation from β -particle-emitting gold stents results in increased neointima formation in a porcine restenosis model
Circulation 2000, 101, 1970-1975

Literaturverzeichnis

- 66 Scott NA, Cipolla GD, Martin FH, Simonet L, Dunn B, Ross CE, Wilcox JN
Identification of a potential role for the adventitia in the vascular lesion formation after balloon overstretch injury of porcine coronary arteries
Circulation 1996, 93, 2178-2187
- 67 Serruys PW, de Jaegere P, Kiemeneij F, Macaya C, Rutsch W, Hendrickx G, Emanuelson H, Marco J, Legrand V, Materne P, Belardi J, Sigwart U, Colombo A, Goy JJ, van den Heuvel P, Delcan J, Morel M-A, BENESTENT Study Group
A comparison of balloon-expandable stent implantation with balloon angioplasty in patients with coronary artery disease
New England Journal of Medicine 1994, 331, 489-495
- 68 Serruys PW, van Hout B, Bonnier H, Legrand V, Garcia E, Macaya C, Sousa E, van Der Giessen WJ, Colombo A, Seabra-Gomes R, Kiemeneij F, Ruygrok P, Ormiston J, Emanuelsson H, Fojadet J, Haudi M, Klugmann S, Morel MA
Randomized comparison of implantation of heparin-coated stents with balloon angioplasty in selected patients with coronary artery disease (BENESTENT II)
Lancet 1998, 352, 673-681
- 69 Shah PK
Inflammation, Neointimal Hyperplasia, and Restenosis
Circulation 2003, 107, 2175-2177
- 70 Sniderman KW
Noncoronary vascular Stenting
Progress in cardiovascular Diseases 1996, Vol.XXXIX, No.2, 141-164
- 71 Sousa JE, Costa MA, Sousa AGMR
What is «The Matter»with Restenosis in 2002?
Circulation 2002, 105, 2932-2933
- 72 Sousa JE, Serruys PW, Costa MA
New Frontiers in Cardiology, Drug-Eluting Stents: Part I
Circulation 2003, 107, 2274-2279
- 73 Sprague EA, Luo J, Palmaz JC
Endothelial cell migration onto metal stent surfaces under static and flow conditions
Journal of Long Term effective Medical Implants 2000, 10, 97-110

Literaturverzeichnis

- 74 Sutton CS, Tominaga R, Harasaki H, Emoto H, Oku T, Kambic HE, Skibinski C, Beck G, Hollman J
Vascular stenting in normal and atherosclerotic rabbits
Circulation 1990, 81, 667-683
- 75 Tarnok A, Mahnke A, Muller M, Zotz RJ
Rapid in vitro compatibility assay of endovascular stents by flow cytometry using platelet activation and platelet-leukocyte aggregation
Cytometry 1999, 38, 30-39
- 76 Tepe G, Duda SH, Hagmeier S, Brehme U, Kalinowski M, Bruck B, Schmahl F-W, Claussen CD
Plaquemorphologie nach arteriellen Interventionen am Weißen Neuseelandkaninchen - Wann ist welches Restenosemodell geeignet?
Fortschr. Röntgenstr. 1998, 168, 1, 84-89
- 77 Tepe G, Duda SH, Hanke H, Schulze S, Hagmeier S, Bruck B, Schott U, Betz E, Schmahl FW, Claussen CD
Covered stents for prevention of restenosis: experimental and clinical results with different stent designs
Investigative Radiology 1996, 31, 223-229
- 78 Thiele L
Biokompatibilität heparinbeschichteter Coronarendoprothesen (Stents)
Diplomarbeit der Fakultät für Biologie, Universität Tübingen 1998, 61-63
- 79 Tominaga R, Harasaki H, Sutton C, Emoto H, Kambic H, Hollman J
Effects of stent design and serum cholesterol level in the restenosis rate in atherosclerotic rabbits.
American Heart Journal 1993, 126, 1049-1058
- 80 Virmani R, Farb A
Pathology of in-stent restenosis
Current Opinion in Lipidology 1999, 10, 499-506
- 81 Vodovotz Y, Waksman R, Kim WH, Bhargavan B, Chen RC, Leon MB
Effects of intracoronary radiation on thrombosis after ballon overstretch injury in the porcine model.
Circulation 1999, 100, 2527-2533

Literaturverzeichnis

- 82 Waksman R, Ajani AE, White RL, Pinnow E, Dieble R, Bui AB, Taaffe M, Gruberg L, Mintz GS, Satler LF, Pichard AD, Kent KK, Lindsay J
Prolonged antiplatelet therapy to prevent late thrombosis after intracoronary γ -radiation in patients with in-stent restenosis: Washington Radiation for In-Stent Restenosis Trial plus 6 months of clopidogrel (WRIST PLUS).
Circulation 2001, 103, 2332-2335
- 83 Waksman R, Bagharva B, Mintz GS, Mehran R, Lansky AJ, Satler LF, Piccard AP, Kent KM, Leon MB
Late total occlusion after intracoronary brachytherapy for patients with in-stent restenosis
Journal of American College of Cardiology 2000, 36, 65-68
- 84 Waksman R, Bhargava B, Leon MB
Late thrombosis following intracoronary brachytherapy
Catheterization and Cardiovascular Interventions 2000, 49, 344-347
- 85 Waksman R, Bhargava B, White L, Chan RC, Mehran R, Lansky AJ, Mintz GS, Satler LF, Pichard AD, Leon MB, Kent KK
Intracoronary β -radiation therapy inhibits recurrence of in-stent restenosis
Circulation 2000, 101, 1895-1898
- 86 Waksman R, Robinson KA, Crocker IR, Wang C, Gravanis MB, Cipolla P, Hiistead RA, King SB
Intracoronary low-dose beta-irradiation inhibits neointima formation after coronary artery balloon injury in swine restenosis model
Circulation 1995, 92, 3025-3031
- 87 Waksman R, White LR, Chan RC, Bass BG, Geirlach L, Mintz GS, Satler LF, Mehran R, Serruys PW, Lansky AJ, Fitzgerald P, Bhargava B, Kent KM, Pichard AD, Leon MB
Intracoronary γ -radiation therapy after angioplasty inhibits recurrence in patients with in-stent restenosis
Circulation 2000, 101, 2165-2171
- 88 Wardeh AJ, Albiero R, Kay IP, Knook AHM, Wijns W, Kozuma K, Nishida T, Ferrero V, Levendag PC, von Der Giessen WJ, Colombo A, Serruys PW
Angiographical follow-up after radioactive "Cold Ends" stent implantation: a multicenter trial
Circulation 2002, 105, 550-553

Literaturverzeichnis

- 89 Weintraub WS, Becker ER, Mauldin PD, Culler S, Kosinski AS, King SB
Costs of revascularization over eight years in the randomized and eligible patients in the Emory Angioplasty versus Surgery Trial (EAST)
Am J Cardiol 2000, 86, 747-752
- 90 Wendel HP, Gallimore MJ, Machin SJ
Coagulation changes during cardiopulmonary bypass (CPB) surgery
Thrombosis 1997, 7, 31-39
- 91 Wilensky RL, March KL, Grauds-Pizlo I, Sandusky G, Fineberg N, Hathaway DR
Vascular Injury, repair, restenosis after percutaneous transluminal angioplasty in the atherosclerotic rabbit
Circulation 1995, 92, 2995-3005
- 92 Wilson SH, Rihal SC, Bell MR, Velianou JL, Holmes DR Jr., Berger PB
Timing of coronary stent thrombosis in patients treated with ticlopidine and aspirin
Am J Cardiol 1999, 83, 1006-1011
- 93 Witkowski A, Ruzyllo W, Gil R, Gorecka B, Purzycki Z, Kosmider M, Polonski L, Lekston A, Gasior M, Zmudka K, Pieniazek P, Buszman P, Drzewiecki J, Cieciewicz D, Sadowski Z on behalf of the AS (Angioplasty or Stent) trial investigators
A randomized comparison of elective high-pressure stenting with balloon angioplasty: Six-month angiographic and two-year clinical follow-up
Am Heart J 2000, 140, 264-271

Danksagung

Herrn Prof. Dr. med. C. D. Claussen, Abteilung für Radiologie, danke ich für die Überlassung des Themas dieser Arbeit.

Herrn PD Dr. med. G. Tepe, Abteilung für radiologische Diagnostik, danke ich für seinen unermüdlichen und höchst motivierenden Einsatz bei der experimentellen Durchführung und Auswertung dieser Arbeit. Es war eine ausgesprochen angenehme und immer geistreiche Arbeitsatmosphäre.

Der experimentelle Teil dieser Arbeit wurde zusammen mit der Schering AG Berlin durchgeführt. Besonderer Dank gilt Herrn Dr. Dinkelborg und den Mitarbeitern der Abteilung Research Molecular Imaging and New Fields für die ausgezeichnete Zusammenarbeit.

Herrn Prof. Dr. med. F. W. Schmahl, Institut für Arbeits- und Sozialmedizin, danke ich für die Erlaubnis, die experimentelle Auswertung in seinen Räumlichkeiten durchführen zu dürfen.

Frau Dr. troph. oec. U. Brehme, Institut für Arbeits- und Sozialmedizin, danke ich für die freundliche und stets unverzügliche Hilfe während der Auswertungsarbeiten.

Bei Frau Dr. med. Greschniok, Institut für Pathologie, möchte ich mich für die Unterstützung bei der histopathologischen Auswertung bedanken.

Herr Ernst vom Pathologischen Institut des Kreiskrankenhauses Reutlingen hat freundlicherweise die Methamethylacrylat-Präparate hergestellt.

Lebenslauf

■ Persönliche Daten

Name: Franziska Carmen Grafen
Geburtsdatum: 14.04.1977 in Böblingen

■ Schulbildung

08/83 – 07/87 Justinus-Kerner-Grundschule, Böblingen
08/87 – 07/96 Goldberg-Gymnasium, Sindelfingen

■ Studium

10/96 – 11/02 Eberhardt-Karls-Universität Tübingen
10.09.1998 Physikum
21.09.1999 1. Staatsexamen
18.09.2001 2. Staatsexamen
19.11.2002 3. Staatsexamen

■ Praktische Erfahrungen

10/98 - 03/99 wissenschaftliche Präparationsassistentin am
Anatomischen Institut der Universität Tübingen
02/00 - 03/00 Praktikum in der Unfallchirurgischen Praxis
Dres. med. Müller/Maurer/Popp in Böblingen
03/00 - 04/00 Praktikum in der Unfallchirurgie am
Kreiskrankenhaus Herrenberg
07/00 - 08/00 Praktikum in der Abteilung für interventionelle
Radiologie der Universität Tübingen
09/00 - 10/00 Praktikum der Allgemein Chirurgie in der
„Clinique des Ursulines“, Troyes, Frankreich
10/00 - 02/02 Unterassistentin in der Anästhesie im
Gesundheitszentrum am See, Lachen, Schweiz
02/02 - 06/02 Praktisches Jahr in der Inneren Medizin am
Kreiskrankenhaus Böblingen
06/02 - 09/02 Praktisches Jahr in der Chirurgie am
Kreiskrankenhaus Böblingen

■ Ärztin im Praktikum

01/03 - 02/06 Assistenzärztin in der Chirurgie und der Inneren Me-
dizin am Kantonalen Spital Walenstadt, Schweiz